Zeitschrift: Schweizer Archiv für Tierheilkunde SAT : die Fachzeitschrift für Tierärztinnen und Tierärzte = Archives Suisses de Médecine Vétérinaire ASMV : la revue professionnelle des vétérinaires

Herausgeber: Gesellschaft Schweizer Tierärztinnen und Tierärzte

Band: 143 (2001)

Heft: 5

Artikel: Drei Fälle von "Postweaning Multisystemic Wasting Syndrome" (PMWS) hervorgerufen durch das porcine Circovirus Typ 2 (PCV 2) in der Schweiz

Autor: Borel, N. / Bürgi, E. / Kiupel, M.

DOI: https://doi.org/10.5169/seals-591866

Nutzungsbedingungen

Die ETH-Bibliothek ist die Anbieterin der digitalisierten Zeitschriften auf E-Periodica. Sie besitzt keine Urheberrechte an den Zeitschriften und ist nicht verantwortlich für deren Inhalte. Die Rechte liegen in der Regel bei den Herausgebern beziehungsweise den externen Rechteinhabern. Das Veröffentlichen von Bildern in Print- und Online-Publikationen sowie auf Social Media-Kanälen oder Webseiten ist nur mit vorheriger Genehmigung der Rechteinhaber erlaubt. Mehr erfahren

Conditions d'utilisation

L'ETH Library est le fournisseur des revues numérisées. Elle ne détient aucun droit d'auteur sur les revues et n'est pas responsable de leur contenu. En règle générale, les droits sont détenus par les éditeurs ou les détenteurs de droits externes. La reproduction d'images dans des publications imprimées ou en ligne ainsi que sur des canaux de médias sociaux ou des sites web n'est autorisée qu'avec l'accord préalable des détenteurs des droits. En savoir plus

Terms of use

The ETH Library is the provider of the digitised journals. It does not own any copyrights to the journals and is not responsible for their content. The rights usually lie with the publishers or the external rights holders. Publishing images in print and online publications, as well as on social media channels or websites, is only permitted with the prior consent of the rights holders. Find out more

Download PDF: 15.07.2025

ETH-Bibliothek Zürich, E-Periodica, https://www.e-periodica.ch

Drei Fälle von «Postweaning Multisystemic Wasting Syndrome» (PMWS) hervorgerufen durch das porcine Circovirus Typ 2 (PCV 2) in der Schweiz

N.Borel[1], E.Bürgi[2], M.Kiupel[3], G.W. Stevenson[3], S.K. Mittal[3], A.Pospischil[1], T.Sydler[1]

[1] Institut für Veterinärpathologie und [2]Departement für Innere Veterinärmedizin, Abteilung für Schweinekrankheiten der Universität Zürich, [3]Animal Disease Diagnostic Laboratory and Department of Veterinary Pathobiology, Purdue University, West Lafayette, Indiana

Zusammenfassung

Bei drei Ferkeln im Alter von fünf und neun Wochen aus zwei Ferkelerzeugerbetrieben mit therapieresistentem Durchfall und Kümmern konnte in Läsionen das porcine Circovirus Typ 2 (PCV 2) nachgewiesen werden. Diese drei Tiere zeigten für das «Postweaning Multisystemic Wasting Syndrome» (PMWS) typische histomorphologische Veränderungen, insbesondere Lymphozytendepletion in lymphatischen Organen. Ein Tier wies überdies für PCV 2 sprechende basophile, intrazytoplasmatische Viruseinschlusskörperchen in Makrophagen der Peyerschen Platten des Ileums auf. Circovirale DNA wurde mittels in situ-Hybridisierung in den lymphatischen Organen sowie in der Leber nachgewiesen. Der folgende Fallbericht beschreibt den unseres Wissens erstmaligen Nachweis von PMWS verursacht durch das porcine Circovirus Typ 2 in der Schweiz.

Schlüsselwörter: Postweaning Multisystemic Wasting Syndrome (PMWS) – Porcines Circovirus Typ 2 – In situ-Hybridisierung – Kümmern – Schwein

Three cases of «Postweaning Multisystemic Wasting Syndrome» (PMWS) due to porcine Circovirus Type 2 (PCV 2) in Switzerland

Porcine circovirus type 2 (PCV 2) was found in three five- and nine-week-old pigs from two feeder pig producer farms. Clinical signs were persistent diarrhea and wasting. The animals showed histomorphologic changes characteristic for «Postweaning Multisystemic Syndrome» (PMWS). One animal had the typical basophilic intracytoplasmatic circoviral inclusion bodies in the Peyer's patches of the ileum. Circoviral DNA was detected in the lymphatic organs as well as in the liver. This case report is the first description of PCV 2 in Switzerland.

Key words: Postweaning Multisystemic Wasting Syndrome (PMWS) – porcine circovirus type 2 – in situ hybridization – wasting – swine

Einleitung

Das «Postweaning Multisystemic Wasting Syndrome» (PMWS) wurde erstmals 1991 in Westkanada beobachtet, aber erst 1996 als spezifische Krankheit beschrieben (Harding und Clark, 1997). Kurz darauf lagen auch die ersten Berichte über das Auftreten dieses Krankheitskomplexes in den USA, Asien und Europa (Italien, Spanien, Holland, Grossbritannien, Deutschland und Frankreich) vor (Segalés et al., 1999; Sorden, 1998). Als Aetiologie dieses Syndroms wird das porcine Circovirus Typ 2 (PCV 2), ein kleines, ikosaedrisches, einsträngiges DNA-Virus aus der Familie der Circoviridae vermutet (Allan et al., 1998; Ellis et al., 1998). Zur Familie der Circoviridae gehört auch das infektiöse Kükenanämievirus, das Schnabel- und Federkrankheitsvirus der Psittaziden und ein neulich beschriebenes Taubencircovirus (Woods et al., 1994; Todd et al., 1990; Ritchie et al., 1989). Es existieren zwei porcine Circoviren (PCV) mit einer DNA-Homologie von weniger als 80% (Hamel et al., 1998). PCV 1 wurde 1974 im Berliner Robert-Koch-Institut in einer Schweinenierenzellinie (PK-15 Nierenzellen) entdeckt und als apathogen beurteilt (Tischer et al., 1974). Serologisch zeigen

die zwei Typen eine Kreuzreaktion (Harms, 1998). Generell konnte eine hohe Seroprävalenz von PCV weltweit in Schweinepopulationen festgestellt werden (Hines et al., 1995; Edwards und Sands, 1994; Horner, 1991; Dulac et al., 1989; Tischer et al., 1986). Bei Probeentnahmen in Problembeständen in Deutschland waren beispielsweise 85–95% der Betriebe PCV 2 positiv (Tischer et al., 1995). Die klinische Erkrankung PMWS persistiert in Beständen über Monate bis Jahre. Die Morbidität beträgt 4–25% mit einer Letalität von bis zu 100% (Rosell et al., 1999; Morosov et al., 1998).

Das klinische Erscheinungsbild von PMWS betrifft 8–12 Wochen alte Absetzferkel (Clark, 1997). Anamnestisch stehen unspezifische Symptome wie Kümmern, Dyspnoe, Blässe der Haut und Schleimhäute und vermehrt Fälle von Ikterus im Vordergrund. Häufig tritt auch profuser, wässeriger Durchfall auf (Harding et al., 1997). Der Appetit der Tiere ist in der Regel nicht reduziert.

PMWS zeigt makroskopisch keine pathognostischen Befunde. Bei der Sektion kann eine generalisierte Lymphknotenvergrösserung (v.a. Inguinal- und Mesenteriallymphknoten betroffen) auftreten, oft kombiniert mit folgenden Läsionen: Blässe und/oder Ikterus, eine schlecht kollabierte Lunge, Durchfall und Magenulzera in der Pars proventricularis (Harding und Clark, 1997).

Wenn die für PMWS typischen histologischen Veränderungen vorhanden sind, zeigen sie sich so einzigartig, dass sie keinem anderen Krankheitsbild zuzuordnen sind. Je nach Krankheitsstadium der Tiere variiert die Ausprägung der Läsionen (Rosell et al., 1999). Markante histologische Befunde finden sich vor allem in den lymphatischen Geweben (Lymphknoten, Milz, Tonsillen und Peyersche Platten des Ileums). Sie gehen in einem frühen Krankheitsstadium mit einer massiven follikulären und parafollikulären Depletion von Lymphozyten und Infiltration mit grossen histiozytären Zellen bis Bildung von synzytialen Zellen (mehrkernige Makrophagen) einher. Später kann es in den genannten Geweben zu einer granulomatösen Entzündung kommen (Kiupel, 1998; Ellis et al., 1998; Harding und Clark, 1997). Seltener treten die typischen, intensiv basophilen, intrazytoplasmatischen Viruseinschlusskörperchen in den Makrophagen der lymphatischen Organe auf (Kiupel, 1999). Diese pathognostischen Einschlüsse sind im Sektionsmaterial in 50% der Fälle sichtbar (Harding und Clark, 1997). Es können weitere Läsionen auftreten wie a) interstitielle Pneumonien unterschiedlichen Grades mit Verbreiterung der Alveolarwände durch Infiltration mit mononukleären Zellen und peribronchialen Zellansammlungen, b) periportale, lymphohistiozytäre Hepatitiden mit gelegentlichen Leberzellnekrosen, c) multifokale, lymphohistiozytäre, interstitielle Nephritiden und d) lymphohistiozytäre Infiltrate in Magen-, Zäkum- und Kolonwand sowie e) interstitielle lymphohistiozytäre Pankreatitiden (Ellis et al., 1998; Harding und Clark, 1997).

Bis jetzt ist sehr wenig über die Pathogenese von PMWS und die Uebertragung von PCV 2 bekannt. Für PCV 2 wird ein oro-nasaler Infektionsweg und eine fäkale Ausscheidung beschrieben, andere Übertragungswege sind bis jetzt noch nicht bekannt (Cottrell et al., 2000; Rosell et al., 1999). PCV 2 erzeugt eine Lymphozytendepletion und infiziert des weiteren vor allem Zellen des Monozyten-Makrophagen-Systems (Rosell et al., 1999). Das Hervorrufen einer Immunsuppression durch Lymphozytendepletion scheint wahrscheinlich, da in Kanada bei ca. 5% der von PMWS betroffenen Schweinen Pneumocystis carinii, ein opportunistischer Erreger, gefunden werden konnte (Clark, 1997).

Es wird vermutet, dass es unterschiedlich virulente PCV-Stämme gibt. Jedoch sind Gründe, warum sich die Krankheit in einigen Tieren manifestiert und in anderen nicht, bis heute ungeklärt. In Kanada wurde das Circovirus Typ 2 auch mit Abortfällen in Zusammenhang gebracht (West et al., 1999). Überdies wurde PCV 2 in Lungen von Schweinen mit proliferativ-nekrotisierender Pneumonie (PNP) nachgewiesen (Morin et al., 1990). In Beständen, welche eine Infektion mit Circoviren durchlaufen, kann zudem bei 1% der Ferkel und Mastschweine das sogenannte «Porcine Dermatitis Nephropathy Syndrome» (PDNS) beobachtet werden, dessen klinisches Bild kaum von der klassischen Schweinepest unterschieden werden kann (Duran et al., 1997). PDNS-Fälle kamen vor vielen Jahren auch im Sektionsgut des Institutes für Veterinärpathologie der Universität Zürich sehr sporadisch vor.

Es stehen weltweit mittlerweile verschiedene diagnostische Möglichkeiten zur Verfügung, wobei sich eine für porcines Circovirus Typ 2 spezifische in situ-Hybridisierung als sehr gute Methode erwiesen hat (Balasch et al., 1999; Mc Neilly et al., 1999; Rosell et al., 1999; Kiupel et al., 1999; Allan et al., 1998; Morosov et al., 1998). Mittels in situ-Hybridisierung lässt sich die tatsächliche Bedeutung einer Circovirusinfektion im Bestand besser abschätzen, da der Erreger in den Läsionen nachgewiesen werden kann. Weitere Erregernachweismethoden sind: Virusisolation, Immunhistologie und PCR (Larochelle et al., 1999; Allan et al., 1999; Ellis et al., 1998; Hamel et al., 1998; Harding und Clark, 1997; Segalés et al., 1997).

Der folgende Fallbericht beschreibt den unseres Wissens erstmaligen Nachweis von PMWS in der Schweiz.

Tiere, Material und Methoden

Anamnese und Klinik

Aus zwei Schweinebetrieben (Bestand 1 und 2) aus dem Kanton Zürich wurden drei Tiere pathologisch-anatomisch untersucht. Im Bestand 1 gab es bereits über längere Zeit Probleme mit chronischen, therapieresistenten Durchfällen. Daneben gab es immer wieder Kümmerer in diversen Würfen. Aus dem Bestand 1 wurden zwei Ferkel der Rasse Edelschwein x Schweizer Landrasse im Alter von fünf Wochen (Tier 1 und 2) zur Sektion gebracht. Tier 2 hatte zudem anamnestisch eine Anämie und Dyspnoe. Die Vorbehandlung erfolgte mit Baytril® und Eisen. Im Bestand 2 hatten 20 von 40 Ferkeln chronische Durchfälle, welche fünf bis zehn Tage nach dem Absetzen einsetzten. Es wurde zur Behandlung Colistin eingesetzt, was aber keine Besserung brachte. Das eingesandte Ferkel (Tier 3) der Rasse Edelschwein x Hampshire im Alter von neun Wochen war zudem mittelgradig ikterisch.

Makroskopische, histopathologische und bakteriologische Untersuchungen

Drei Ferkel aus zwei Beständen wurden seziert. Für die histologische Untersuchung wurden verschiedene Gewebestücke in 4% gepuffertem Formalin fixiert und nach Standardverfahren weiterverarbeitet. Die 3 µm dicken Schnitte wurden mit Hämatoxylin und Eosin (HE) gefärbt. Folgende Organe wurden untersucht: Leber, Niere, Milz, Lunge, Herz, Darm (Duodenum, Jejunum, Ileum und Kolon), Gehirn und Mesenteriallymphknoten. Bakteriologisch untersucht wurden Leber, Niere, Milz und Darm.

In situ-Hybridisierung

Die Methodik der in situ-Hybridisierung beruht auf dem Nachweis von DNA in formalinfixiertem und in Paraffin eingebettetem Gewebe mittels Sonden aus komplementären Gensequenzen (ein Oligonukleotid).
Paraffinschnitte von Leber, Niere, Milz, Därme und Lymphknoten wurden untersucht. Dabei wurde das Material deparaffiniert, proteolytisch mit 0.25% Pepsin verdaut und eine Prähybridisierung durchgeführt. Es wurde ein PCV 2 spezifisches Oligonukleotid verwendet, welches mit Digoxigenin markiert wurde. Die Hybridisierung dauerte fünf Minuten bei 105°C und 60 Minuten bei 37°C. Das Detektionssystem bestand aus einem anti-Digoxigenin Antikörper, der mit alkalischer Phosphatase und einem Substrat konjugiert wurde. Als Positivkontrolle diente lymphatisches Gewebe eines PCV 2 infizierten Schweines und als Negativkontrolle Milz und Leber von PCV negativen Schweinen und Mäusen.
Eine für PCV 2 positive Markierung findet man häufig im Zytoplasma der Histiozyten, Synzytialzellen und anderen Zellen der Monozyten/Makrophagen-Reihe (Alveolarmakrophagen, Kupffersche Sternzellen, Retikulumzellen der Lymphknoten usw.) und sporadisch im Zytoplasma von Epithelien des Atmungstraktes, von Nierenepithelien, von Gefässendothelien und von Lymphozyten. In geringerem Masse kann man die Markierung im Kern von Zellen der Monozyten-Makrophagen-Reihe und von Hepatozyten beobachten. Die Markierung stellt sich als dunkelblau bis braunschwarz angefärbte Zellen dar (Kiupel et al., 1999).

Ergebnisse

Makroskopische und bakteriologische Befunde

Tiere 1 und 2 aus dem Bestand 1 hatten einen mässigen Nährzustand und erschienen blass. Die subkutanen Lymphknoten waren insgesamt unauffällig. Lediglich die Mesenteriallymphknoten erschienen leicht- bis mittelgradig vergrössert und ödematös. Der Magen war mässig gefüllt mit grünlichem Inhalt, der gesamte Dünndarm eher stark gefüllt und der Dickdarm enthielt flüssige bis breiige Kotmassen. Leber, Lunge, Nieren und Milz waren makroskopisch unverändert.
Tier 3 aus Bestand 2 war mager. Haut und Subkutis waren leicht gelblich verfärbt. Alle Lymphknoten waren unverändert. Magen und Dünndarm enthielten wenig schleimigen Inhalt. Der Dickdarm war stark aufgegast und enthielt flüssige Kotmassen. Leber, Nieren und Milz waren unauffällig. Nicht zu PMWS passend zeigte das Tier eine diffuse fibrinöse Pleuritis und Perikarditis und fleischige Verfestigung der kranioventralen Lungenanteile.
Aus dem Darm der Tiere 1 und 2 aus Bestand 1 konnten keine spezifischen Durchfallerreger isoliert werden. Tier 3 aus Bestand 2 hatte im Darm eine Mischkultur mit mittlerem Anteil von hämolysierenden E.coli der Serogruppe 0149:K91(B) 88(L). Die bakteriologische Untersuchung der inneren Organe (Leber, Niere, Milz) aller drei Tiere war negativ, wobei der Hemmstofftest aufgrund der vorangegangenen Behandlung stark positiv ausfiel. Von Tier 3 aus Bestand 2 konnte ein leicht – bis mittelgradiger Gehalt an Hämophilus parasuis aus der Lunge nachgewiesen werden; Mykoplasmen waren nicht nachweisbar.

Histologische Befunde

Alle drei Tiere zeigten eine Lymphozytendepletion unterschiedlichen Grades in den lymphatischen Organen. Insbesondere waren die Peyerschen Platten des Ileums (Abb. 1) aller drei Tiere hochgradig betroffen und diffus mit Makrophagen infiltriert (Abb. 2). Tier 2 aus Bestand 1 zeigte zudem zahlreiche, basophile, intrazytoplasmatische Virus-

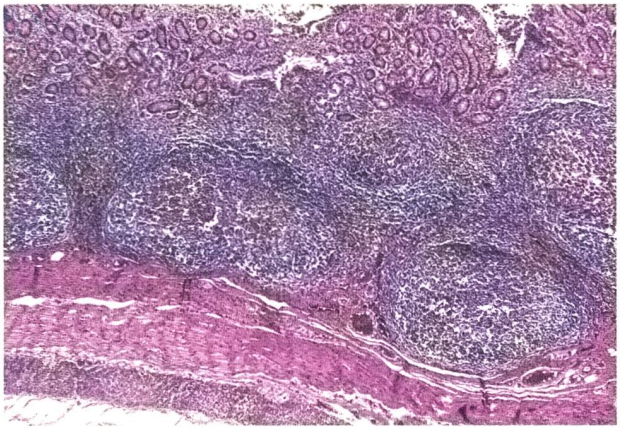

Abbildung 1: Ileum, Normalstruktur eines gesunden Tieres, HE Färbung: Aktivierte Peyersche Platten, normale Dichte der Lymphozytenbesiedelung (Objektiv 4×).

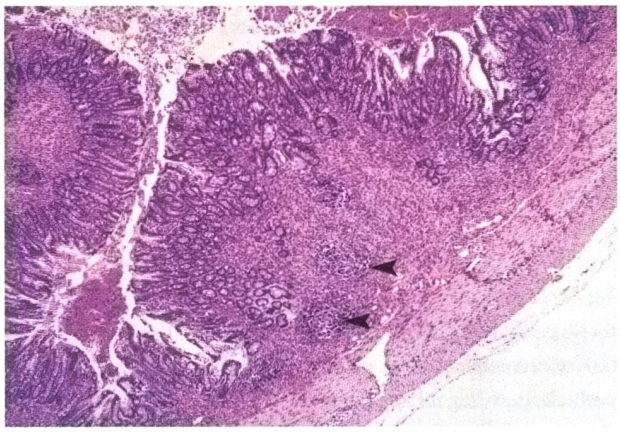

Abbildung 2: Ileum, Tier 2, HE Färbung: Lymphozytendepletion und pathognostische, basophile, intrazytoplasmatische Viruseinschlusskörperchen in Makrophagen (➔; siehe Abb. 3) (Objektiv 4×).

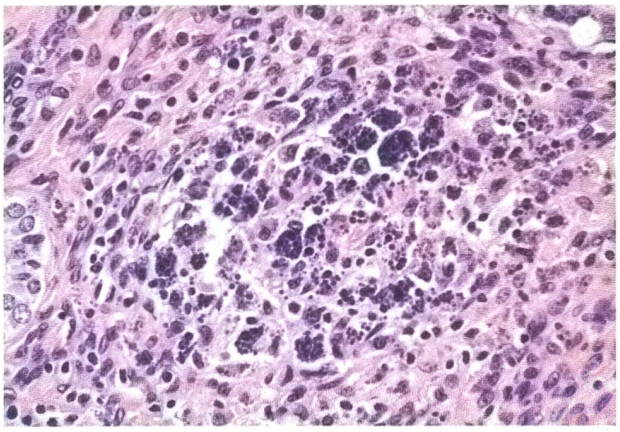

Abbildung 3: Ileum, Tier 2, HE Färbung: Basophile, intrazytoplasmatische Viruseinschlusskörperchen aus Abb. 2 (Objektiv 40×).

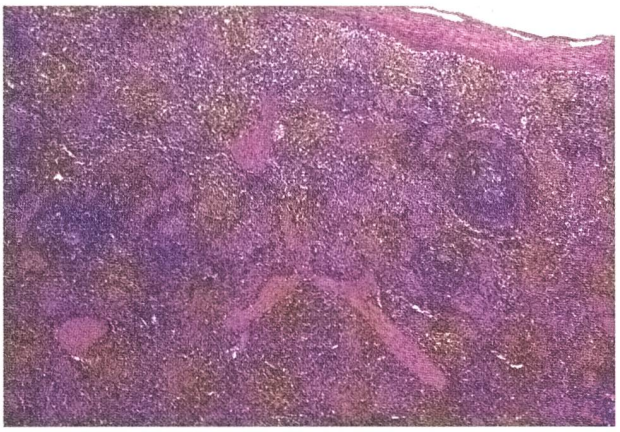

Abbildung 4: Milz, Normalstruktur eines gesunden Tieres, HE Färbung: Normal mit Lymphozyten besiedelte Milzfollikel (Objektiv 4×).

Abbildung 5: Milz, Tier 1, HE Färbung: Follikuläre Lymphozytendepletion (Objektiv 4×).

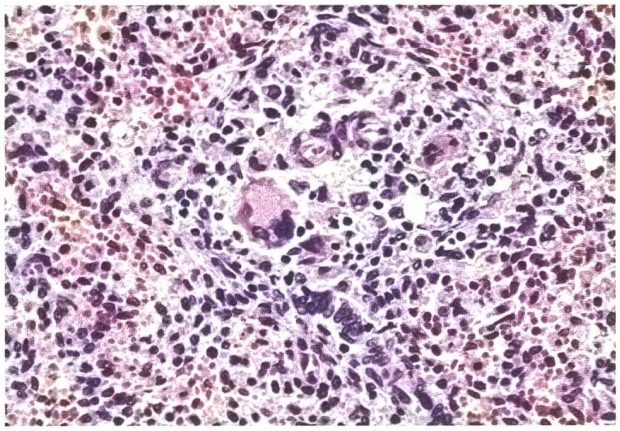

Abbildung 6: Milz, Tier 1, HE Färbung: Zentrofollikulärer Bereich mit mehrkernigen Riesenzellen (Objektiv 40×).

einschlusskörperchen in den Makrophagen der Peyerschen Platten des Ileums (Abb. 3). Die Milz (Abb. 4) aller drei Tiere wies ebenfalls eine Lymphozytendepletion der Lymphfollikel (Abb. 5) auf mit Infiltration von histiozytären Zellen und beginnender Riesenzellbildung (Abb. 6). Tier 1 aus Bestand 1 hatte eine granulomatöse Splenitis. Die Mesenteriallymphknoten (Abb. 7) aller drei Tiere zeigten die typische follikuläre und parafollikuläre

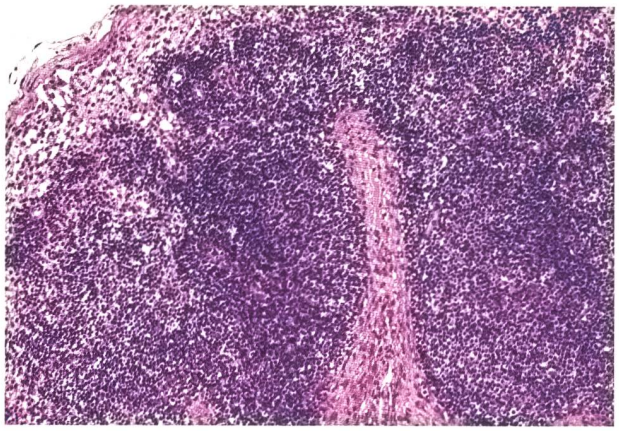

Abbildung 7: Lymphknoten, Normalstruktur eines gesunden Tieres, HE Färbung: Normale Dichte der Lymphozytenbesiedelung (Objektiv 10×).

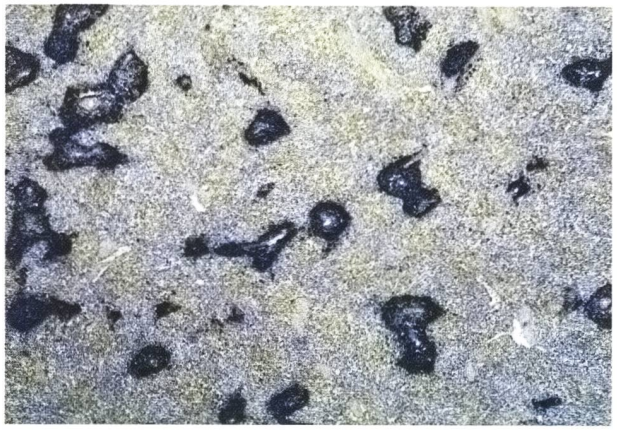

Abbildung 9: Milz, Tier 1, in situ-Hybridisierung: Dunkelblaue Markierung der PCV 2 Nukleinsäure in den Makrophagen der lymphozytendepletierten Follikel (Objektiv 4×).

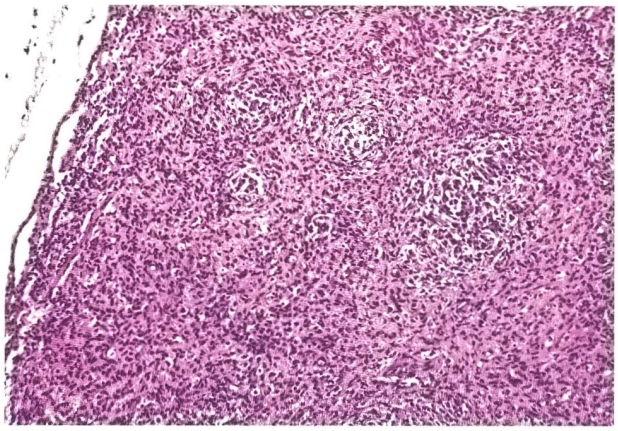

Abbildung 8: Lymphknoten, Tier 1, HE Färbung: Follikuläre und parafollikuläre Lymphozytendepletion und Infiltration mit histiozytären Zellen (Objektiv 10×).

Lymphozytendepletion und Infiltration mit grossen, histiozytären Zellen (Abb. 8). Der Darm aller drei Tiere wies eine lymphoplasmazelluläre Enteritis auf mit Zottenatrophien und -fusionen und Kryptenabszessen. Tier 3 aus Bestand 2 hatte zudem eine lymphoplasmazelluläre Kolitis und eine akute, eitrige Bronchopneumonie und eine fibrinöse Pleuritis und Epi- und Perikarditis. Die Lungen der Tiere 1 und 2 aus Bestand 1 waren unverändert. Tier 2 wies beginnende zentrolobuläre Leberzelluntergänge auf. Die Lebern der beiden anderen Tiere waren unverändert. Die Nieren aller drei Tiere und Gehirn, welches von den Tieren 2 und 3 untersucht wurde, waren ebenfalls ohne Befund.

In situ-Hybridisierung

Alle drei Tiere zeigten in der in situ-Hybridisierung positive Reaktionen in den lymphatischen Geweben (Milz, Mesenteriallymphknoten und Peyerschen Platten des Ileums). Abbildung 9 zeigt diese Virus-DNA-Markierung in den Makrophagen der vollständig depletierten Milzfollikel. Allerdings war bei anderen Tieren, beziehungweise Geweben die Markierung zum Teil auf einzelne Makrophagen beschränkt. Eine grosse Menge circoviraler DNA war in den Peyerschen Platten des Ileums von Tier 2 aus Bestand 1 zu erkennen, wo bereits in der HE- Färbung Viruseinschlusskörperchen zu erkennen waren. In den Lebern der Tiere 1 und 2 wurden die Kupfferschen Sternzellen positiv markiert.

Diskussion

Das «Postweaning Multisystemic Wasting Syndrome» (PMWS), wahrscheinlich bedingt durch das porcine Circovirus Typ 2, wurde bis jetzt in USA, Asien und verschiedenen europäischen Ländern wie Deutschland, Spanien, Italien, Grossbritannien und Frankreich beschrieben (Segalés et al., 1999; Sorden, 1998). In der Schweiz wurde PMWS bis jetzt nach unserem Wissen noch nie nachgewiesen. Die hier vorgestellten Fälle mit passender klinischer Symptomatik und typischen histologischen Veränderungen mit Nachweis circoviraler DNA in den Läsionen mittels in situ-Hybridisierung zeigen, dass PMWS auch in der Schweiz vorkommt.

An drei Fällen konnte anhand histologischer Untersuchung und dem Nachweis viraler DNA in den Läsionen die definitive Diagnose «PMWS» gestellt werden. In gewissen Krankheitsstadien sind die histomorphologischen Veränderungen bei PMWS so einzigartig, dass sie keinem anderen Krankheitsbild zuzuordnen sind (Rosell et al., 1999). Dies traf bezüglich der Veränderungen in den lymphatischen Organen auch für die drei vorgestellten Tiere zu. Alle drei Tiere zeigten Lymphozytendepletionen in den Peyerschen Platten des Ileums, in den Milzfollikeln und in peripheren Körperlymphknoten. Tier 2 aus Bestand 1 zeigte zudem die pathognostischen, viralen, basophilen,

intrazytoplasmatischen Einschlusskörperchen in Makrophagen der Peyerschen Platten des Ileums.

Der klinische Verlauf war ebenfalls vereinbar mit PMWS und imponierte als Bestandesproblem mit Kümmern und Durchfall nach dem Absetzen. Ein Tier (Tier 3 aus Bestand 2) zeigte zudem einen Ikterus. Wegen der unspezifischen Symptomatik von PMWS, dem Syndrom des Kümmerns nach dem Absetzen, sind eine Vielzahl von Differentialdiagnosen zu berücksichtigen wie PRRS, Enzootische Pneumonie (Mykoplasma hyopneumoniae), Influenza (Schweine Influenza Virus), porcine proliferative Enteropathie (Lawsonia intrazellularis), klassische und afrikanische Schweinepest, Glässersche Krankheit (Hämophilus parasuis) und andere respiratorische, intestinale oder chronisch, systemische Erkrankungen (Allan et al., 1999; Ellis et al., 1999; Segalés et al., 1999). Die Schweiz ist allerdings bis jetzt frei von PRRS (Bundesamt für Veterinärwesen, 2000).

Bei den drei untersuchten Tieren konnte histomorphologisch und mittels einer Versilberung (Warthin and Starry) eine porcine proliferative Enteropathie (Lawsonia intrazellularis) ausgeschlossen werden. Tier 3 war immunhistologisch negativ für Rota- und EVD-Viren. Bei den Tieren 1 und 2 waren keine weiteren Erkrankungen diagnostizierbar, wogegen Tier 3 eine akute, katarrhalisch-eitrige Bronchopneumonie mit fibrinöser Pleuritis, Epi- und Perikarditis mit Isolation von Hämophilus parasuis aber fehlendem Nachweis von Mykoplasmen aufwies. Überdies konnte aus den Darm dieses Tieres ein serotypisierbarer pathogener Escherichia coli Stamm isoliert werden (E. coli O149:K91 (B) 88 (L)). Bei allen Tieren fehlte die bei PMWS häufig vorkommende interstitielle Pneumonie.

Für die Diagnose PMWS ist die Sektion wesentlich. Makroskopische Veränderungen können vorhanden sein, jedoch fehlten bei den drei untersuchten Tieren die für PMWS typischen Lymphknotenvergrösserungen. Die typischen histologischen Veränderungen an den lymphatischen Organen, die je nach Alter der Infektion variieren, sind schlussendlich zusammen mit dem Erregernachweis in den Läsionen für PMWS beweisend. Hierzu sind insbesondere die situ-Hybridisierung oder die Immunhistologie geeignet. Beide Nachweismethoden sind zur Zeit in der Schweiz für die Routinediagnostik noch nicht etabliert. Um typische histologische Läsionen beobachten zu können, empfiehlt sich die Sektion mehrerer Tiere eines verdächtigen Bestandes und idealerweise Tiere mit einer klinischen Symptomatik von weniger als zwei Wochen Dauer (Segalés et al., 1999). Wesentlich ist dabei der Ausschluss von Differentialdiagnosen, aber auch das Erfassen von wesentlichen Koinfektionen, wie es zum Beispiel bei Tier 3 der Fall war.

Weniger geeignet zur Diagnosestellung PMWS sind Virusisolation, PCR und Serologie. Eine Virusisolation ist teuer, zeitaufwendig und nicht sehr sensitiv (Sorden, 1998). Die PCR kann zwar zwischen PCV 1 und 2 unterscheiden, gibt aber im positiven Fall lediglich Aufschluss über das Vorhandensein viraler Nukleinsäure in der Probe und sagt nichts aus über die Menge der Virus-DNA und über eine Assoziation zu den Läsionen (Sorden, 1998; Nayar et al., 1997). Zudem ist anzunehmen, dass porcine Circoviren in der Schweinepopulation fast ubiquitär vorhanden sind. Serologische Methoden können heute zwischen Antikörper gegen PCV 1 und PCV 2 unterscheiden, jedoch ist die Seroprävalenz in anderen Ländern überaus hoch (bis 90%) und korreliert nicht mit dem Krankheitsbild PMWS (Hines et al., 1995; Dulac et al., 1989).

Bei PMWS zeigt ein Antibiotikaeinsatz meist kaum Erfolg. Zur Minderung der Verluste sollte in betroffenen Beständen das Stall- und Hygienemanagement optimiert werden. Impfungen gegen porcine Circoviren sind weltweit noch keine vorhanden (Segalés, 1999).

Für die Verhältnisse in der Schweiz ist zur Zeit folgendes zu sagen: Die ersten Fälle sind diagnostisch abgesichert, jedoch sind routinediagnostische Methoden für den Erregernachweis in der Schweiz noch nicht etabliert. Eine Titerbestimmung im Serum wird im Labor der Veterinary Sciences Division in Belfast im Auftrag des Institutes für Viruskrankheiten und Immunprophylaxe in Mittelhäusern durchgeführt. Es ist noch unbekannt wie hoch der Durchseuchungsgrad der schweizerischen Schweinepopulation mit porcinen Circoviren ist.

Literatur

Allan G.M., Kennedy S., McNeilly F., Foster J.C., Ellis J.A., Krakowka S.J., Meehan B.M., Adair B.: Experimental reproduction of severe wasting disease by co-infection of pigs with porcine circovirus and porcine parvovirus. J. Comp. Pathol. 1999, 121: 1–11.

Allan G.M., McNeilly F., Cassidy J.P., Reilly G.A.C., Adair B., Ellis W.A., McNulty M.S.: Pathogenesis of porcine circovirus; experimental infections of colostrum deprived piglets and examination of pig foetal material. Vet. Microbiol. 1995, 44: 49–64.

Allan G.M., McNeilly F., Kennedy S., Daft B., Clarke E.G., Ellis J.A., Haines D.M., Meehan B.M., Adair B.: Isolation of porcine circovirus-like viruses from pigs with a wasting disease in the USA and Europe. J. Vet. Diagn. Invest. 1998, 10: 3–10.

Balasch M., Segalés J., Rosell C., Domingo M., Mankertz A., Urniza A., Plana-Duran J.: Experimental inoculation of conventional pigs with tissue homogenates from pigs with postweaning multisystemic wasting syndrome. J. Comp. Pathol. 1999, 121: 139–148.

Bundesamt für Veterinärwesen: http://www.bvet.admin.ch. 2000.

Clark E.G.: Postweaning multisystemic wasting syndrome. Proceedings of the American Association of Swine Practitioners, Quebec City, Quebec. 1997, March 1–4: 499–501.

Cottrell T.S., Friendship R.M., Dewey C.E., Josephson G., Allan G., McNeilly F., Walker I.: A study investigating maternal antibody to porcine circovirus type 2 and the occurrence of viraemia on two Ontario farms. Proceedings of the association of Swine Practitioners, Indianapolis, Indiana. 2000, March 11–14: 449–454.

Dulac G.C., Afshar A.: Porcine circovirus antigens in PK-15 cell line (ATCC CCL-33) and evidence of antibodies to circovirus in Canadian pigs. Can. J.Vet. Res. 1998, 53: 431–433.

Duran C.O., Ramos-vara J.A., Render J.A.: Porcine dermatitis and nephropathy syndrome: a new condition to include in the differential diagnosis list for skin discoloration in swine. Swine Health Prod. 1997, 5: 241–245.

Edwards S., Sands J.J.: Evidence of circovirus infection in British pigs.Vet. Rec. 1994, 134: 680–681.

Ellis J., Hassard L., Clark E., Harding J., Allan G., Willson P., Strokappe J., Martin K., McNeilly F., Mehan B., Todd D., Haines D.: Isolation of circovirus from lesions of pigs with postweaning multisystemic wasting syndrome. Can.Vet. J. 1998, 39: 44–51.

Ellis J., Krakowka S., Lairmore M., Haines D., Bratanich A., Clark E., Allan G., Konoby C., Hassard L., Meehan B., Martin K., Harding J., Kennedy S., McNeilly F.: Reproduction of lesions of postweaning multisystemic wasting syndrome in gnotobiotic pigs. J.Vet. Diagn. Invest. 1999, 11: 3–14.

Hamel A.L., Lin L.L., Nayar G.P.S.: Nucleotide sequence of porcine circovirus associated with postweaning multisystemic wasting syndrome in pigs. J.Virol. 1998, 72: 5262–5267.

Harding J.C.S., Clark E.G.: Recognizing and diagnosing postweaning multisystemic wasting syndrome (PMWS). Swine Health Prod. 1997, 5: 201–203.

Harms P.A.: Field studies of postweaning multisystemic wasting syndrome. Proc. 6th Annu. Swine Dis. Conf. Swine Pract., Ames, Iowa, 1998, 5–7.

Hines R.K., Lukert P.D.: Porcine circovirus: a serological survey of swine in the United States. Swine Health Prod. 1995, 3: 71–73.

Horner G.W.: Pig circovirus antibodies present in New Zealand pigs. Surveillance – Wellington, 1991, 18(5): 23.

Larochelle R. Antaya M., Morin M., Magar M.: Typing of porcine circovirus in clinical specimens by multiplex PCR. J.Virol. Methods. 1999, 80: 69–75

Kiupel M., Stevenson G.W., Kanitz C.L., Anothayanontha L., Latimer K.S., Mittal S.K.: Cellular localization of porcine circovirus in postweaning pigs with chronic wasting disease. Eur. J.Vet. Pathol. 1999, 5: 45–50.

McNeilly F., Kennedy S., Moffet D., Meehan B.M., Foster J.C., Clarke E.G., Ellis J.A., Haines D.M., Allan G.M.: A comparison of in situ hybridization and immunhistochemistry for the detection of a new porcine circovirus in formalin-fixed tissues from pigs with postweaning multisystemic wasting syndrome (PMWS). J.Virol. Methods. 1999, 80: 123–128.

Morin M., Girard C., ElAzhary Y., Fajardo R., Drolet R., Lagace A.: Severe proliverative and necrotizing pneumonia in pigs: A newly recognized disease. Can.Vet. J. 1990, 31: 837–839.

Morosov I., Sirinarumitr T., Sorden S.D., Halbur P.G., Morgan M.K., Yoon K.J., Paul P.S.: Detection of a novel strain of porcine circovirus in pigs with postweaning multisystemic wasting syndrome. J. Clin. Microbiol. 1998, 36: 2535–2541.

Nayar G.P., Hamel S.A., Lin L.: Detection and characterization of porcine circovirus associated with post-weaning multisystemic wasting syndrome in pigs. Can.Vet. J. 1997, 38: 385–386.

Ritchie B.W., Niagro F.D., Lukert P.D., Steffens W.L., Latimer K.S.: Characterization of a new virus from chockatoos with psittacine beak and feather disease. Virology. 1989, 171: 83–88.

Rosell C., Segalés J., Plana-Duran J., Balasch M., Rodriguez-Arrioja G.M., Kennedy S., Allan G.M., McNeilly F., Latimer K.S., Domingo M.: Pathological, immunohistochemical, and in-situ hybridization studies of natural cases of Postweaning Multisystemic Wasting Syndrome (PMWS) in pigs. J. Comp. Pathol. 1999, 120: 59–78.

Segalés J.M., Sitjar M., Domingo S.: First report of post-weaning syndrome in piglets in Spain. Vet. Rec. 1997, 141: 600–601.

Segalés J.M., Domingo M.: Clinical and pathological findings of PMWS cases in Europe. Allen D. Leman Swine Conference, University of Minnesota. 1999, 246–249.

Sorden S.D.: «Postweaning multisystemic wasting syndrome (PMWS)-a diagnostic update». Proc. 6th Annu. Swine Dis. Conf. Swine Pract., Ames, Iowa. 1998, 1–4.

Tischer I., Bode L., Peters D., Pociuli S., German B.: Distribution of antibodies to porcine circovirus in swine populations of different breeding farms. Arch. Virol. 1995, 140: 737–743.

Tischer I., Mields W., Wolff D., Vagt M., Griem W.: Studies on epidemiology and pathogenity of porcine circovirus. Arch. Virol. 1986, 91: 271–276.

Tischer I., Rasch R., Tochtermann G.: Characterization of papovavirus and picornavirus-like particles in permanent pig kidney cell lines. Zentralblatt Bakt. Hyg. A. 1974, 226: 153–167.

Todd D., Creelan J.L., Mackie D.P., Rixon F., Mc Nulty M.S.: Purification and biochemical characterization of chicken anemia agent. J. Gen. Virol. 1990, 71: 819–823.

West K.H., Bystrom J.M., Wojnarowicz C.: Myocarditis and abortion associated with intrauterine infection of soms with porcine circovirus 2. J.Vet. Diagn. Invest. 1999, 11: 530–532.

Woods L.W., Latimer K.S., Niagro F.D.: A retrospective study of circovirus infection in pigeons: nine cases. J. Vet. Diagn. Invest. 1994, 6:156–164.

Korrespondenzadresse:

Dr. med. vet. T. Sydler, Institut für Veterinärpathologie der Universität Zürich,
Winterthurerstrasse 268, CH-8057 Zürich
E-Mail: tsyd@vetpath.unizh.ch, Fax: 01/ 635 89 34

Manuskripteingang: 11. Dezember 2000
In vorliegender Form angenommen: 7. Februar 2001