Zeitschrift: Schweizer Archiv für Tierheilkunde SAT : die Fachzeitschrift für Tierärztinnen und Tierärzte = Archives Suisses de Médecine Vétérinaire ASMV : la revue professionnelle des vétérinaires

Herausgeber: Gesellschaft Schweizer Tierärztinnen und Tierärzte

Band: 138 (1996)

Heft: 10

Artikel: Immunhistologie als zuverlässige und effiziente Methode für die Diagnose von BVDV-Infektionen

Autor: Thür, B. / Zlinszky, K. / Ehrensperger, F.

DOI: https://doi.org/10.5169/seals-592789

Nutzungsbedingungen

Die ETH-Bibliothek ist die Anbieterin der digitalisierten Zeitschriften auf E-Periodica. Sie besitzt keine Urheberrechte an den Zeitschriften und ist nicht verantwortlich für deren Inhalte. Die Rechte liegen in der Regel bei den Herausgebern beziehungsweise den externen Rechteinhabern. Das Veröffentlichen von Bildern in Print- und Online-Publikationen sowie auf Social Media-Kanälen oder Webseiten ist nur mit vorheriger Genehmigung der Rechteinhaber erlaubt. Mehr erfahren

Conditions d'utilisation

L'ETH Library est le fournisseur des revues numérisées. Elle ne détient aucun droit d'auteur sur les revues et n'est pas responsable de leur contenu. En règle générale, les droits sont détenus par les éditeurs ou les détenteurs de droits externes. La reproduction d'images dans des publications imprimées ou en ligne ainsi que sur des canaux de médias sociaux ou des sites web n'est autorisée qu'avec l'accord préalable des détenteurs des droits. En savoir plus

Terms of use

The ETH Library is the provider of the digitised journals. It does not own any copyrights to the journals and is not responsible for their content. The rights usually lie with the publishers or the external rights holders. Publishing images in print and online publications, as well as on social media channels or websites, is only permitted with the prior consent of the rights holders. Find out more

Download PDF: 14.07.2025

ETH-Bibliothek Zürich, E-Periodica, https://www.e-periodica.ch

Institut für Veterinärpathologie der Universität Zürich

Immunhistologie als zuverlässige und effiziente Methode für die Diagnose von BVDV-Infektionen

B. Thür, K. Zlinszky, F. Ehrensperger

Zusammenfassung

Eine persistente Infektion mit dem Virus der Bovinen Virusdiarrhoe / Mucosal Disease (BVDV) kann mit Hilfe immunhistologischer Methoden diagnostiziert werden. Es zeigte sich, dass mit der LSAB-(Labeled Streptavidin Biotin)-Peroxidase-Methode das BVDV an Kryostatschnitten unfixierter Gewebeproben zuverlässig nachzuweisen ist. Für die Diagnostik am lebenden Tier haben sich Hautbiopsien bewährt. An toten Tieren eignen sich v. a. Gewebeproben von der Schilddrüse, der Haut, der Maulschleimhaut, dem Ösophagus und dem Labmagen.

Schlüsselwörter: **Bovines Virusdiarrhoe-/ Mucosal-Disease-Virus (BVDV) – Diagnostik – Immunhistologie – LSAB-Methode – Kryostatschnitte – Hautbiopsien**

Immunohistology as a reliable and efficient method for the diagnosis of BVDV infections

Persistent infection with the Bovine Viral Diarrhea / Mucosal Disease Virus (BVDV) can be detected using immunohistological methods. The experiments show that the LSAB (Labeled Streptavidin Biotin) peroxidase method is suitable to detect the BVDV in cryostat sections of unfixed tissue. For the diagnostic work up in living animals, skin biopsies give reliable results. In dead animals, organs such as thyroid gland, skin, mucosa of the mouth, esophagus and abomasum are well suitable for immunohistological BVDV detection.

Key words: **Bovine Viral Diarrhea/Mucosal Disease Virus (BVDV) – diagnostics – immunohistology – LSAB-method – cryostat sections – skin biopsies**

Einleitung

Der Erreger der Bovinen Virusdiarrhoe/Mucosal Disease (BVDV = Bovines Virusdiarrhoe-Virus) gehört zur Familie der Flaviviren aus dem Genus der Pestiviren (Francki et al., 1991). Er ist antigenetisch eng verwandt mit dem Virus der Europäischen Schweinepest (ESP) und dem Virus der Border Disease (BD) der Schafe. Infektionen mit dem BVDV können beim Rind zu verschiedenen klinischen Erscheinungen wie Durchfall, Mucosal Disease (MD), Kümmern, Fortpflanzungsstörungen, Geburt von lebensschwachen Kälbern führen (Done et al., 1980; Van Oirschot, 1983; Duffel und Harkness, 1985; Perdrizet et al., 1987). Die Infektion ist oft durch eine Immunsupression (Bolin et al., 1985; Perdrizet et al., 1987) und damit verbundene Sekundärinfektionen begleitet, die sich z. B. in Pneumonie, Pyelonephritis, Dermatitis äussern. Überdies kommen asymptomatische Virusträger vor, die als Dauerausscheider eine wichtige epidemiologische Rolle einnehmen. Über die Pathogenese, Klinik und Epidemiologie der BVDV-Infektionen wurde in einem kürzlich erschienenen Übersichtsartikel eingehend berichtet (Weiss et al., 1994).

Ausser bei der typischen MD ist die klinische Diagnose einer BVDV-Infektion i. a. nicht eindeutig zu stellen. Aus diesem Grunde ist die Nachfrage nach diagnostischen Verfahren zum Nachweis einer Infektion mit dem BVDV sehr gross. Da der Antikörpernachweis nur von begrenzter Bedeutung ist, muss die Diagnose in der Regel auf einen Virusnachweis gestützt werden. Am lebenden Tier

liefert der Virusnachweis aus Leukozyten (EDTA- oder Heparinblutprobe) momentan die zuverlässigsten Resultate. Das Virus kann auf Zellkulturen angezüchtet und mit markierten Antikörpern in den infizierten Zellen sichtbar gemacht werden. In der Routinediagnostik wird das BVDV mit einem Antigen capture ELISA (Enzyme Linked Immunosorbent Assay) aus Leukozyten nachgewiesen. Der ELISA gilt aber als weniger empfindlich als der Virusnachweis mittels Zellkulturen, erfasst aber persistent infizierte Tiere zuverlässig (Gottschalk et al., 1992; Thür, 1993; Steffen, 1993).

Am toten Tier ist der Virusnachweis durch die Inokulation von frischem Organmaterial auf Zellkulturen möglich. Diese Methode ist aber arbeitsaufwendig, und es dauert ca. 2 Wochen, bis ein Resultat vorliegt. Als Alternative dazu bietet sich der immunhistologische Nachweis von BVD-Virusantigen an Gefrier- oder Paraffinschnitten von Organen an (Duffel und Harkness, 1985; Bielefeldt Ohmann, 1988; Wilhelmsen et al., 1991; Wöhrmann et al., 1992; Haines et al., 1992). Dieses immunenzymatische Verfahren ist weniger aufwendig, und das Ergebnis liegt innert wenigen Stunden vor. Fluoreszeinmarkierte polyklonale Antikörper aus Immunseren von Rindern sind seit vielen Jahren kommerziell erhältlich. Ihr Einsatz in der immunhistologischen Diagnostik hat sich jedoch wegen störender Hintergrundreaktionen nur bedingt bewährt. Mit der Verfügbarkeit monoklonaler Antikörper konnten diese Nachteile weitgehend beseitigt werden.

In dieser Arbeit werden die Technik des immunenzymatischen BVDV-Nachweises und ihre Anwendungen in der postmortalen histologischen Diagnostik vorgestellt. Im besonderen gingen wir den Fragen nach, welche Organe und welche der verfügbaren monoklonalen Antikörper sich für den immunhistologischen BVDV-Nachweis besonders eignen und wie empfindlich die Immunhistologie im Vergleich zu anderen Virusnachweismethoden ist.

Material und Methoden

Die verwendeten Organproben stammen von Tieren der Rindergattung aus dem Sektionsgut des Institutes für Veterinärpathologie der Universität Zürich. Vom Januar 1991 bis und mit Januar 1994 wurden 284 Tiere auf BVDV untersucht. Darunter waren solche mit typischen Symptomen einer MD, solche mit Verdacht auf eine BVDV-Infektion sowie Proben von unverdächtigen Tieren als Negativkontrollen. Von einzelnen Tieren wurde ein sehr breites Organspektrum untersucht; in der Mehrzahl der Fälle wurden Proben von der Schilddrüse, der Maulschleimhaut, dem Ösophagus, des Pansens, des Labmagens und des Darmes sowie der Haut entnommen.

Tabelle 1: Protokoll der LSAB(Labeled Streptavidin-Biotin)-Methode

Blockierung der endogenen Peroxidase	3% H_2O_2 und 0,2% NaN_3 in H_2O [1]	RT	10 Min.
Blockierung der Unspezifität	Normalserum von Ziege [2]	RT	5 Min.
Primärer Antikörper (Tabelle 2)	Maus-anti-BVDV	37°C	15–120 Min.
Blockierung des endogenen Biotins	Avidin [3]	RT	20 Min.
Blockierung des endogenen Avidins	Biotin [3]	RT	20 Min.
Sekundärer Antikörper	Ziege-anti Maus-IgG, biotinyliert [2]	RT	10 Min.
Peroxidase-markiertes Streptavidin[2]		RT	10 Min.
Substrat	AEC (3-Amino-9-Ethyl-Carbazole) [4] und H_2O_2	RT	10–30 Min.
Kontrolle der Färbeintensität unter dem Mikroskop			
Schnitte mit Glyzeringelatine eindecken			

Zwischen allen Inkubationsschritten werden die Präparate jeweils gut mit PBS (pH 8) gespült.

[1] H_2O_2 in Methanol ungeeignet, da BVD-Antigen-Nachweis unterdrückt wird
[2] LSAB KIT Dako A/S , Glostrup, Denmark (Dako Diagnostics AG, Zug, CH)
[3] Avidin/Biotin Blocking Kit, Vector Laboratories, Inc., Burlingame, CA, USA (Reactolab SA, Servion, CH)
[4] Peroxidase Substrat Kit AEC, Vector Laboratories

Immunhistologie an Kryostatschnitten

Bei der Sektion wurden kleine Organproben (Durchmesser bzw. Kantenlänge 5–10 mm) entnommen, in Flüssigstickstoff gefroren und bis zur Weiterverwendung bei -20 °C aufbewahrt. Auf einem Kryostaten (2800 Frigocut E, Cambridge Instruments, D-6907-Nussloch) wurden Schnitte mit einer Dicke von 5–8 µm hergestellt, auf mit Chromgelatine (Chromalaun, Flucka, Buchs SG) beschichteten Objektträgern aufgezogen und während 10 Minuten in kaltem Azeton fixiert. Die Weiterverarbeitung geschah gemäss Tabelle 1 mit der LSAB(Labeled Streptavidin Biotin)-Peroxidase-Methode. In einigen Fällen wurden parallel dazu Fluoreszein-markierte Antikörper in einem direkten Verfahren angewendet.

Immunhistologie an formalinfixierten Paraffinschnitten

Die zur Einbettung vorgesehenen Organproben wurden während 12 bis 48 h in gepuffertem 4%-Formalin fixiert. Die ca. 4 µm dicken Paraffinschnitte wurden bei 37 °C aufgezogen, über Nacht getrocknet, danach in der absteigenden Alkoholreihe entparaffiniert, mit Hämalaun (Harris' Hämalaun) während 1 bis 2 Minuten angefärbt, mit 0,1% Pronase (Protease Typ XXVII, Sigma, Bio-Science Products AG, Emmenbrücke) während 5 Minuten bei

*Tabelle 2: Spezifität der für die LSAB-Methode verwendeten monoklonalen Antikörper**

C16	- gerichtet gegen das nichtstrukturelle Protein p125/80 (= bestkonserviertes Protein der Pestiviren) - erkennt alle Pestiviren
CA3**	- gerichtet gegen ein Epitop auf dem Glykoprotein gp53, welches für die Induktion protektiver Antikörper wichtig ist - erkennt keine Viren der ESP
CA34**	- gerichtet gegen ein Epitop auf dem Glykoprotein gp53, welches nur schwach neutralisierende Antikörper induziert - breit reagierend, erkennt aber keine Viren der ESP
C42	- gerichtet gegen Glykoprotein gp48 - erfasst keine Viren der ESP - geeignet für Paraffinschnitte formalinfixierter Gewebe

* Alle verwendeten monoklonalen Antikörper wurden im Labor von Herrn Prof. V. Moennig, Institut für Virologie der Tierärztlichen Hochschule Hannover, hergestellt und charakterisiert (Bolin et al., 1988; Moennig et al., 1987)

** CA3 und CA34 wurden als Pool verwendet

37 °C inkubiert und gemäss Tabelle 1 weiterverarbeitet. Auch von diesen Präparaten wurden parallel einige mit der Immunfluoreszenz-Methode untersucht.

Verwendete Antikörper

Als primäre Antikörper bei der LSAB-Methode wurden die in Tabelle 2 aufgeführten monoklonalen Antikörper verwendet, die uns von Prof. V. Moennig, Institut für Virologie der Tierärztlichen Hochschule Hannover, bzw. vom Labor Dr. Bommeli, Liebefeld BE, freundlicherweise zur Verfügung gestellt wurden. Bei den Fluoreszein-markierten Antikörpern handelte es sich um polyklonale Rinderantikörper gegen das BVDV (Bovine anti BVDV-FITC, Fa. VMRD Inc. Pullman, WA 99163, USA).

Weitere Methoden für den Virusnachweis

Parallel zu den immunhistologischen Untersuchungen an Gewebeschnitten wurden aus Leukozyten von kranken Tieren oder aus Organproben von sezierten Tieren eine Virusisolation auf Zellkulturen bzw. ein Virusnachweis mittels Antigen capture ELISA (Gottschalk, 1991; Strasser et al., 1995) versucht. Zur Virusisolation auf Zellkulturen wurden die aufbereiteten Organproben auf fötale Nasenepithel-Zellen gegeben und einige Tage inkubiert. BVD-Viren, die sich in diesen Kulturen vermehren konnten, wurden nach einer Passage auf neue Zellkulturen mit einer Immunmarkierung nachgewiesen (Thür, 1993; Weiss et al., 1994).

Resultate

Die Resultate der LSAB-Methode an Kryostatschnitten waren im allgemeinen eindeutig beurteilbar. Unter den 285 getesteten Rindern waren deren 65 BVDV-positiv. Bei diesen BVDV-positiven Rindern waren mit nur einer Ausnahme alle untersuchten Organe positiv; bei der einen Ausnahme handelte es sich um ein persistent infiziertes 3, 5 Monate altes Kalb, bei dem von 8 getesteten Organen einzig die Leber negativ reagierte. Virushaltige Zellen fanden sich vor allem in Epithelien, so u. a. in jenen des Verdauungs- und Respirationstraktes, der Haut und der Drüsengewebe. Regelmässig positiv reagierten auch glatte Muskelzellen, so z. B. in Gefässwänden und im Uterus, sowie das ZNS (vor allem Neurone) und das lymphatische Gewebe.

Für die immunhistologische BVD-Diagnostik haben sich insbesondere die Schilddrüse (Abb. 1a), die Maul- oder Zungenschleimhaut sowie der Ösophagus (Abb. 2) und die Haut (Abb. 3) bewährt. Diese Organe erwiesen sich bei persistent infizierten Tieren in unserem Material ausnahmslos als viruspositiv, sie liessen sich am Kryostaten in der Regel gut schneiden, und es traten kaum unspezifische Hintergrundreaktionen auf. In Tabelle 3 sind die Zahlen der untersuchten Rinder und der BVDV-positiven Gewebe aufgelistet.

Interpretationsschwierigkeiten gab es vor allem beim Vorliegen von starken Hintergrundreaktionen, wie sie ab und zu in Proben des Magen-Darm-Traktes, der Leber, der Speicheldrüse, des Knochenmarks und der Lunge beobachtet wurden.

In den anderen Organproben konnten unspezifische Färbungsreaktionen i. a. durch die Blockierung des endogenen Biotins sowie der endogenen Peroxidase verhindert werden.

Bezüglich des Reaktionsmusters der verschiedenen in Tabelle 2 aufgeführten monoklonalen Antikörper an *Kryostatschnitten* unfixierter Gewebeproben ergaben sich keine grossen Unterschiede. Alle mit dem monoklonalen Antikörper C16 reagierenden Organe waren mit nur einer Ausnahme auch mit dem CA3/CA34-Pool positiv. Ein Kalb zeigte eine positive Reaktion mit dem C16 sowie mit dem C42, nicht aber mit dem CA3/CA34-Pool. Der monoklonale Antikörper C42 reagierte manchmal nur schwach oder zeigte Hintergrundreaktionen, so dass das Resultat nicht immer eindeutig war. Alle mit dem C16 positiven Fälle, die auch mit dem C42 untersucht wurden (36 von 43), ergaben, sofern beurteilbar, stets auch mit dem C42 eine positive Reaktion. In parallel untersuchten Proben zeigte sich prinzipiell eine Übereinstimmung zwischen dem Immunfluoreszenzverfahren und der LSAB-Methode. Wegen der stärkeren Hintergrundreaktionen war jedoch die Immunfluoreszenz schwerer oder nicht beurteilbar.

An *Paraffinschnitten* von formalinfixiertem Gewebe zeigte von den uns zur Verfügung stehenden Antikörpern der monoklonale Antikörper C42 i. a. die stärkste und zuverlässigste Reaktion. Diese war aber in jedem Falle schwächer als die entsprechende Reaktion auf dem Kryostatschnitt (Abb. 1a, 1b). Schwach positive Signale ergaben sich auch mit dem CA3/CA34-Pool. Der monoklonale Antikörper C16, der am Kryostatschnitt alle Pestiviren erfasst, erwies sich für Paraffinschnitte ungeeig-

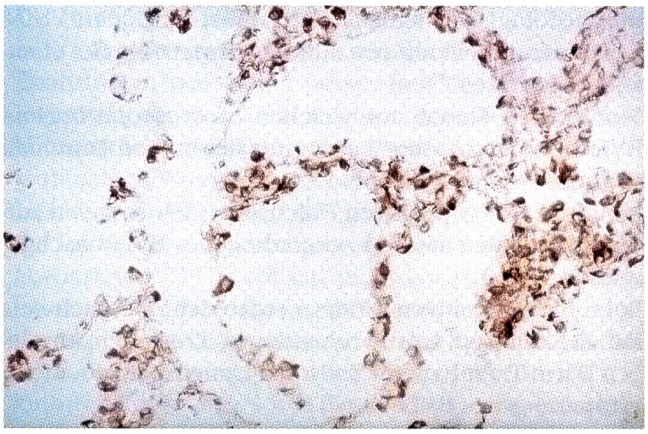

Abbildung 1a: Schilddrüse, Kryostatschnitt, Vergrösserung 144 ×. Zahlreiche BVDV-positive Follikelepithelzellen.

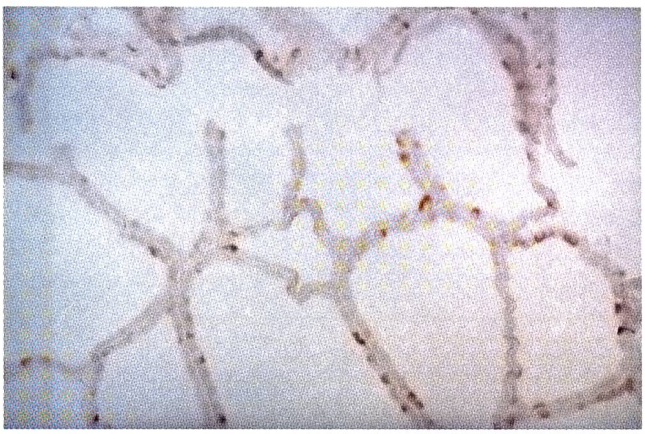

Abbildung 1b: Schilddrüse, Paraffinschnitt, Vergrösserung 144 ×. Vereinzelte positive Follikelepithelzellen.

net. Auch in stark infizierten Geweben vermag dieser Antikörper in formalinfixierten Paraffinschnitten BVD-Antigen nicht zu erkennen. Oft waren in den Paraffinschnitten nur sehr wenige Strukturen BVDV-positiv, wobei es sich meist um Epithelien der Haut handelte. Zum Teil reagierten auch Drüsenepithelien und die Epithelien des Magen-Darm-Traktes sowie die glatte Muskulatur. Die meist schwache Reaktion war nur deshalb zu beurteilen, weil bei den Paraffinschnitten i. a. sehr wenig Hintergrundreaktion auftrat. Die Schleimhaut des Labmagens, die in Kryostatschnitten stark positiv reagierte, erwies sich in Paraffinschnitten z. T. negativ, ebenso das Bindegewebe und die Gefässwände.

Tabelle 3: Anzahl immunhistologisch auf BVDV untersuchter Rinder bzw. Gewebe 1991-1994

Untersuchte Tiere [1]	284
immunhistologisch negativ	219
immunhistologisch positiv	65
Schilddrüse positiv	37/37 [2]
Maulschleimhaut positiv	33/33
Labmagen positiv	29/29
Haut positiv [3]	24/24
Ösophagus positiv	16/16

[1] Es wurden vorwiegend Kälber und Jungrinder mit Durchfall, Pneumonie, Schleimhauterosionen, Kümmern untersucht
[2] Anzahl positiv / Anzahl untersucht
[3] Hautproben wurden teils als Biopsien, teils post mortem untersucht

Wie aus Tabelle 4 ersichtlich, hatten entgegen den Erwartungen anamnestisch nur wenige Tiere Durchfall gezeigt. So waren es bei den Kälbern unter 4 Monaten weniger als 50%, bei Tieren zwischen einem Monat und einem Jahr nur gut 16% und bei noch älteren sogar nur eines unter 14 Rindern. Häufiger hingegen wurden Erosionen im Verdauungstrakt festgestellt, dies vor allem bei mehr als 4 Monate alten Tieren; bei diesen waren in 86% der Fälle Schleimhauterosionen sichtbar.
Erosionen im Zwischenklauenspalt wurden selten beobachtet.

Tabelle 4: Klinik und Pathologie der immunhistologisch BVDV-positiven Fälle (n = 65)

Alter der Tiere:	0-4 Mt.	4-12 Mt.	12-36 Mt.
Durchfall	6	6	1
Erosionen im Verdauungstrakt	6	29	12
Erosionen im Zwischenklauenspalt	1	5	5
Pneumonie/Bronchitis	5	11	2
Hämorrhagien	0	4	0
total untersucht	15	36	14

Tabelle 5: Auf der Zellkultur untersuchte Fälle (n=39), die mit der LSAB-Methode BVD-positiv waren

Alter der Tiere	0-4 Mt.	4-12 Mt.	12-36 Mt.	(total)
auf Zellkultur untersucht	7	23	9	39
davon BVDV-positiv	7	20	8	35
zytopathogen	3	13	6	22
nicht-zytopathogen	4	7	2	13

Tabelle 6: Parallel mit der LSAB-Methode und dem Antigen capture ELISA untersuchte Tiere (n=50)

Im ELISA untersuchte LSAB-positive Tiere	11
davon im ELISA positiv	9 *
Im ELISA untersuchte LSAB-negative Tere	39
davon im ELISA positiv	0

* 2 im Antigen capture ELISA negative Tiere waren in der Zellkultur positiv

In 18 von den 65 BVDV-positiven Fällen wurde eine Pneumonie oder Bronchitis diagnostiziert.
Bei 4 Kälbern zwischen 4 und 12 Monaten waren ausgeprägte Hämorrhagien oder petechiale Blutungen in diversen Organen aufgetreten.
Zur Überprüfung der immunhistologischen Resultate wurde in 39 BVDV-positiven Fällen eine Virusaufzucht auf Zellkulturen durchgeführt. Dies ergab in 35 von 39 Fällen eine Übereinstimmung (Tab 5). Von 4 Tieren liess

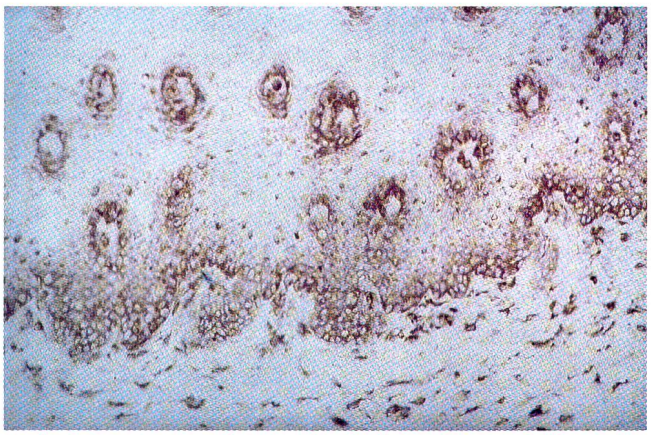

Abbildung 2: Ösophagus, Kryostatschnitt, Vergrösserung 144 ×. BVDV-positive Zellen vorwiegend in tieferen Epithelschichten, Submucosa mit positiven Bindegewebszellen.

sich aus den aufbewahrten Organen kein Virus anzüchten, wobei es sich um sehr kleine, mehrheitlich ausgetrocknete Proben handelte, die bis zur Virusisolation mindestens 1½ Jahre bei -20 °C gelagert worden waren. Zusätzlich wurde in 3 anamnestisch verdächtigen, immunhistologisch aber BVDV-negativen Fällen eine Virusisolation auf Zellkulturen durchgeführt. Diese fiel ebenfalls negativ aus.

Abbildung 3: Haut, Kryostatschnitt, Vergrösserung 88 ×. Stark positive Reaktion in der Basalzellschicht und in tiefen Epithelschichten sowie in der epithelialen Wurzelscheide der Haare.

Von den 13 Tieren, aus welchen *nicht-zytopathogene* BVDV isoliert wurden, hatten nur deren 4 an Durchfall gelitten.

In 3 der 4 BVDV-positiven Fällen, die Hämorrhagien aufwiesen, wurde ein nicht-zytopathogenes BVDV nachgewiesen.

Bei 6 BVDV-positiven Rindern ergab der Virusnachweis auf Zellkulturen, trotz vorhandenen Erosionen im Magen-Darm-Trakt bzw. im Zwischenklauenspalt, ein nicht-zytopathogenes BVDV.

Zytopathogene Viren wurden ausschliesslich bei Tieren mit Erosionen und Durchfall isoliert. Umgekehrt jedoch waren nicht bei allen BVDV-positiven Rindern mit Erosionen zytopathogene Viren nachweisbar.

Erstaunlich war, dass schon 3 Tiere unter 4 Monaten (2½ Mt., 3 Mt., 3½ Mt.) ein zytopathogenes BVDV aufwiesen.

Von den 4 BVDV-positiven Tieren mit Hämorrhagien wurde in einem Fall ein zytopathogenes BVDV isoliert.

Als weitere Überprüfung des immunhistologischen BVDV-Nachweises wurde bei 50 Tieren parallel ein Antigen capture ELISA durchgeführt. Die Resultate sind der Tabelle 6 zu entnehmen.

Diskussion

Die Resultate der immunhistologischen Untersuchungen zeigen, dass bei BVDV-Infektionen (MD und andere Manifestationen) Virusantigen in sehr vielen Organen nachzuweisen ist; dies wurde auch durch andere Autoren beobachtet (Bielefeldt Ohmann, 1982, 1988; Haines et al., 1992). Für diagnostische Zwecke haben sich nach unseren Erfahrungen vor allem Schilddrüse, Haut bzw. Hautbiopsien, Maulschleimhaut, Ösophagus und Labmagen bewährt. Die Methode ist nur an Gefrierschnitten unfixierter Gewebe ausreichend sensitiv, in diesen Fällen besteht jedoch eine gute Korrelation mit anderen Nachweismethoden wie dem Antigen capture ELISA und der Virusisolation in der Zellkultur. Mit wenigen Ausnahmen (bei lange gelagerten Proben) waren alle immunhistologisch positiv beurteilten Tiere auch in der Virusisolation in Zellkulturen positiv. 11 der immunhistologisch positiven Tiere waren parallel im Antigen capture ELISA untersucht worden, 9 davon reagierten positiv. Die zwei abweichenden Fälle waren aber in der Zellkultur positiv. Der Virusnachweis auf Zellkulturen gilt als empfindlicher als der Antigen capture ELISA (Steffen, 1993). Der verwendete Antigen capture ELISA wurde hingegen als genug empfindlich für die Erkennung von persistent mit BVDV infizierten Tieren beschrieben (Gottschalk, 1991; Strasser et al., 1995). Unter den immunhistologisch negativen Proben waren deren 39 parallel im Antigen capture ELISA und deren 3 auf der Zellkultur getestet worden. Es gab keine divergierenden Resultate.

Die Immunperoxidase-Markierung hat sich im Vergleich zur fluoreszenzmikroskopischen Technik nach unseren Erfahrungen wesentlich besser bewährt. Die in dieser Untersuchung verwendeten monoklonalen Antikörper können nicht zwischen zytopathogenen und nicht-zytopathogenen Viren unterscheiden (Waschbüsch, 1990; Liebler et al., 1991). Deshalb ist es uns unmöglich, mittels der Immunhistologie festzustellen, ob es sich beim nachgewiesenen BVDV um ein nicht-zytopathogenes Virus handelt oder ob zusätzlich, im Falle einer MD, ein zytopathogenes Virus vorhanden ist. Für eine Sicherung der MD wäre die Isolierung von zytopathogenem Virus in Zellkulturen notwendig. Somit besteht die Gefahr einer klinischen Fehldiagnose, da Erosionen in der Maulschleimhaut und im Zwischenklauenspalt auch bei transient und persistent infizierten Tieren beobachtet werden können (Duffel und Harkness, 1985; Ames, 1986; Perdrizet et al., 1987; Bolin, 1990; Tråvén et al., 1991). Vor allem bei der Untersuchung von Hautbiopsien wäre es hinsichtlich Therapie und Prognose wichtig zu wissen, ob es sich beim Patienten um ein an der tödlich endenden MD erkranktes Tier handelt oder nicht. Es könnte sich auch um ein transient oder um ein persistent infiziertes, noch nicht an MD erkranktes Rind handeln, das vorübergend Erosionen zeigt. Aus epidemiologischen Gründen ist jedoch auch die sichere Erfassung persistent infizierter Tiere von grosser Bedeutung.

Die Immunhistologie hat gegenüber den herkömmlichen Methoden den Vorteil, dass die Resultate schnell vorliegen und dass sie speziell für die pathologisch-anatomische Diagnostik geeignet ist. Die beschriebene Methode am Kryostatschnitt ist sehr sensitiv und erfasst nach unseren Erfahrungen und denen anderer Autoren die persistent mit BVDV infizierten Tiere zuverlässig (Bielefeldt Ohmann, 1988). Über die Erkennung von akut, d. h. transient mit BVDV infizierten Tieren ist wenig bekannt. Durch eine einmalige Untersuchung lässt sich nicht eindeutig feststellen, ob ein Tier persistent oder transient infiziert ist. Es ist jedoch zu vermuten, dass bei transient infizierten Tieren im Gewebe weniger Virusantigen vorhanden ist. Ebenso ist nicht auszuschliessen, dass sich die Virusverteilung im Organismus transient infizierter Tiere von der persistent infizierter Tiere unterscheidet, da das Virus bei transient infizierten Tieren innert kurzer Zeit durch neutralisierende Antikörper eliminiert wird (Tråvén et al., 1991).

Die Sensitivität der Immunhistologie an Paraffinschnitten erwies sich in parallel untersuchten Fällen als wesentlich geringer im Vergleich zu Kryostatschnitten; zudem liessen sich nur mit dem monoklonalen Antikörper C42 einigermassen befriedigende Resultate an Paraffinschnitten erreichen. Der monoklonale Antikörper C16, der am Kryostatschnitt alle Pestiviren bzw. alle BVDV-Stämme erfasst, reagierte am Paraffinschnitt stets negativ. Gleiche Erfahrungen machten Liebler et al. (1991), Wöhrmann et al. (1992) und Haines et al. (1992), die diese unterschiedlichen Reaktionen der Antikörper am formalinfixierten und am unfixierten Material der Tatsache zuschrieben, dass die meisten Epitope der Oberflächenproteine durch eine Formalin- oder Alkoholfixierung zerstört werden. In unseren Untersuchungen reagierten zwar die meisten der getesteten Kryostatschnitte von unfixierten Proben mit dem paraffingängigen monoklonalen Antikörper C42; es werden aber diverse BVDV-Stämme beschrieben, die nicht mit dem C42 reagieren (Wöhrmann et al. 1992; pers. Mitteilung, M. Weiss, Institut für Veterinär-Virologie, Bern).

Überdies machten wir die Beobachtung, dass die BVDV-spezifischen Antikörper keine Bindung mehr zeigten, sofern die Kryostatschnitte mit H_2O_2 in Methanol, zur

Mise en évidence du virus de la diarrhée virale bovine et de la maladie des muqueuses grâce à une méthode immunohistologique

Il est possible de diagnostiquer des infections persistantes dûes au virus de la diarrhée virale bovine et de la maladie des muqueuses (BVDV) grâce a une méthode immunohistologique appelée LSAB (Labeled Streptavidin Biotin) peroxidase method. Celle-ci permet de mettre en évidence le BVDV directement sur des coupes cryostatiques de tissus non fixés. En pratique, avec des animaux vivants, cette méthode de diagnostic s'est révélée particulièrement efficace sur des biopsies de peau. Post mortem la mise en évidence du BVDV est optimale dans les organes suivants: la glande thyroïde, la peau, les muqueuses buccales, l'œsophage et la caillette.

L'immunoistologia come metodo efficiente e sicuro per la diagnosi di infezioni da BVDV

Un'infezione persistente con il virus della diarrea bovina/mucosal disease puo' essere diagnosticata con l'aiuto di metodi immunoistologici. Si è potuto constatare che con il metodo LSAB (Labeled Strepatavidin Biotin) della perossidasi è possibile determinare con sicurezza la presenza del virus della diarrea bovina in tagli di tessuto congelato non fissato. Per la diagnosi nell'animali e vivo sono risultate valide le biopsie cutanee. Negli animali morti si adattano bene i tessuti della tiroide, della pelle, della mucosa della bocca, dell'esofago e dell'abomaso.

Blockierung der endogenen Peroxidase, vorbehandelt wurden; wurde das H_2O_2 hingegen in Wasser gelöst, traten keine Probleme auf.

Zusammenfassend stellt die Immunhistologie eine geeignete Methode zur schnellen Diagnose von BVDV-Infektionen am lebenden und toten Tier dar. Voraussetzung ist die Verfügbarkeit von frischem, unfixiertem Gewebe. Im Vergleich zur Virusisolation ist die Methode weniger aufwendig und schneller, vermag aber nicht zwischen zytopathogenen und nicht-zytopathogenen Biotypen zu unterscheiden.

Literatur

Ames T. R. (1986): The causative agent of BVD: Its epidemiology and pathogenesis. Vet.Med., 848–869.

Bielefeldt Ohmann H. (1982): Experimental fetal infection with bovine viral diarrhea virus II. Morphological reactions and distribution of viral antigen. Can.J.comp.Med. *46,* 363–369.

Bielefeldt Ohmann H. (1988): BVD virus antigens in tissues of persistently viraemic, clinically normal cattle: Implications for the pathogenesis of clinically fatal disease. Acta vet.scand. *29,* 77–84.

Bolin S. R., McClurkin A. W., Coria M. F. (1985): Effects of bovine viral diarrhea virus on the percentages and absolute numbers of circulating B and T lymphocytes in cattle. Am.J.Vet.Res. *46,* 884–886.

Bolin S. R., Moennig V., Kelso Gourley N. E., Rindpath J. F. (1988): Monoclonal antibodies with neutralizing activity segregate isolates of bovine viral diarrhea virus into groups. Arch.Virol. *99,* 117–123.

Bolin S. R. (1990): The current understanding about the pathogenesis and clinical forms of BVD. Vet.Med., 1124–1132.

Done J. T., Terlecki S., Richardson C., Harkness J. W., Sands J. J., Patterson D. S. P., Sweasey D., Shaw I. G., Winkler C. E., Duffell S. J. (1980): Bovine virus diarrhoea-mucosal disease virus: Pathogenicity for the fetal calf following maternal infection. Vet.Rec. *106,* 473–479.

Duffel S. J., Harkness J. W. (1985): Bovine virus diarrhoea-mucosal disease in cattle. Vet.Rec. *117,* 240–245.

Francki R. I. B., Fauquet C. M., Knudson D. L., Brown F. (1991): Classification and nomenclature of viruses. Fifth report of the international committee on taxonomy of viruses. Arch.Virol.Suppl. 2, 223–229.

Gottschalk E. E. (1991): Entwicklung eines Enzymimmuntests zum Nachweis von Antigen des Virus der Bovinen Virusdiarrhoe (BVD) in der Leukozytenfraktion virämischer Rinder. Vet.-Med.Diss., Hannover.

Gottschalk E. E., Greiser-Wilke I., Frey H.-R., Liess B., Moennig V. (1992): An antigen capture test for the detection of cattle viremic with bovine viral diarrhoea virus – A comparison with BVD virus isolation from buffy coat cells in bovine kidney cells. J.Vet.Med.B *39,* 467–472.

Haines D. M., Clark E. G., Dubovi E. J. (1992): Monoclonal antibody-based immunohistochemical detection of bovine viral diarrhea virus in formalin-fixed, paraffin-embedded tissues. Vet.Pathol. *29,* 27–32.

Liebler E. M., Waschbüsch J., Pohlenz J. F., Moennig V., Liess B. (1991): Distribution of antigen of noncytopathogenic and cytopathogenic bovine virus diarrhea virus biotypes in the intestinal tract of calves following experimental production of mucosal disease. Arch.Virol. Suppl. *3,* 109–124.

Moennig V., Bolin S. R., Coulibaly C. O. Z., Kelso Gourley N. E., Liess B., Mateo A., Peters, W., Greiser-Wilke, I. (1987): Untersuchungen zur Antigenstruktur von Pestiviren mit Hilfe monoklonaler Antikörper. Dtsch.tierärztl.Wschr. *94,* 572–576.

Perdrizet J. A., Rebhun W. C., Dubovi E. J., Donis R. O. (1987): Bovine Virus diarrhea – clinical syndromes in dairy herds. Cornell Vet. *77,* 46–74.

Steffen F. T. (1993): Evaluation eines ELISA zum Nachweis von Antigen des Virus der Bovinen Virusdiarrhoe bei persistent infizierten Rindern und seine Erprobung in ausgewählten Herden. Vet.-Med.Diss., Bern.

Strasser M., Vogt H.-R., Pfister H., Gerber H., Perterhans E.: Detection of bovine virus diarrhea virus (BVDV) in peripheral blood, cell cultures and tissue using a monoclonal antigen-capture ELISA. Immunobiology of viral infection. Proc. 3rd Congress Europ Soc. Vet. Virol. 1995:311–316.

Thür B. (1993): Nachweis des Bovinen Virusdiarrhoe-Virus im Blut: Etablierung eines Virusnachweises aus Leukozyten in der Routinediagnostik. Vet.-Med.Diss., Bern.

Tråvén M., Alenius S., Fossum C., Larsson B. (1991): Primary bovine viral diarrhoea virus infection in calves following direct contact with a persistently viraemic calf. J.Vet.Med.B *38,* 453–462.

Van Oirschot J. T. (1983): Congenital infections with nonarbo togaviruses. Vet. Microbiol. *8,* 321–361.

Waschbüsch J. (1990): Immunhistochemische Differenzierung zytopathogener und nichtzytopathogener Stämme des BVD-Virus im Gewebe des Verdauungstraktes von Kälbern, bei denen experimentell Mucosal Disease erzeugt wurde. Vet.-Med.Diss., Hannover.

Weiss M., Hertig C., Strasser M., Vogt H.-R., Peterhans E. (1994): Bovine Virusdiarrhoe/Mucosal Disease: eine Übersicht. Schweiz.Arch.Tierheilk. *136,* 173–185.

Wilhelmsen C. L., Bolin S. R., Ridpath J. F., Cheville F. N., Kluge J. P. (1991): Lesions and localization of viral antigen in tissues of cattle with experimentally induced or naturally aquired mucosal disease, or with naturally aquired chronic bovine viral diarrhea. Am.J.Vet.Res. *52,* 269–275.

Wöhrmann T., Hewicker-Trautwein M., Fernandez A., Moennig V., Liess B., Trautwein G. (1992): Distribution of bovine virus diarrhoea viral antigens in the central nervous system of cattle with various congenital manifestations. J.Vet.Med.B *39,* 599–609.

Dank

Wir danken Herrn Prof Dr. U. Braun und den Mitarbeitern der Veterinär-Medizinischen Klinik der Universität Zürich, Abteilung für Rinder, sowie den Mitarbeitern der Klinik für Geburtshilfe, Jungtier- und Euterkrankheiten mit Ambulatorium der Universität Zürich für die Einsendung von Untersuchungsmaterial. Herrn Prof. Dr. E. Peterhans, Frau Dr. PD M. Weiss und Herrn Dr. M. Strasser von der Veterinär-Virologie der Universität Bern danken wir herzlich für ihre Kooperationsbereitschaft.

Korrespondenzadresse: Prof. Dr. F. Ehrensperger, Institut für Veterinärpathologie der Universität Zürich, Winterthurerstrasse 268, CH-8057 Zürich

Manuskripteingang: 28. Dezember 1994