Infarto miocardico nel gatto

Autor(en): **Guarda, F. / Negro, M. / Tosolini, P.**

Objekttyp: **Article**

Zeitschrift: **Schweizer Archiv für Tierheilkunde SAT : die Fachzeitschrift für Tierärztinnen und Tierärzte = Archives Suisses de Médecine Vétérinaire ASMV : la revue professionnelle des vétérinaires**

Band (Jahr): **132 (1990)**

Heft 3

PDF erstellt am: **17.05.2024**

Persistenter Link: https://doi.org/10.5169/seals-590518

Nutzungsbedingungen

Die ETH-Bibliothek ist Anbieterin der digitalisierten Zeitschriften. Sie besitzt keine Urheberrechte an den Inhalten der Zeitschriften. Die Rechte liegen in der Regel bei den Herausgebern.
Die auf der Plattform e-periodica veröffentlichten Dokumente stehen für nicht-kommerzielle Zwecke in Lehre und Forschung sowie für die private Nutzung frei zur Verfügung. Einzelne Dateien oder Ausdrucke aus diesem Angebot können zusammen mit diesen Nutzungsbedingungen und den korrekten Herkunftsbezeichnungen weitergegeben werden.
Das Veröffentlichen von Bildern in Print- und Online-Publikationen ist nur mit vorheriger Genehmigung der Rechteinhaber erlaubt. Die systematische Speicherung von Teilen des elektronischen Angebots auf anderen Servern bedarf ebenfalls des schriftlichen Einverständnisses der Rechteinhaber.

Haftungsausschluss

Alle Angaben erfolgen ohne Gewähr für Vollständigkeit oder Richtigkeit. Es wird keine Haftung übernommen für Schäden durch die Verwendung von Informationen aus diesem Online-Angebot oder durch das Fehlen von Informationen. Dies gilt auch für Inhalte Dritter, die über dieses Angebot zugänglich sind.

Ein Dienst der *ETH-Bibliothek*
ETH Zürich, Rämistrasse 101, 8092 Zürich, Schweiz, www.library.ethz.ch

http://www.e-periodica.ch

SCHWEIZ. ARCH. TIERHEILK. 132, 131—134, 1990

Dipartimento di Patologia Animale, Università degli Studi di Torino

INFARTO MIOCARDICO NEL GATTO

F. GUARDA, M. NEGRO, P. TOSOLINI

INFARTO MIOCARDICO NEL GATTO

Nell'ambito di una ricerca sulla patologia cardiovascolare del gatto gli autori descrivono i quadri anatomo-istopatologici di due lesioni infartuali miocardiche. Gli autori discutono le possibili ipotesi patogenetiche rimarcandone l'importanza anche dal punta di vista della patologia comparata.

PAROLE CHIAVE: gatto — patologia cardiaca — infarto miocardico — sistema cardio — vascolare — ischemia cardiaca

MYOCARDIAL INFARCTION IN THE CAT

The authors describe two cases of myocardial infarction evaluated during an anatomo-histopathological study on the cat's cardiovascular system. The authors discuss the pathogenetic hypotheses and their role in comparative pathological studies.

KEY WORDS: cat — cardiac pathology — myocardial infarction — cardio-vascular system — cardiac ischemia

INTRODUZIONE

Tra gli animali domestici sembra che la patologia cardio-vascolare del gatto abbia una frequenza notevolmente più bassa rispetto ad altre specie animali e all'uomo (*Catcott*, 1964; *Liu* et al., 1970). Infatti l'incidenza è di 1:1000 in confronto a quella di 1:10 riscontrata nel cane (*Detweiler* et al., 1961). In particolare l'infarto miocardico è poco segnalato, a differenza di quanto accade in altre specie animali sia domestiche che selvatiche (*Ratcliffe*, 1963). D'altra parte bisogna constatare che la patologia cardio-vascolare nel gatto è poco studiata (*Pirie*, 1964; *Catcott*, 1964; *Tashjian* et al., 1965).

Per questi motivi e per l'interesse comparato del problema abbiamo ritenuto opportuno illustrare due casi di infarto miocardico riscontrati nell'ambito di una ricerca sulla patologia cardiaca del gatto.

OSSERVAZIONI PERSONALI

1° caso

Gatto Persiano, maschio, colore red self, 45 giorni d'età.

Alla necroscopia si osservava la presenza di un essudato torbido a livello pericardico.

Il miocardio, aumentato di volume per dilatazione destra ed ipertrofia eccentrica sinistra, presentava in corrispondenza dell'apice un'ampia zona di colore biancastro che al taglio interessava la zona distale del setto atrio-ventricolare, l'apice ed i due terzi inferiori della parete laterale del ventricolo sinistro (fig. 1).

La zona necrotica di aspetto argilloso, di colore cretaceo, secca e friabile, aveva perso ogni tipo di struttura ed appariva frantumata in zolle.

Gli aspetti macroscopici imponevano un fondato sospetto di infarto miocardico interessante l'apice e la parete del ventricolo sinistro.

Lesioni istopatologiche: Le sezioni condotte longitudinalmente, interessanti le pareti delle quattro cavità cardiache, colorate con le comuni tecniche istologiche, confermano quanto visto macroscopicamente (fig. 2).

In vicinanza delle zone infartuate si osservano focolai di fibrosi miocardica con scomparsa delle fibre, zone di necrosi delle fibrocellule ed infiltrato infiammatorio periferico costituito da granulociti e da cellule mononucleate che comprimono e dissociano le fibre.

Man mano che ci si avvicina al centro dell'infarto, si rilevano ampie zone di necrosi in eterolisi con grandi colonie di germi che provocano una estesa miomalacia.

A carico dell'epicardio a livello delle zone infartuate vi è una reazione flogistica.

Altrettanto a livello endocardico si nota un'endocardite trombotica.

Nelle parti morfologicamente normali non si rilevano formazioni trombotiche nei vasi intramurali, mentre sono presenti nelle zone infartuate.

Fig. 1: 1° caso. Cuore sezionato longitudinalmente: è evidente la zona infartuata nella parete del ventricolo sinistro e

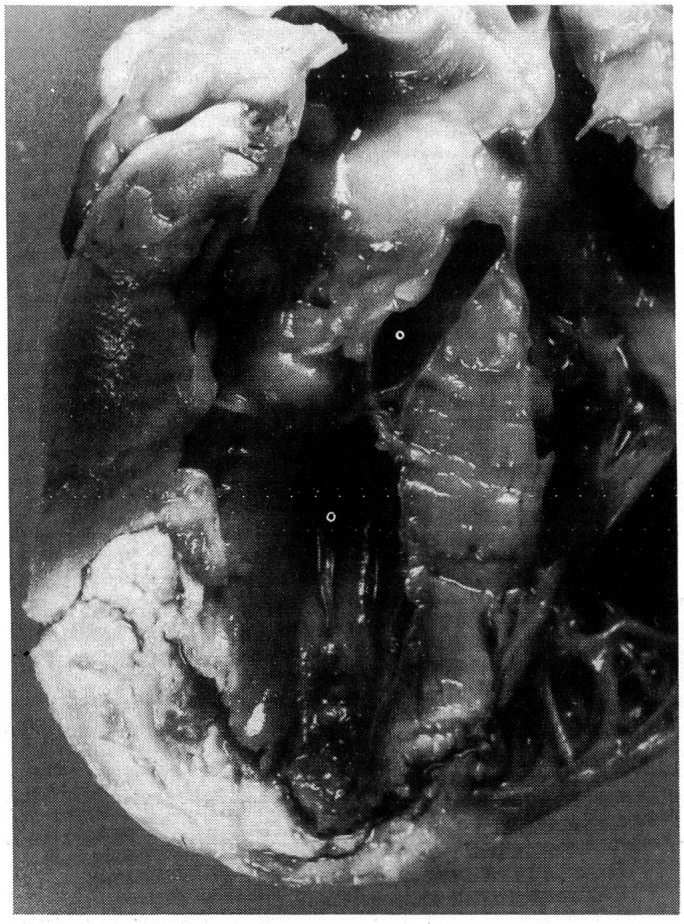

Fig. 2: Sezione istologica del cuore di figura 1 (Ematossilina Eosina, piccolo ingrandimento)

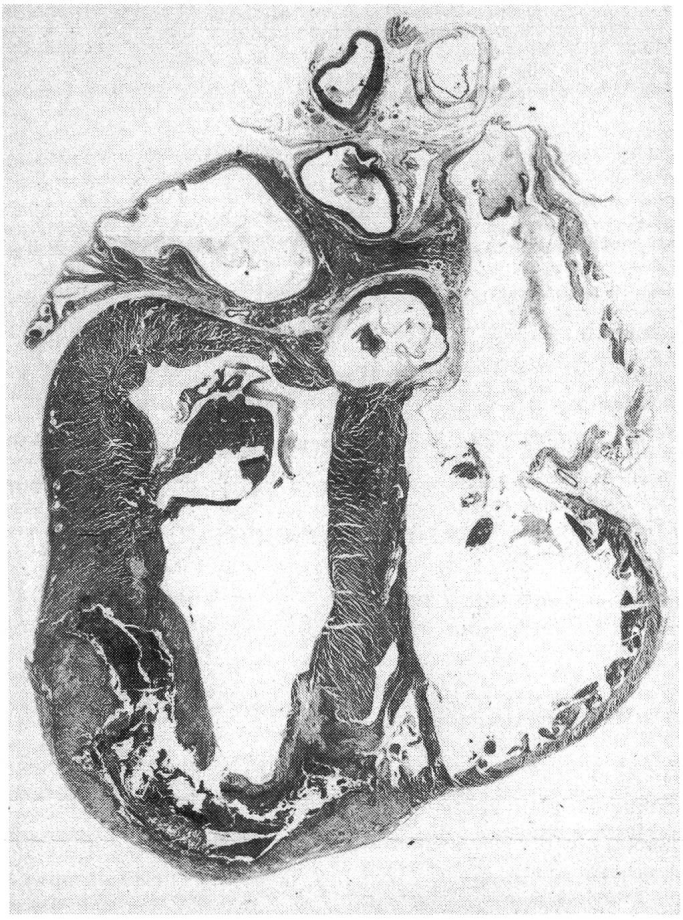

Focolai di infiltrazione di cellule mononucleate si evidenziano a carico del grasso della base del cuore e tra i muscoli pettinati delle pareti atriali.

2° caso

Gatto soriano, femmina, di 2 anni.

Alla necroscopia si notava un aumento di volume del cuore per ipertrofia eccentrica del ventricolo sinistro e modica dilatazione del ventricolo destro.

Alla sezione longitudinale del cuore, interessante le quattro cavità cardiache, si registrava, a livello dei due terzi distali della parete del ventricolo sinistro, una diminuzione dello spessore della parete ed un colore leggermente piu' pallido della superficie di taglio.

Inoltre a carico del terzo prossimale della parete laterale del ventricolo sinistro era evidenziabile un vasto focolaio di endocardite ulcero-poliposa.

Esame isto-patologico: In corrispondenza del muscolo papillare del ventricolo sinistro si osserva formazione trombotica che protunde nella cavità, costituita da ammassi di fibrina, con poche colonie batteriche, divisa dal miocardio sottostante da una capsula di tessuto connettivo di aspetto mixomatoso e collageno infiltrato abbondantemente da elementi infiammatori (fig. 3). Più profondamente si rilevano focolai di tessuto fibroso che hanno sostituito il tessuto miocardico nel quale si possono ancora osservare capillari neoformati con lume beante.

Nelle restanti parti della parete cardiaca si osservano piccoli focolai degenerativi o necrotici accompagnati talvolta da piccole aree di fibrosi che disseminano il tessuto miocardico.

In particolare in corrispondenza dell'assottigliamento della parete del ventricolo sinistro, le alterazioni istopatologiche consistono in una sclerosi sottoendocardica con proliferazione di capillari beanti e ripieni di sangue circondati da tessuto fibroso e da residui delle fibre miocardiche in via di sostituzione (fig. 4).

Ampie zone di miocardio circostante si presentano in preda a sclerosi.

Fig. 3: 2° caso. Sezione istologica longitudinale del cuore. La parte inferiore del ventricolo sinistro risulta notevolmente assottigliata per i fenomeni sclerotici. Al di sotto del muscolo papillare si intravede l'endocardite ulcero-poliposa (Ematossilina Eosina, piccolo ingrandimento).

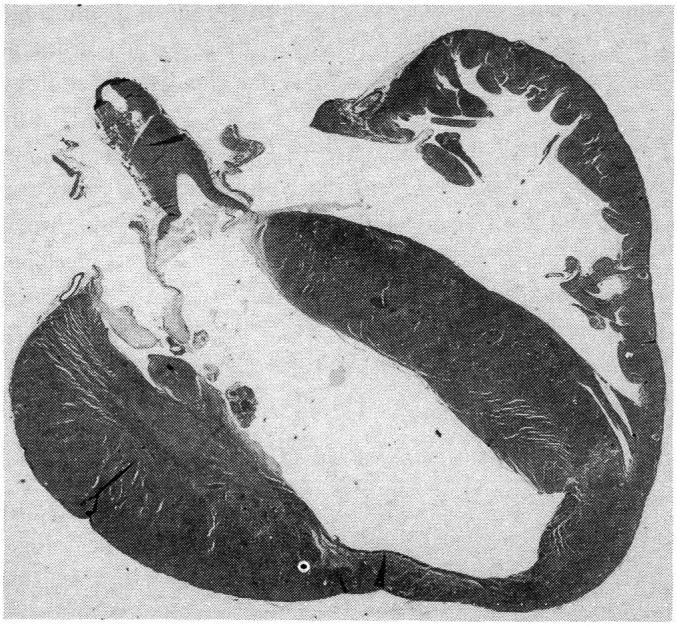

Identiche lesioni si rilevano a carico della parte inferiore del setto interventricolare.
Si notano ancora piccoli focolai di cellule mononucleate che infiltrano l'interstizio in più settori miocardici.
Le pareti delle arterie coronariche intramurali appaiono per lo più irregolari ed omogenee, talvolta con presenza di cellule di natura infiammatoria intorno all'avventizia a formare un manicotto.

CONSIDERAZIONI E CONCLUSIONI

Come risulta dalle nostre osservazioni i due casi di infarto miocardico segnalati denotano un'evoluzione differente, in quanto il primo è ad uno stadio subcronico con la necrosi prevalente sui focolai fibrotici, mentre il secondo rappresenta uno stadio evolutivo ormai cronico, con il tessuto di granulazione in trasformazione cicatriziale da cui ne consegue l'atrofia del tratto di parete interessata.
Esso costituisce quindi l'esito di un pregresso infarto.
Anche la patogenesi potrebbe essere differente.
Infatti nel primo animale l'assenza di lesioni infiammatorie dell'endocardio e la mancata visualizzazione di trombi od emboli nei rami coronarici intra ed extramurali, non facilitano l'interpretazione della patogenesi, in quanto non sono stati

Fig. 4: Sclerosi sottoendocardica, si notano focolai di fibrosi, residui delle fibre miocardiche degenerate e capillari beanti (Ematossilina Eosina, forte ingrandimento).

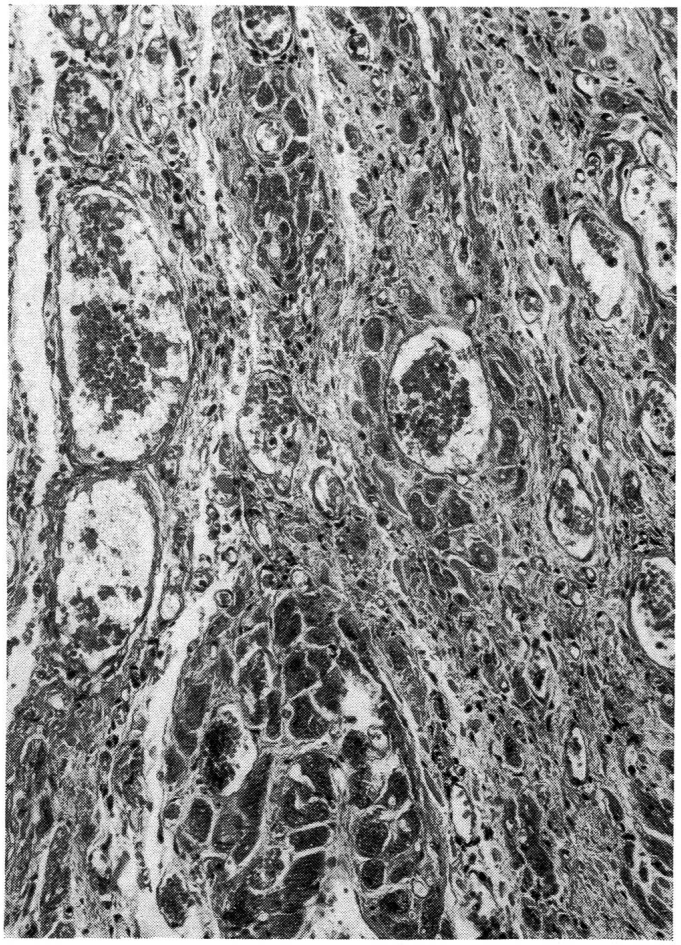

rilevati fenomeni patologici tali da poter giustificare un fenomeno ischemico di così vasta portata.
Nel secondo animale invece, la presenza di una endocardite ulcero-poliposa parietale giustifica la patogenesi trombo-embolica del pregresso infarto anche se non si sono repertati nè emboli nè trombi nei tratti interessati.
Così pure il reperto del tessuto di granulazione è tipico dell'esito infartuale.
E' pur vero che l'infarto miocardico è spesso conseguenza di danni all'albero coronarico e che per alcune specie animali sono più frequenti rispetto ad altri; d'altra parte è altrettanto vero che sono riconosciuti pure importanti altri fattori non occlusivi i quali possono provocare fenomeni infartuali (*Straus* et al., 1965).
E'certa tuttavia la possibilità che talune specie animali siano più suscettibili a sviluppare l'infarto miocardico, come per esempio certe razze di piccioni e i primati non umani rispetto

ad altre specie (*Straus* et al., 1965; *Guarda*, 1973). D'altro canto *Manning* et al. (1970) sostengono che il gatto non sia poi così resistente all'arteriosclerosi come un tempo si sosteneva.

Spesso i focolai fibrotici sono presenti vicino ad arterie coronariche arteriosclerotiche. L'assenza però di lesioni alle arterie non esclude l'ipotesi di una patogenesi arteriosclerotica o trombotica poichè l'area fibrotica o necrotica potrebbe rappresentare la zona terminale dell'irrogazione sanguigna di un'arteria coronarica con una alterazione situata più a monte (*Ayers* e *Jones*, 1978).

In ogni caso nel gatto sono noti pochi casi di infarti miocardici al contrario di quanto osservato nel cane (*Guarda* e *Bestonso* et al., 1987; *Guarda* et al., 1989). *Tashjian* et al. (1965) in uno studio sulla patologia cardio-vascolare del gatto, riportano tre casi di infarto su 202 necroscopie.

Così pure *Detweiler* et al. (1968) in uno studio sul significato dell'arteriosclerosi cornoarica e cerebrale negli animali riferiscono che nello zoo di Philadelfia dal 1939 al 1965 sono stati rilevati nei gatti 13 casi di necrosi miocardica associati ad arteriosclerosi coronarica. Anche *Ratcliffe* (1963) ha descritto un infarto miocardico associato ad arteriosclerosi in una tigre maschio di 11 anni nello zoo di Philadelfia.

In conclusione si può affermare che il fenomeno infartuale negli animali è piuttosto complesso riconoscendo più fattori eziologici per lo più tra loro associati e può offrire elementi utili per risolvere il problema dell'infarto miocardico nell'uomo.

BIBLIOGRAFIA

Ayers K. M., Jones S. R. (1978): The cardiovascular system. In pathology of laboratory animals. Vol. 1, Ed. Benirschke K., Garner F. M., Jones T. C., New York, Springer-Verlag. — *Catcott E. J.* (1964): Feline medicine and surgery. Am. Vet. Publ. S. Barbara. — *Detweiler D. K., Patterson D. F., Hubben K., Batts R. P.* (1961): The prevalence of spontaneously occurring cardiovascular disease in dogs. Am. J. Publ. Health. *51*, 228–241. — *Detweiler D. K., Ratcliffe H. L., Luginbühl H.* (1968): The significance of naturally occurring coronary and cerebral arterial disease, in animals. Ann. N. Y. Acad. Sci. *149*, 868–881. — *Guarda F.* (1973): Considerazioni di patologia comparata dell'infarto miocardico spontaneo negli animali e nell'uomo. Il Nuovo Progresso Vet. *6*, 266–270. — *Guarda, F., Bestonso R.* (1987): L'infarto miocardico nel cane. O. D. V. *10*, 55–62. — *Guarda F., Bussadori C., Scotti C., Damasio M., Amedeo S.* (1989): Correlazioni anatomo-cliniche nell'infarto miocardico del cane. In corso di stampa su Veterinaria. — *Liu S. W., Tashjian R. J., Patnaik A. K.* (1970): Congestive heart failure in the cat. J. Am. Vet. Med. Assoc. *156*, 1319–1330. — *Manning P. J., Clarkson B. T., Salem W.* (1970): Diet – induced otherosclerosis of the cat. Arch. Pathol. *89*, 271–278. — *Pirie H. M.* (1964): Cardiovascular disease in domestic animals. In: Biological aspects of occlusive vascular disease. Chalmers D. G., Gresham G. A., Cambridge Univ. Press. — *Ratcliffe H.* (1963): Phylogenetic considerations on the etiology of myocardial infarction. In: The etiology of myocardial infarction. James T. N., Keyes J. W., ed. Little Brown and Co., Boston. — *Straus R., Sobel H., Abul-Haj S. K., Kositchek R. J.* (1965): Spontaneus myocardial infarcts in treated and montreated animals. In: Comparative Atherosclerosis. Robert C. J., Straus R., Hoeber Medical Division Haper & Row Publishers, USA. — *Tashjian R. J., Das K. M., Palich W. E., Hamlin R. H., Yarns D. A.* (1965): Studies on cardiovascular disease in the cat. Ann. N. Y. Acad. Sci. *127*, 581–605.

Infarctus du myocarde chez le chat

Au cours d'une recherche sur la pathologie cardiaque du chat les auteurs ont examiné les lésions anatomo-histopathologiques concernantes deux cas d'infarctus du myocarde. Les auteurs illustrent les possibles hypothèses pathogénétiques en soulignant l'importance vis à vis de la pathologie comparée.

Myokardinfarkt bei Katzen

Während eines kardiovaskulären Untersuchungsprogrammes haben die Verfasser zwei Fälle von Myokardinfarkt bei Katzen gefunden. Nach einer anatomisch-pathologischen Beschreibung diskutieren die Verfasser die pathogenetischen Hypothesen und betonen deren Bedeutung für die vergleichende Pathologie.

Indirizzo: F. Guarda
Dipartimento di patologia animale
Università degli studi di Torino
Via Nizza 52
I-10126 Torino

Manuskripteingang: 4. August 1989