Zeitschrift: Schweizer Archiv für Tierheilkunde SAT : die Fachzeitschrift für Tierärztinnen und Tierärzte = Archives Suisses de Médecine Vétérinaire ASMV : la revue professionnelle des vétérinaires

Herausgeber: Gesellschaft Schweizer Tierärztinnen und Tierärzte

Band: 132 (1990)

Heft: 3

Artikel: Pathologie der bovinen Kardiomyopathie

Autor: Tontis, A. / Zwahlen, R. / Lobsiger, C.

DOI: https://doi.org/10.5169/seals-590204

Nutzungsbedingungen

Die ETH-Bibliothek ist die Anbieterin der digitalisierten Zeitschriften auf E-Periodica. Sie besitzt keine Urheberrechte an den Zeitschriften und ist nicht verantwortlich für deren Inhalte. Die Rechte liegen in der Regel bei den Herausgebern beziehungsweise den externen Rechteinhabern. Das Veröffentlichen von Bildern in Print- und Online-Publikationen sowie auf Social Media-Kanälen oder Webseiten ist nur mit vorheriger Genehmigung der Rechteinhaber erlaubt. Mehr erfahren

Conditions d'utilisation

L'ETH Library est le fournisseur des revues numérisées. Elle ne détient aucun droit d'auteur sur les revues et n'est pas responsable de leur contenu. En règle générale, les droits sont détenus par les éditeurs ou les détenteurs de droits externes. La reproduction d'images dans des publications imprimées ou en ligne ainsi que sur des canaux de médias sociaux ou des sites web n'est autorisée qu'avec l'accord préalable des détenteurs des droits. En savoir plus

Terms of use

The ETH Library is the provider of the digitised journals. It does not own any copyrights to the journals and is not responsible for their content. The rights usually lie with the publishers or the external rights holders. Publishing images in print and online publications, as well as on social media channels or websites, is only permitted with the prior consent of the rights holders. Find out more

Download PDF: 13.07.2025

ETH-Bibliothek Zürich, E-Periodica, https://www.e-periodica.ch

SCHWEIZ. ARCH. TIERHEILK. 132, 105—116, 1990

Aus dem Institut für Tierpathologie der Universität Bern

PATHOLOGIE DER BOVINEN KARDIOMYOPATHIE

A. TONTIS, R. ZWAHLEN, C. LOBSIGER, H. LUGINBÜHL

ZUSAMMENFASSUNG

Bei 389 SixRH-Rindern sowie bei 11 Holstein/Friesian-Rindern wurde autoptisch und histopathologisch eine Kardiomyopathie (CMP) festgestellt. Das Durchschnittsalter der erkrankten Tiere betrug 34 Monate, eine Mehrzahl der Fälle trat in den Herbst- und Wintermonaten auf. Als wichtigste pathologische Befunde wurden eine Kardiomegalie mit Dilatation und Hypertrophie von Ventrikeln und Atrien, sowie myokardialer, transmuraler Fibrose, Einzel- und Gruppenzelldegeneration beobachtet. Dazu kamen ausgeprägte hypertensive Lungengefässveränderungen in Form von Hypertrophie der Venulen- und Arteriolenwand sowie einer intimalen Stenose der Venen. Chronische Stauung infolge Herzinsuffizienz führte zu ausgeprägter Hepatomegalie mit degenerativen und reparativen, bis zur Zirrhose führenden Veränderungen. Interstitielle, chronische Nephritiden unklarer Genese wurden häufig beobachtet. Da nur Kreuzungstiere betroffen sind, dürften genetisch bedingte Komponenten aetiopathogenetisch wirksam sein, welche über biochemisch-metabolische Einflüsse zu Schäden an Endothelien und extrazellulärer Matrix führen könnten.

SCHLÜSSELWÖRTER: Bovine Kardiomyopathie — Myokardfibrose und -degeneration — Stauungsleber — genetische Disposition

PATHOLOGY OF BOVINE CARDIOMYOPATHY

Pathological findings from 389 SimmentalxRed Holstein cattle and from 11 Holstein/Friesian cattle with cardiomyopathy (CMP) are described. The average age of affected animals was 34 months; the majority of cases was observed between October and March. The hallmark of the disease was cardiomegaly with ventricular and atrial dilation and hypertrophy, as well as myocardial fibrosis, in part accompanied by myofibrillar degeneration. Striking vascular changes within lung vessels were hypertrophy of arteriolar and venular walls together with luminal stenosis of veins. Marked hepatomegaly was induced by chronic liver congestion with hepatocyte degeneration and fibrosis. Many cases showed chronic, interstitial nephritis. CMP affected crossbred cattle only, which suggests a genetic factor influencing the pathogenesis of this disease by possibly interfering with biochemical and metabolic pathways leading to endothelial damage and extracellular matrix alterations.

KEY WORDS: bovine cardiomyopathy — myocardial fibrosis and -degeneration — liver congestion — genetic predisposition

EINLEITUNG UND LITERATURÜBERSICHT

Als «Kardiomyopathie» wird eine heterogene Gruppe subakuter bis chronischer Erkrankungen der Herzmuskulatur unbekannter Genese definiert (*Brandenburg* et al., 1981). Der Begriff entstand in den sechziger Jahren und gewinnt seit Anfang der siebziger Jahre immer mehr an Bedeutung. Man unterscheidet zwischen *kongestiven* (systolische Funktion reduziert, diastolische Funktion normal, linksventrikuläre Dilatation ohne entsprechende Hypertrophie), *hypertrophischen* (systolische Kraft vermehrt, diastolische Funktion eingeschränkt, ausgeprägte Hypertrophie ohne Dilatation) und *restriktiven* (systolische Funktion mehr oder weniger normal, Diastole eingeschränkt, leichtgradige linksventrikuläre Hypertrophie ohne Dilatation) Formen (*Brandenburg* et al., 1981; *Van Vleet* und *Ferrans*, 1986).

Primäre Kardiomyopathien werden beim Menschen (*Ammann* et al., 1981; *Doerr* und *Mall*, 1979), sowie bei verschiedenen Tierarten beobachtet. Dazu gehören: Hund, Katze, Ratte, Hamster, Kaninchen, Huhn, Truthahn sowie auch das

Rind (*Lobsiger* et al., 1985; *Van Vleet* und *Ferrans*, 1986; *Tilley* und *Liu*, 1987).

Im Januar 1980 wurde in der Schweiz erstmals bei einem Kreuzungsrind der SimmentalxRed Holstein (SixRH) Rasse an unserem Institut autoptisch eine vorher nicht bekannte Herzerkrankung festgestellt und als Kardiomyopathie (CMP) bezeichnet. 1982 wurde die Krankheit anhand einer begrenzten Anzahl Fälle klinisch und pathologisch-anatomisch vorgestellt (*Martig* et al., 1982). Das klinische Bild wurde durch *Martig* und *Tschudi* (1985) ausführlich beschrieben. Die spezifischen Lungengefässveränderungen der bovinen Kardiomyopathie wurden im selben Jahr durch *Lobsiger* et al. (1985) besprochen, semiquantifiziert und bezüglich Pathogenese diskutiert. Die Häufigkeit der Erkrankung hat in der Zwischenzeit kontinuierlich zugenommen und führt in der Rindviehzucht zu bedeutenden volkswirtschaftlichen Verlusten.

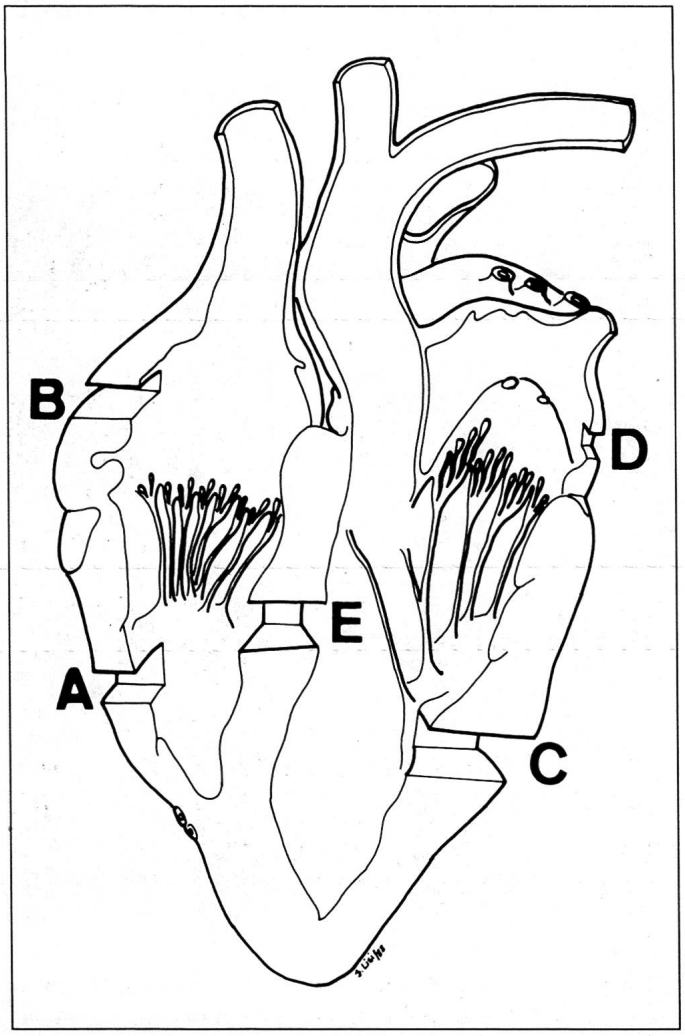

Schema 1: Herz: Entnahmestellen (A–E) für die histologische Untersuchung.

Daher soll in der vorliegenden Arbeit das pathologisch-anatomische Bild anhand einer grossen Anzahl erkrankter und autoptisch untersuchter Tiere ausführlicher beschrieben werden.

TIERE, MATERIAL UND METHODEN

Zwischen Januar 1980 und Ende Mai 1989 wurde bei 389 Kreuzungsrindern der SixRH-Rasse sowie bei 11 Holstein/Friesian-Rindern pathologisch-anatomisch und histopathologisch eine Kardiomyopathie festgestellt. Das gesamte Untersuchungsgut umfasst also 400 Fälle. 90mal wurde das ganze Tier autoptisch untersucht, in den 310 übrigen Fällen wurden Organeinsendungen beurteilt. Nach Sektion und makroskopischer Beurteilung wurden Organstücke in 4% Formalin fixiert, routinemässig aufgearbeitet und die Gewebeschnitte mit HE, VanGieson-Elastica sowie nach Bedarf mit weiteren Spezialfärbungen gefärbt. Beim Herz erfolgte die Gewebeentnahme im oberen Drittel der Papillarmuskeln beider Ventrikel, im interventrikulären Septum sowie in den beiden Atrien (Schema 1, A–E). Lungengewebe wurde in Anlehnung an die Arbeit von *Lobsiger* et al. (1985) aus sieben

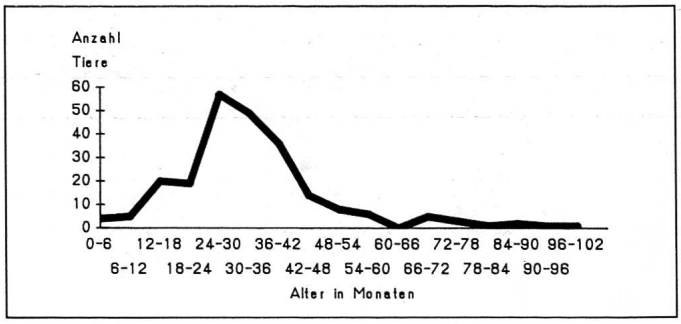

Abb. 1: Altersbezogenes Auftreten der Fälle von Kardiomyopathie beim SixRH-Rind (n=231) anhand von Angaben auf Abstammungsscheinen.

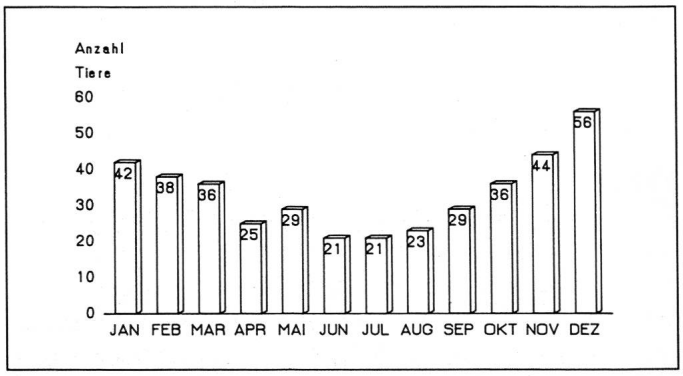

Abb. 2: Monatliches Auftreten der Kardiomyopathiefälle (n=400).

Tab. 1: Vergleichende Absolutgewichte (kg) von Kontrolltieren (K) und CMP-Tieren

Alter	Lebendgewicht		Herz		Lunge		Leber		Niere	
(Monate)	K	CMP	K	CMP	K	CMP	K	CMP	K	CMP
18	323	280	1,85	2,35	3,5	3,4	5,7	7,0	0,45	0,50
24	492	460	2,25	3,23	3,8	7,0	6,0	7,75	0,60	0,55
36	500	510	2,75	4,1	5,5	9,0	7,8	12,0	0,75	0,75
48	550	530	2,5	4,25	4,2	10,5	7,5	25,0	0,66	1,55
60	520	630	2,65	4,55	4,0	7,0	8,0	13,1	0,75	1,5
72	557	630	2,5	4,12	6,0	8,0	9,0	23,5	0,96	1,3

Lokalisationen, welche tiefere und oberflächliche Partien umfassten, entnommen.

RESULTATE

Bei den erkrankten SixRH-Kreuzungstieren handelte es sich zumeist um Rinder und jüngere Kühe mit einem Durchschnittsalter von 34 Monaten (Abb. 1). Das Durchschnittsalter der Holstein/Friesian-Rinder betrug 36,6 Monate. Das jüngste untersuchte Tier war 6 Monate, das älteste 102 Monate alt. Die jahreszeitliche Verteilung der Erkrankungsfälle wies einen zyklischen Verlauf mit einer Häufung in Winter- und Herbstmonaten auf (Abb. 2). 34% der Fälle wurden in den Wintermonaten und 27,2% in den Herbstmonaten beobachtet. Im Frühling und im Sommer war die Häufigkeit mit 22,5, bzw. 16,2% deutlich geringer.

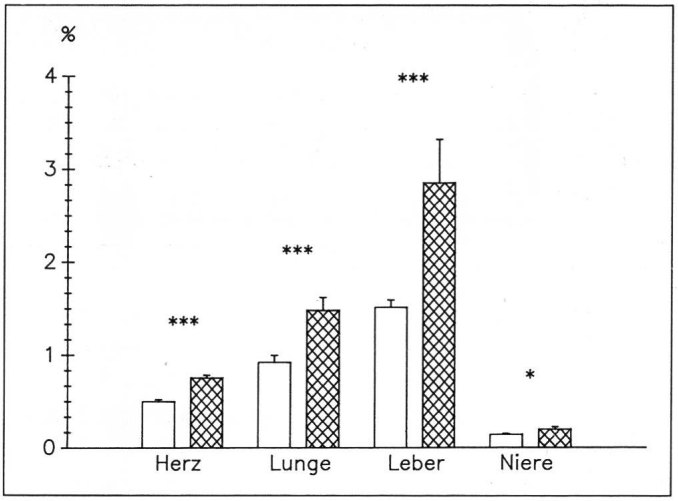

Abb. 3: Relative Organgewichte von SixRH-Rindern. Kontrolltiere (offene Säulen) und an Kardiomyopathie erkrankte Tiere (Gittersäulen). Die Säulen geben die Mittelwerte ± SEM von 6 Tieren wieder (* $p<0,05$; *** $p<0,001$ beim Vergleich beider Gruppen).

Makroskopische Befunde

Bei der Sektion fielen zuerst die massiven, subkutanen Oedeme auf. Sie waren am deutlichsten in der Region des Triels, im ventralen und auch lateralen Bereich des Thorax und in der ventralen Abdominalwand zu beobachten. In ausgeprägt-

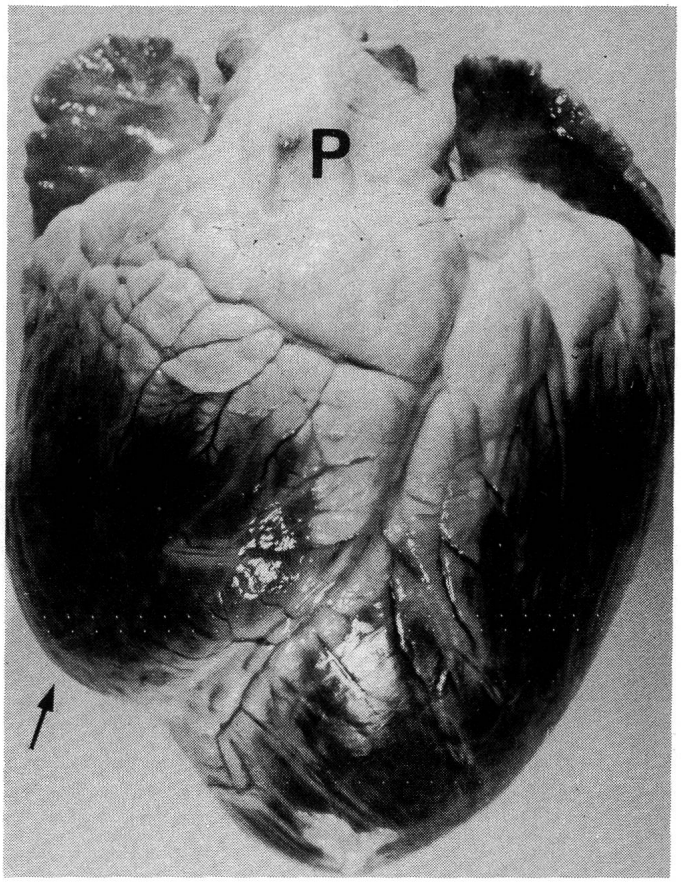

Abb. 4: Kardiomyopathiekrankes Herz von vorne. Rechtsventrikuläre Dilatation mit Doppelapexbildung (Pfeil). Pulmonaler Ausflusstrakt (P). SixRH-Kuh 36 Monate, Herzgewicht 3,9 kg.

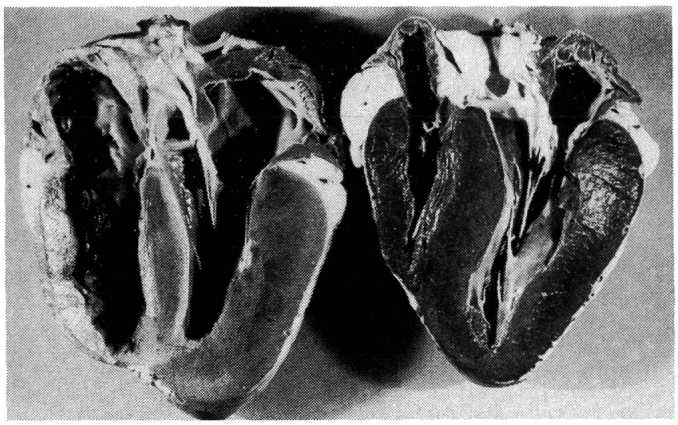

Abb. 5: Sagittalschnitt zweier Herzen: links Kardiomyopathieherz mit Kardiomegalie, Dilatation und Hypertrophie aller 4 Kompartimente, Organgewicht 2,5 kg, 9 Monate altes SixRH-Rind. Rechts Kontrollorgan eines 9 Monate alten Rindes, Herzgewicht 1,3 kg.

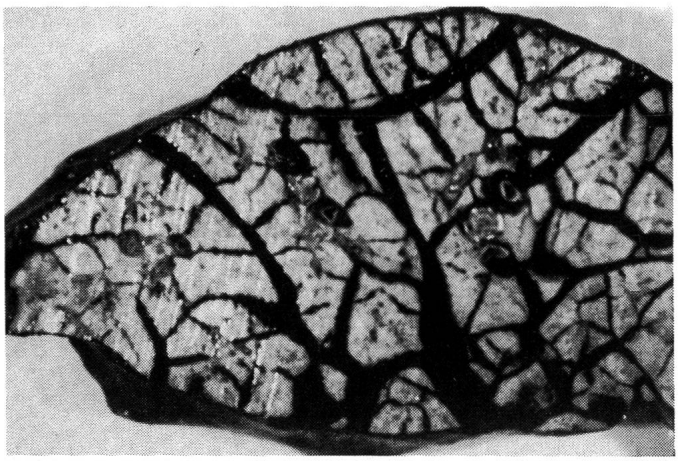

Abb. 7: Lunge: Querschnitt durch den rechten Zwerchfellappen mit Hämorrhagien und massivem interstitiellem Oedem.

Abb. 6: Querschnitt auf der Höhe der Papillarmuskeln: Herz einer 3 Jahre alten SixRH-Kuh mit Kardiomyopathie, Organgewicht 3,7 kg. Biventrikuläre Dilatation und Hypertrophie; feine, ährenförmig verlaufende, fibrotische Veränderungen auf der Schnittfläche (links). Kontrollorgan einer 3jährigen Kuh, Organgewicht 2,3 kg (rechts).

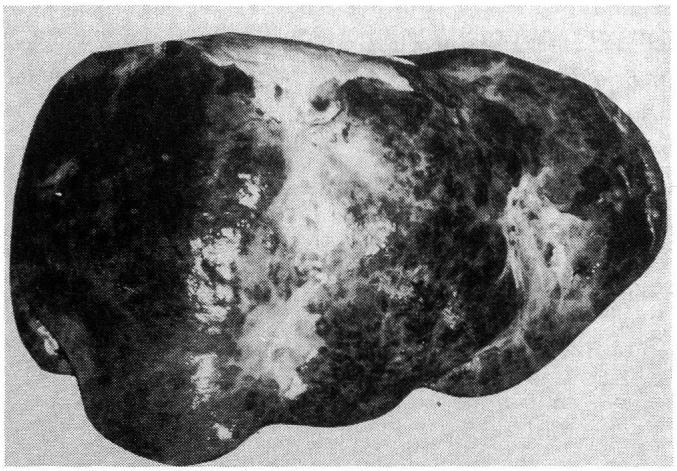

Abb. 8: Zirrhotisch veränderte Leber: Organ stark vergrössert, Kapsel verdickt, narbige Einziehungen.

ten Fällen reichte das Oedem kaudalwärts bis zum Euter. Im oedematösen Bereich war die Subkutis sulzig-gallertig verquollen. Die viszeralen Oedeme waren vorwiegend in der duodenalen Darmwand sowie im Gekröse des übrigen Dünn- und Dickdarmes akzentuiert. Weitere Lokalisationen viszeraler Oedeme waren die plicae abomasi sowie die Wände der verschiedenen Vormagenkompartimente (Abb. 11). Die Körperhöhlen wiesen häufig eiweissreiche Ergüsse auf, welche im Thorax bis zu 8 l, im Abdomen bis zu 25 l Flüssigkeit umfassten. Diese eiweissreiche Oedemflüssigkeit hatte die Tendenz, beim Stehen an der Luft zu koagulieren. Die Muskulatur war in den meisten Fällen blass und feucht. Schlachthälften trockneten infolge dieser Muskeloedeme im allgemeinen schlecht ab.

Herz: In allen Fällen bestand eine auffallende Kardiomegalie mit deutlich erhöhtem Herzgewicht. Repräsentative Beispiele dieser Organgewichtserhöhung sind in Tab. 1 und Abb. 3 dargestellt. In einem Teil der Fälle kam es zu Ergussbildung im Perikardsack (Hydroperikard). Das epikardiale Fettgewebe war bei Tieren mit mässigem oder normalem Nährzustand

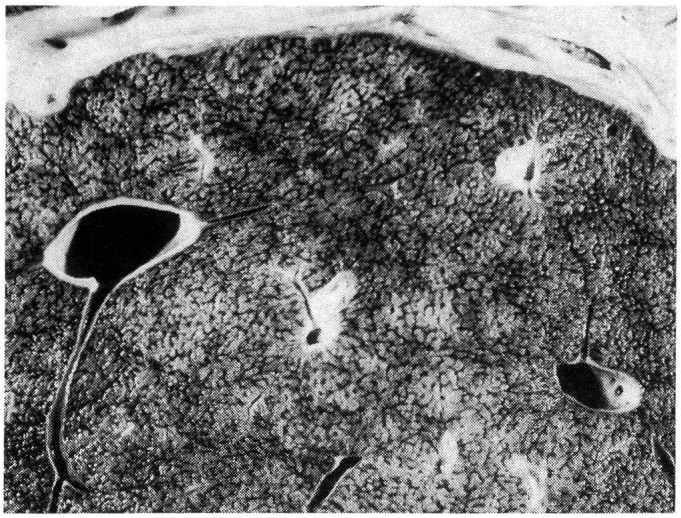

Abb. 9: Chronische Stauungsleber mit marmorierter Schnittfläche (Muskatnussleber).



Abb. 10: Niere mit oberflächlichen, feinsten, flachhöckrigen Einziehungen (fixiertes Organ).

unauffällig, bei starker Abmagerung dagegen unspezifisch gallertig-atrophisch. Die Farbe des Myokardes war meist auffallend blass-hellbraun. Die Dilatation umfasste zumeist beide Ventrikel und beide Atrien, oft mit rechtsseitiger Akzentuierung (Abb. 4–6). An Querschnitten liess sich eine bei manchen Fällen hochgradige Hypertrophie aller Myokardabschnitte (Atrien und Ventrikel) erkennen. In ausgeprägten Fällen konnten am Schnitt feine, weissliche, ährenförmig verlaufende bindegewebige Strukturen beobachtet werden (Abb. 6). Die stark erhöhte Konsistenz des Myokardgewebes wurde auch palpatorisch, bei Daumendruck auf das Gewebe festgestellt. Arteria pulmonalis und Aorta thoracica waren oft dilatiert, die Wand erschien rigide.

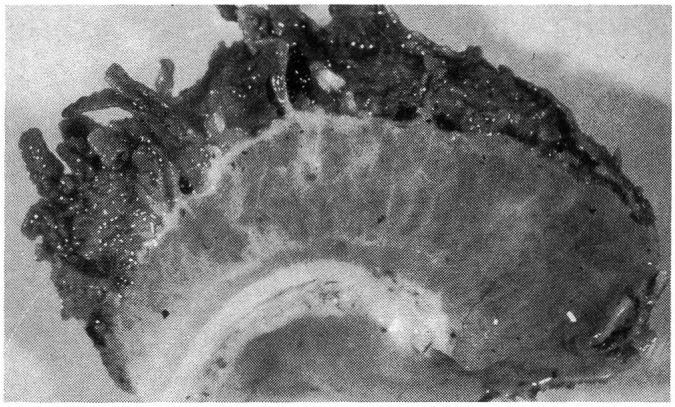

Abb. 11: Pansenwand mit massiver, sulzig oedematöser Wandveränderung.

Lunge: Zumeist waren die Lungen mässig bis schlecht kollabiert, das Organgewicht war in der Regel stark erhöht (Tab. 1; Abb. 3). In diesen Fällen war ein deutliches, vorwiegend interstitielles, teilweise sulzig-blutiges Oedem vorhanden (Abb. 7). Die betroffenen Lungenpartien erschienen blauviolett verfärbt. Bei Bestehen eines Hydrothorax wurden oft atelektatische Bezirke, stellenweise auch eine pleurale, villöse Reaktion, beobachtet. Mediastinum, sowie Lungen- und Mediastinallymphknoten waren häufig oedematös. In einem Teil der Fälle kam es zu Bindegewebszubildungen im Lungenparenchym, welche makroskopisch an eine chronische, karnifizierte Pneumonie erinnerten.

Leber: Sie war in den meisten Fällen stark vergrössert, was ein entsprechend erhöhtes Organgewicht (bis zu 20 kg) bewirkte (Tab. 1, Abb. 3). Die Oberfläche war vorwiegend glatt, die Kapsel jedoch meist diffus verdickt (Abb. 8). In einigen, besonders ausgeprägten Fällen liessen sich als Indizien einer bestehenden Zirrhose weisslichbraune Regenerationsknoten erkennen. Im Querschnitt konnte eine graugelbrote, verästelte Parenchymzeichnung mit zentrolobulärer Stauung beobachtet werden (Abb. 9). Die Konsistenz des Parenchyms war dabei deutlich erhöht. In einigen Fällen kam es zur Bildung eines Gallenblasenwandoedems.

Nieren: Sie waren zumeist leichtgradig vergrössert (Tab. 1, Abb. 3). Die Organfarbe war auffallend blass-hellbraun, die Oberfläche wies in den meisten Fällen eine leicht höckrige Musterung auf (Abb. 10). Die Schnittfläche war teilweise fein radiär gestreift, die Konsistenz war dabei deutlich erhöht.

Histopathologische Befunde

Herz: Bei allen Fällen kann an histologischen Präparaten von Atrien und Ventrikeln eine im Grad variable, transmurale Myokardfibrose festgestellt werden. Sie reicht von einer

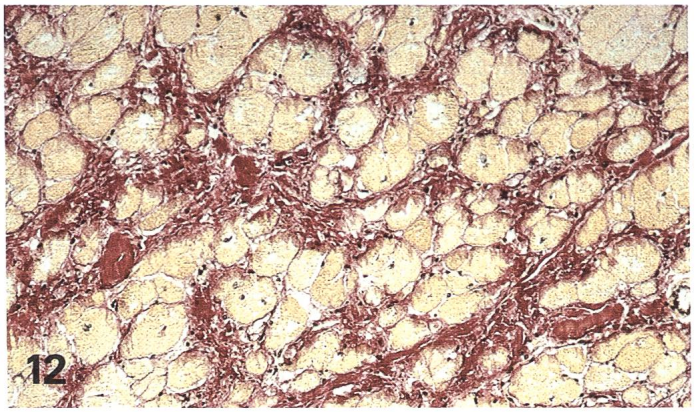
12

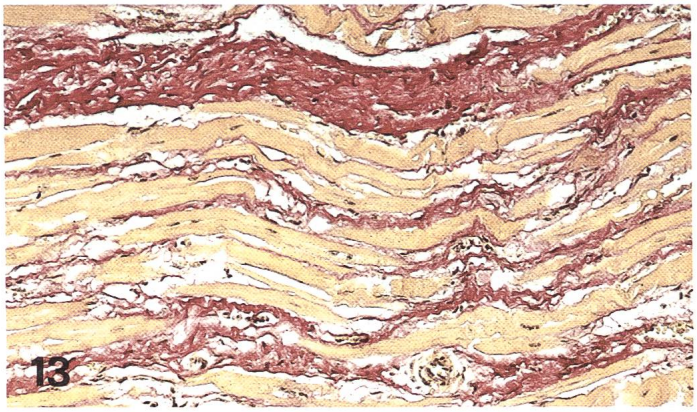
13

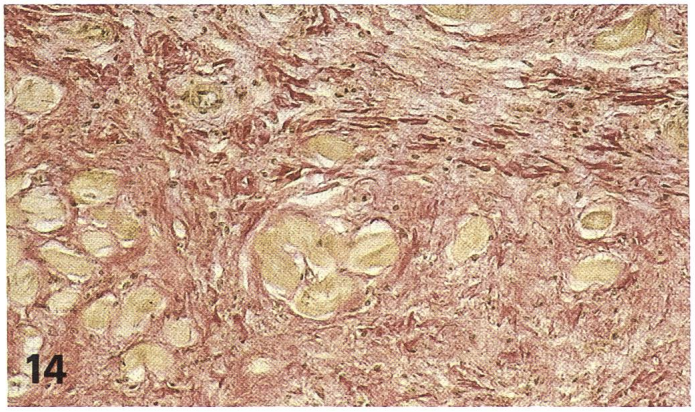
14

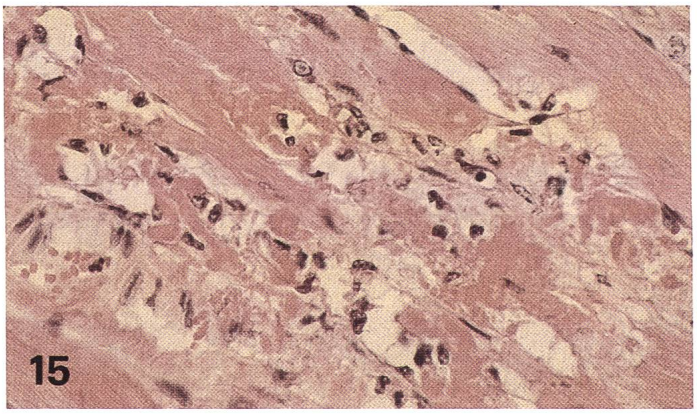
15

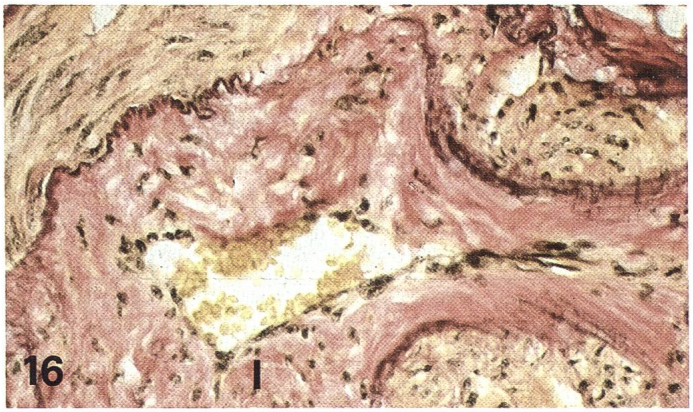
16
I

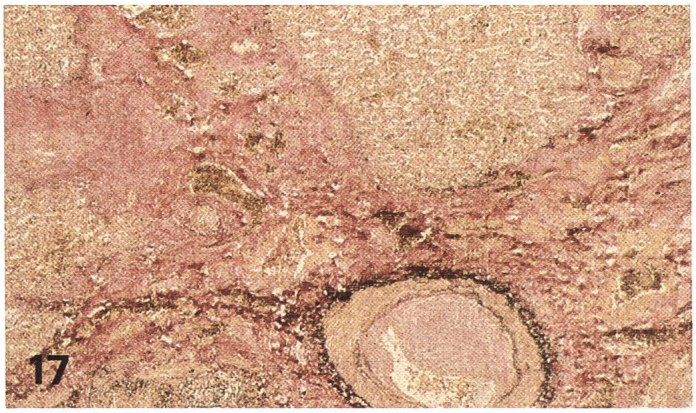
17

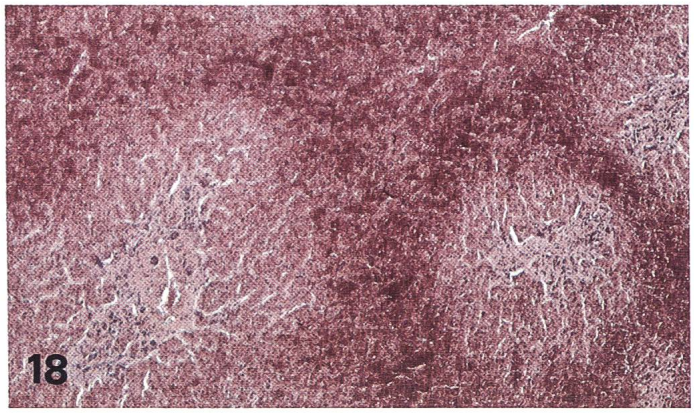
18

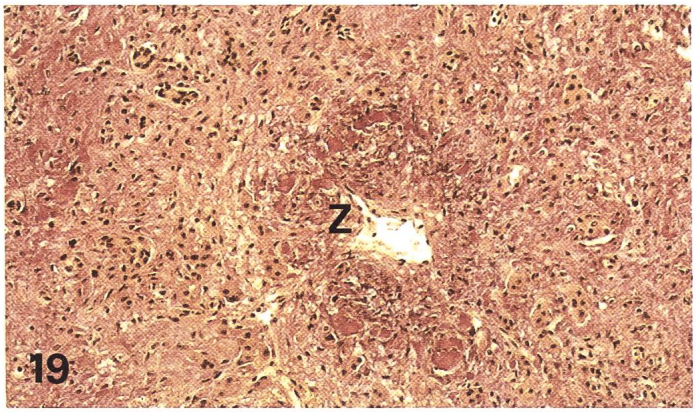
Z
19

Abb. 12: Myokardquerschnitt. Massive, oft gitterförmig verlaufende, interstitielle Fibrose (Kollagen = rot). Van-Gieson-Elastica-Färbung, mittlere Vergrösserung.

Abb. 13: Längsschnitt durch das Myokard. Massive, meist trabekulär verlaufende, breite Kollagenstränge. Dazwischen wabenartig fibrilläre Formationen. Van-Gieson-Elastica-Färbung, mittlere Vergrösserung.

Abb. 14: Querschnitt durch den linken Vorhof. Massive Fibrose, begleitet von Druckatrophie umliegender Myokardfasern. Van-Gieson-Elastica-Färbung, mittlere Vergrösserung.

Abb. 15: Ventrikuläre, hyalin-schollige Degeneration von Myokardfasern, begleitet von mesenchymaler Reaktion (Fibroblasten, Fibrocyten, Rundzellen). HE-Färbung, starke Vergrösserung.

Abb. 16: Lungenvene mit verbreiterten Spiralmuskelbündeln der Media. Intimaverdickung (I) durch Proliferation glatter Muskelzellen, Fibroblasten und Fibrozyten mit Kollagenfaserzubildung führt zu Lumenstenosierung. Van-Gieson-Elastica-Färbung, starke Vergrösserung.

Abb. 17: Massive, interstitielle Fibrose der Septen zwischen den Lungenläppchen. Lungenarterie mit hochgradiger Stenose infolge Intimaverdickung. Van-Gieson-Elastica-Färbung, mittlere Vergrösserung.

Abb. 18: Stauungsleber mit breiten Stauungsstrassen (infolge passiver Hyperämie) und zentro-zentraler Brückenbildung. HE-Färbung, mittlere Vergrösserung.

Abb. 19: Leberläppchen mit massiver Stauungsinduration der Zentralvene (Z). Hochgradiger Leberzellschwund mit azinären Umbauprozessen infolge Fibrose. Van-Gieson-Elastica-Färbung, mittlere Vergrösserung.

leichten Vermehrung der kollagenen Fasern (vor allem bei Tieren, die bereits in einem frühen Stadium der Krankheit geschlachtet werden) bis zu massiven Kollagenfaserzubildungen (Abb. 12–14). Strukturell ist die Fibrose durch unregelmässige, breite und kurze Kollagenstränge oder als wabenartige fibrilläre Formationen charakterisiert. Diese Bindegewebszubildung umfasst sämtliche Bereiche des Herzmuskels, ohne dass eine deutliche Akzentuierung der pathologischen Veränderungen in der rechten oder linken Ventrikelwand, des Septums oder der Atrien festzustellen ist. Im Gegensatz zu den regelmässig vorliegenden fibrotischen Prozessen sind regressive Veränderungen nur in einem Teil der Fälle ersichtlich. Sie zeigen sich in Form von fokal-disseminierten, hyalin-scholligen Degenerationen einzelner Myokardfasern oder -fasergruppen (Abb. 15). In Einzelfällen führen die degenerativen Prozesse zu fokalen dystrophischen Verkalkungen. Das Endokard der Klappen weist in einem Teil der Fälle eine Verdickung durch Einlagerung von Grundsubstanz, kollagenen und elastischen Bindegewebsfasern auf. Das Endokard hypertrophisch und dilativ veränderter Atrien kann durch Kollagen- und Elastinzubildung verdickt sein. Fibrose wird auch in der Adventitia intramuraler Koronararterien sowie im Bereich von Purkinje'schen Fasern (Reizleitungssystem) beobachtet. Eine Wandverdickung der grossen Stammgefässe (Aorta, Arteria pulmonalis) wird durch Bindegewebszubildung verursacht.

Lunge: Das makroskopisch beobachtete, zumeist massive, interstitielle Oedem wird von mesenchymalen Reaktionen und Kapillareinsprossungen begleitet. Lymphgefässe sind oft dilatiert. Persistierende Oedeme führen mit der Zeit zu einer massiven Sklerosierung der Interlobularsepten. In den Alveolen treten nicht selten haemosiderinhaltige Makrophagen, sog. «Herzfehlerzellen», auf.

Die grösste Bedeutung kommt jedoch den hypertensiven Lungengefässveränderungen zu. Schwere und Häufigkeit der Befunde am Gefässsystem zeigen ein typisches Verteilungsmuster: Die grossen Venen sind am häufigsten betroffen, gefolgt von mittleren Venen, Venulen und Arteriolen. Die Spiralmus-

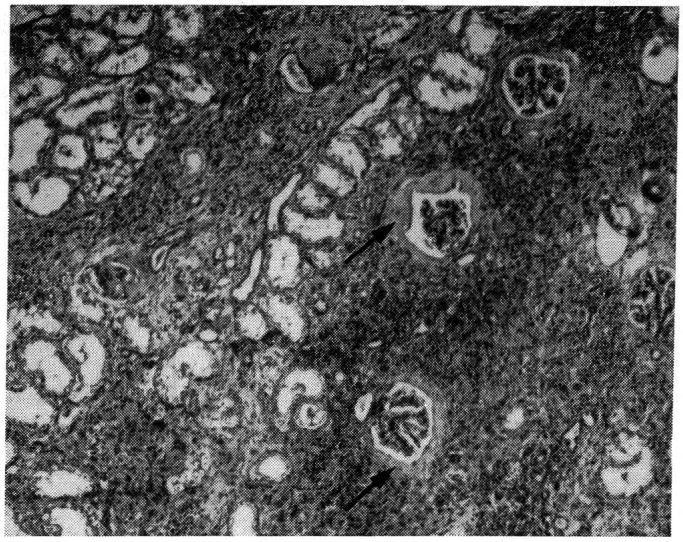

Abb. 20: Chronische, interstitielle Nephritis, periglomerulär akzentuiert. Infiltration mit Lymphozyten, Histiozyten, Plasmazellen. Sklerosierung der Bowman'schen Kapsel (Pfeil). HE-Färbung, mittlere Vergrösserung.

kelbündel der Venen sind durch Hyperplasie und Hypertrophie der Glattmuskelzellen stark vergrössert. Bei grösseren Venen ist die Intima auf ihrem ganzen Umfang unregelmässig durch proliferierte Muskelzellen, Fibroblasten und Fibrozyten verdickt, was zusammen mit den fibrotischen Wandveränderungen und den prominenten Spiralmuskelbündeln zu einer Stenose des Lumens führt (Abb. 16). Die Lamina elastica interna ist häufig fragmentiert oder verdoppelt. Der Umbau der Venenwand kann zu einer sog. «Arterialisation» des Gefässes führen. Die Media der Venulen und Arteriolen ist als Folge der Hyperplasie der Muskelzellen stark verbreitert («Muskularisation»). In den Arterien aller Kaliber beobachten wir eine stenosierende Intimasklerose (Abb. 17). Die Intimastenose der Venen ist in den dorsalen Lungenpartien weniger ausgeprägt als in den ventralen Regionen. Bemerkenswert ist im weiteren auch die massive Adventitiafibrose der Lungengefässe.

Leber: Die Befunde in diesem Organ sind, je nach Stadium der Krankheit, recht heterogen. Eine kleine Minderheit der Tiere mit CMP weist nur minimale Veränderungen der Zentral- und Sublobularvenen infolge Stauungsinduration auf, während bei der Mehrzahl der Fälle hochgradige Stauungserscheinungen bestehen, welche bis zur Zirrhose mit massiver Organvergrösserung führen können (Abb. 18 und 19). Stauungserscheinungen stehen also entsprechend den makroskopischen Befunden im Vordergrund. Bei hochgradigen Leberveränderungen besteht Stauungshyperämie mit Druckatrophie und -nekrose der anliegenden zentrolobulären Leberzellen. Begleitende Stauungsinduration und Fibrose der Interlobulärvenen gehören zum Bild der kardialen Zirrhose der CMP-Rinder. Die Induration der Zentralvenen sowie der Inter- und Sublobularvenen (Phlebosklerose) ist durch eine Verdickung der Intima und durch eine Kollagenisierung der Media charakterisiert. Einzelne Sublobularvenenäste sind völlig obliteriert. In ausgesprochen schweren Fällen (Abb. 19) kommt es sogar zur Bildung echter Zirrhosen mit degenerativen, regenerativen, reparativen und sekundär entzündlichen Prozessen. Die Stauung kann in ausgeprägten Fällen zu Stauungsstrassen und zentrozentraler Brückenbildung führen (Abb. 18). In der Läppchenperipherie ist häufig eine deutliche Verfettung der Hepatozyten feststellbar.

Nieren: In der Nierenrinde ist eine chronische, multifokale, häufig periglomeruläre interstitielle Nephritis von lympho-histioplasmazellulärem Charakter vorzufinden. Diese Prozesse können in ausgeprägten Fällen zu fokaler Destruktion von Glomerula (als Folge der Fibrosierung und Hyalinisierung der Bowman'schen Kapsel) führen (Abb. 20). Stellenweise finden sich auch hyaline tubuläre Zylinder.

DISKUSSION

Seit im Januar 1980 der erste Fall von boviner Kardiomyopathie klinisch und autoptisch diagnostiziert wurde, ist die Anzahl der Fälle kontinuierlich angestiegen. In den Jahren 1987 und 1988 konnten wir bereits je 74 Fälle von CMP untersuchen. Da es sich zumeist um junge Tiere mit einem Durchschnittsalter von knapp drei Jahren handelt, sind die wirtschaftlichen Verluste äusserst bedeutend. Dazu trägt auch die Tatsache bei, dass es sich zumeist um Tiere mit gutem Leistungspotential handelt. Klinisch werden neben allgemeiner Schwäche sowie Apathie vor allem eine Tachykardie, ein Galopprhythmus, stark gestaute Jugular- und Eutervenen sowie subkutane Oedeme im Bereich des Kehlganges, des Triels sowie des Unterbauches beobachtet. Laboruntersuchungen deuten auf das Vorliegen von Myokard-, Leber- und Nierenschädigungen hin (*Martig* et al., 1982; *Martig* und *Tschudi*, 1985). Druckmessungen zeigen, dass im rechten Atrium und Ventrikel sowie der Arteria pulmonalis ein um das Doppelte der Norm erhöhter Druck herrscht (*Martig* et al., 1982; *Martig* und *Tschudi*, 1985; *Tschudi* und *Martig,* 1989). Im Vergleich zur Situation bei Kontrolltieren ist der linksventrikuläre und aortale systolische Druck erniedrigt, der diastolische Druck hingegen erhöht. Differentialdiagnostisch müssen klinisch weitere Erkrankungen wie Peri- und Endokarditis, Falling disease, Brisket disease, Weissmuskelkrankheit sowie Thrombose der Vena cava caudalis in Betracht gezogen werden. Die Abgrenzung der genannten Erkrankungen gegenüber der CMP ist klinisch oft schwierig und wurde durch *Martig* et al. (1982) diskutiert.

Als primäre Kardiomyopathie wird eine aetiologisch ungeklärte Myokarderkrankung definiert (*Brandenburg* et al., 1981). *Dahme* (1988) verwendet auch den Begriff «genetisch verankerte Vitalitätsschwäche des Herzmuskels». Die WHO-Klassifikation teilt die primären Kardiomyopathien in eine dilative, eine hypertrophe und eine restriktive Form ein (*Brandenburg* et al., 1981). Die Einteilung erfolgt nach haemodynamischen und morphologischen Kriterien und ist meist deskriptiver Natur (*Rudolph* und *Buchholz*, 1987). Bei der Katze können beispielsweise ineinanderübergehende Formen beobachtet werden (*Liu*, 1970). Die bovine Kardiomyopathie muss anhand des makroskopischen und histologischen Bildes sowie unter Berücksichtigung von Befunden anderer Autoren der dilativen Form zugeordnet werden. Haemodynamisch ist sie durch eine ungenügende systolische Kontraktion mit unvollständiger Entleerung der Ventrikel charakterisiert. Während Schlag- und Minutenvolumen abnehmen, wird die Restblutmenge in der insuffizienten Kammer grösser. Dadurch

steigt der diastolische Druck im Ventrikel und im vorgeschalteten Atrium an (*Schäfer*, 1985).
Das Herzgewicht ist bei unseren Fällen in der Regel deutlich erhöht. Dies trifft auch bei dilativen Formen der Kardiomyopathie des Menschen zu. Diese Gewichtszunahme kann durch die Hypertrophie der Myokardfasern sowie durch die progressive myokardiale Fibrose erklärt werden. Diese Myokardfaserhypertrophie konnte durch morphometrische Untersuchungen in beiden Ventrikeln und im Septum interventrikulare nachgewiesen und quantifiziert werden (*Omaboe*, 1989; *Froté*, persönliche Mitteilung). Das dynamische Fortschreiten des Prozesses insbesondere im terminalen Stadium wird durch die fokal disseminierten Einzel- und Gruppenzellnekrosen deutlich. Das ultrastrukturelle Bild dieser Prozesse zeigt degenerative Veränderungen wie aufgesplitterte Myofibrillen, geschwollene und z. T. auch zu kleine Mitochondrien, intrazelluläres Oedem und vermehrte Z-Streifen (*Matsukawa* et al., im Druck).
Das Lungengewicht erkrankter Tiere ist deutlich erhöht. Dies wird einerseits durch den erhöhten Blutgehalt (Stauung), andererseits durch das bestehende, vorwiegend interstitielle Oedem, die interstitielle Fibrose und die Gefässsklerose verursacht. Die Lungengefässveränderungen sind in den Venen ausgeprägter als in den Arterien. Die hochgradige intimale Fibrose ersterer ist wahrscheinlich ein Indiz dafür, dass Veränderungen in den Venen früher entstehen als in den Arterien. Vermutlich handelt es sich um eine primär venöse Hypertension. Die Veränderungen im arteriellen Schenkel sind eher sekundär, sie werden als Arbeitshypertrophie infolge erhöhten postkapillären Widerstands interpretiert (*Lobsiger* et al., 1985). Als mögliche pathogenetische Ursachen solcher Lungengefässveränderungen kommen eine veno-okklusive Krankheit (*Dunnil*, 1982; *Wagenvoort*, 1976; *Smith*, 1983), die Wirkung einer toxischen Substanz auf die Lungengefässe (*Wagenvoort* et al., 1974) sowie ein durch eine Kardiomyopathie verursachter, passiver, chronischer Hochdruck (*Dunnil*, 1982) in Frage. Die letztere Möglichkeit scheint am ehesten die Lungengefässveränderungen zu erklären. Die gleichzeitige Wirkung eines Toxins auf die Lungengefässe kann jedoch ebenso wenig ausgeschlossen werden (*Lobsiger* et al., 1985) wie eine genetisch verankerte biochemische Alteration mit verändertem Reaktions-, Proliferations- und Kollagensynthesepotential. Die Intimafibrose der Venen ist bei Rindern mit CMP ausgeprägter als bei Menschen mit chronisch-passiver Herzinsuffizienz. Eine Erklärung dieses Phänomens dürfte in speziesspezifischen Unterschieden im Wandaufbau der Gefässe und ihrem Reaktionspotential liegen.
Die Stauungserscheinungen in der Leber werden durch erhöhten venösen Druck, insbesondere in Zentralvenen und zentrolobulären Sinusoiden, verursacht. Diese klappenlosen Venen können nicht gegen einen retrograden Druckanstieg schützen (*Gedigk*, 1977). Das Ausmass der Veränderungen in fortgeschrittenen Fällen, insbesondere bei Vorliegen von praezirrhotischen und zirrhotischen Veränderungen mit regenerativer Hepatozytenproliferation, lässt auch hier die Frage nach direkt toxischen Wirkungen auf das Gewebe stellen. Die grosse funktionelle Reserve des Organs dürfte als Erklärung für die geringen leberspezifischen Symptome, insbesondere das Fehlen einer funktionellen Insuffizienz im Rahmen der klinischen Untersuchung, hinreichend genügen.
Während bei den beschriebenen Lungengefäss- und Leberveränderungen ein kausaler Zusammenhang mit der Herzinsuffizienz plausibel erscheint, finden wir für die regelmässig beobachteten Nierenveränderungen keine Erklärung. Obschon die chronischen, multifokalen entzündlichen Prozesse in der Rinde Funktionsstörungen erklären würden, finden wir nur geringe klinische Korrelate. Diese beschränken sich auf die Erniedrigung des spezifischen Harngewichtes sowie eines in einigen Fällen erhöhten Serumharnstoffgehaltes bei eher tiefem Serumalbuminspiegel (*Martig* und *Tschudi*, 1985). Die funktionelle Reserve der Nieren ist jedoch sehr gross, so dass eine Insuffizienz erst bei ausgeprägter Gewebeschädigung eintreten muss (*Kolb*, 1980).
Obwohl die Aetiopathogenese immer noch nicht schlüssig geklärt ist, lässt die Tatsache, dass CMP in unserem grossen Untersuchungsgut nur bei Kreuzungsrindern beobachtet wurde, auf eine genetisch verankerte Komponente schliessen. Retrospektive genetische Analysen anhand von Abstammungsausweisen an Kardiomyopathie erkrankter Rinder geben neue Hinweise: die schon früher (*Martig* et al., 1982) beobachtete Inzucht von CMP-Tieren auf den Stier ABC-Reflexion-Sovereign-8998.0806.75 lässt sich bestätigen. Ein Inzuchtkoeffizient von 0,0197 wurde bei neueren Untersuchungen errechnet (*Reusser*, persönliche Mitteilung). Eine im Moment noch hypothetische, genetisch bedingte Disposition zu dieser Krankheit dürfte einem rezessiven Erbgang folgen. Die Häufung der Erkrankung in den Herbst- und Wintermonaten dürfte mit der allgemeinen Belastung des Organismus durch eine Trächtigkeit im Zusammenhang stehen. Nach anamnestischen Angaben waren viele Tiere zum Zeitpunkt des Krankheitsausbruches trächtig, oder sie hatten kurz zuvor abortiert. Es besteht auch die Möglichkeit, dass die veränderte Zusammensetzung der Winterfütterung einen Einfluss auf den Krankheitsverlauf ausüben könnte.

Eine hereditär verankerte Neigung zur Erkrankung an Kardiomyopathien besteht bei verschiedenen Tierarten. So zum Beispiel beim syrischen Goldhamster (*Bajusz* und *Lossnitzer*, 1968), bei Mäusen (*Hadlow*, 1962), bei Ratten (*Ruben* et al., 1984) sowie bei Truten (*Czarnecki*, 1984). Beim Rind berichteten japanische Autoren (*Sonoda* et al., 1982) über eine Kardiomyopathie bei Holstein-Friesian-Rindern. Die Krankheit betraf 2–4jährige Tiere, welche eine rechts-ventrikuläre Dilatation sowie eine myokardiale Fibrose mit begleitendem, interstitiellem Lungenoedem aufwiesen. *Watanabe* et al. (1979) beschrieben eine Kardiomyopathieform bei Kälbern im Alter bis zu einem Monat. Die Herzen zeigten in diesen Fällen eine linksventrikuläre Dilatation, multifokale Myokarddegenerationen mit begleitender Fibrose. Dieses Leiden wurde autosomal rezessiv vererbt. Die Eliminierung von Trägerstieren ermöglichte die Tilgung der Krankheit. Eine weitere Form der Kardiomyopathie wurde in Australien bei Hereford-Kälbern bis zum Alter von sechs Monaten festgestellt (*Morrow* und *McOrist*, 1985). In Kanada wurde bei Tieren der schwarzweissen Holsteinrasse (Canadian Holstein) eine Form der CMP beschrieben, welche viele Parallelen zu der bei uns diagnostizierten Erkrankung aufweist (*Baird* et al., 1986). Erste Fälle von CMP bei Rindern, welche in ihrer Abstammung auch auf Importe aus Kanada zurückzuführen sind, wurden auch in Grossbritannien beobachtet (*Bradley*, persönliche Mitteilung). Auch hier scheint sich zumindest eine genetische Disposition zur Erkrankung abzuzeichnen.

Das Ausmass der Organveränderungen, insbesondere die nur durch toxische Schädigung der Endothelien erklärbaren massiven und eiweissreichen subkutanen und viszeralen Oedeme, lassen die Beteiligung eines Toxins plausibel erscheinen. Ein Fütterungsversuch mit Heu, welches mit Senecio-Alkaloiden angereichert war, induzierte bei einem Mastkalb der SixRH-Rasse wohl die typischen Leberveränderungen der Kreuzkrautvergiftung, das Myokard wies jedoch keine pathologischen Befunde auf (*Luginbühl* und *Martig*, unpublizierte Beobachtung). Es kann aber nicht ausgeschlossen werden, dass weitere, über das Futter aufgenommene Substanzen bei genetisch disponierten Tieren zu den beschriebenen Organveränderungen führen könnten. Die Beobachtung eines erniedrigten Serumtaurinspiegels bei Katzen, welche an Kardiomyopathie litten (*Pion* et al., 1987), konnte beim Rind nicht bestätigt werden (*Martig*, persönliche Mitteilung).

Das Ausmass der Schäden, welche die CMP in der schweizerischen Rindviehzucht verursacht, verlangt nach weiteren vertieften klinischen, morphologischen und genetischen Untersuchungen. Eine laufende morphologische Untersuchung an über 300 Schlachtstieren im Alter von ca. 12–14 Monaten, welche anhand von Abstammungskriterien vom Schweizerischen Verband für Künstliche Besamung ausgelesen wurden (Nachzuchtprüfung), soll einerseits Aufschluss über die Häufigkeit der Erkrankung in dieser Altersgruppe geben und andererseits eine Aufnahme des Längenprofils der Erkrankung erlauben. Zusätzlich sollen biochemische und genetisch-chemische Untersuchungen weitere Informationen zur Natur der vermuteten, genetisch beeinflussten Störung, welche zu den beschriebenen Veränderungen führt, ermöglichen.

LITERATUR

Ammann K., Mordasini R., Osterwalder H., Gurtner H. P. (1981): Hypertrophe obstruktive Kardiomyopathie. Schweiz. med. Wschr. *111*, 1386–1394. — *Baird J. D., Maxie M. G., Kennedy B. W., Harris D. J.* (1986): Dilated (congestive) cardiomyopathy in Holstein Cattle in Canada: Genetic analysis of 25 cases. Proceedings of the 14th World Congress on Disease of Cattle, Dublin, 89–94. — *Bajusz E., Lossnitzer K.* (1968): Ein neues Krankheitsmodell: Erbliche, nichtvaskuläre Myokarddegeneration mit Herzinsuffizienz. Münch. med. Wschr. *110*, 1756–1768. — *Brandenburg R. O., Chazov E., Falase A. O., Grosgogeat Y., Kavai C., Loogen F., Martin Judez V., Orinius E., Goodwin J. E., Olsen E. G. J., Oakley C. M., Pisa Z.* (1981): Report of the WHO/ISFT Task Force on Definition and Classification of Cardiomyopathies. International Report Am. Heart Ass. *64 (2)*, 437A. — *Czarnecki C. M.* (1984): Animal models of drug-induced cardiomyopathy. Comp. Biochem. Physiol. *79C*, 9–14. — *Dahme E.* (1988): Kreislauforgane: In Grundriss der speziellen pathologischen Anatomie der Haustiere; Herausg. E. Dahme und E. Weiss, Ferdinand Enke Verlag Stuttgart, 4. Auflage, 1–34. — *Doerr W., Mall G.* (1979): Cardiomyopathie. Angeborene, erworbene und Differentialdiagnose. Der Pathologe *1*, 7–24. — *Dunnil M. S.* (1982): Pulmonary vascular disease: In Pulmonary Pathology. Churchill Livingstone, Edingburgh, London, Melbourne and New York, 245–292. — *Gedigk P.* (1977): Kreislaufstörungen. In: Lehrbuch der allgemeinen Pathologie und der pathologischen Anatomie, Herausg. M. Eder, P. Gedigk. Springer-Verlag Berlin, 547–548. — *Hadlow W. J.* (1962): Diseases of skeletal muscle. In: Comparative Neuropathology, eds: J. R. M. Innes and L. Z. Saunders. Academic Press, New York, 147–243. — *Kolb E.* (1980): Biochemie und Pathobiochemie der Haustiere. S. Hirzel Verlag, Leipzig. — *Liu S. K.* (1970): Acquired cardiac lesions leading to congestive heart failure in the cat. Am. J. Vet. Res. *31*, 2071–2088. — *Lobsiger Ch., Rossi G. L., Tontis A., Luginbühl H.* (1985): Etude des lésions vasculaires pulmonaires présentes chez les

vaches atteintes de cardiomyopathie. Schweiz. Arch. Tierheilk. *127*, 479–503. — *Martig J., Tschudi P., Perritaz C., Tontis A., Luginbühl H.* (1982): Gehäufte Fälle von Herzinsuffizienz beim Rind. Vorläufige Mitteilung. Schweiz. Arch. Tierheilk. *124*, 69–82. — *Martig J., Tschudi P.* (1985): Weitere Fälle von Kardiomyopathie beim Rind. Dtsch. Tierärztl. Wschr. *92*, 363–366. — *Matsukawa K., Chihaya Y., Okada H., Ohtsuyama A.*: Hereditary cardiomyopathy in the dairy cattle: Pathomorphological study. Proceedings of the 4th Annual Meeting of the Federation of the Asian Veterinary Association, Taipei, Taiwan: im Druck. — *Morrow C.J., McOrist S.* (1985): Cardiomyopathy associated with a curly hair coat in polled Hereford calves in Austrialia. Vet. Record *117*, 312–313. — *Omaboe N.* (1989): Etude morphométrique du coeur bovin cardiomyopathique. Diss. méd. vét., Berne. — *Pion P. D., Kittleson M. D., Rogers Q. R., Morris J. G.* (1987): Myocardial failure in cats associated with low plasma taurine: a reversible cardiomyopathy. Science *237*, 764–768. — *Ruben Z., Miller J. E., Rohrbacher B. A., Walsh G. M.* (1984): A potential model for a human disease: Spontaneous cardiomyopathy-congestive heart failure in SHR/N-cp rats. Human Pathol. *15*, 902–903. — *Rudolph R., Buchholz M.* (1987): Morphologische Merkmale bei der idiopathischen Kardiomyopathie der Katze. Tierärztl. Umschau, *42*, 678–681. — *Schäfer M.* (1985): Krankheiten des Herz-Kreislauf-Systems. In: Innere Krankheiten der Haustiere, Band I, Organkrankheiten. Herausgeber: N. Rossow und J. Horvath. Gustav Fischer Verlag, Stuttgart, 307–312. — *Smith P.* (1983): Pulmonary vascular pathology. International postgraduate course in cardiovascular pathology. Amsterdam PAOG commitee for postgradual medical education, 19–20. — *Sonoda M., Takahashi K., Kurosawa T., Matsukawa K., Chiyada Y.* (1982): Clinical and clinico-pathological studies on idiopathic congestive cardiomyopathy in cattle. Proceedings of the XII. World Congress on Diseases of Cattle, 1187–1191. — *Tilley L. P., Liu S. K.* (1987): Cardiomyopathy in mammals. Cardiomyopathy update No. 1, University of Tokyo Press, Tokyo, Japan, 111–126. — *Tschudi P., Martig J.* (1989): Herz- und kreislaufphysiologische Untersuchungen an Rindern mit und ohne Kardiomyopathie. Zbl. Vet. Med., Reihe A. *36*, 612–620. — *Van Vleet J. F., Ferrans V. J.* (1986): Myocardial diseases of animals. Am. J. Path. *124*, 98–178. — *Wagenvoort C. A., Wagenvoort N., Dijk H. J.* (1974): Effect of Fulvine on pulmonary arteries and veins of the rat. Thorax *29*, 522–529. — *Wagenvoort C. A.* (1976): Pulmonary venoocclusive disease. Entity or syndrome? Chest *69*, 82–86. — *Watanabe S., Akita T., Itakura C., Goto M.* (1979): Evidence for a new lethal gene causing cardiomyopathy in Japanese black calves. The Journal of Heredity *70*, 255–258.

Pathologie de la cardiomyopathie bovine

Une cardiomyopathie a été diagnostiquée à l'autopsie et à l'histologie chez 389 bêtes de race croisée SimmentalxRed Holstein ainsi que chez 11 Holstein/Friesian. L'âge moyen des animaux atteints était de 34 mois, la majorité des cas survenait durant les mois d'automne et d'hiver. Les principales altérations pathologiques observées comprenaient une cardiomégalie avec dilatation et hypertrophie des ventricules et des oreillettes, une fibrose myocardiale et transmurale, ainsi qu'une dégénérescence de cellules isolées et de groupes de cellules. De plus, d'importantes modifications vasculaires d'origines hypertensive survenaient au niveau des poumons: une hypertrophie de la paroi des vénules et des artérioles, ainsi qu'une sténose de l'intima des veines.
Une congéstion chronique due à une insuffisance cardiaque conduit à une hépatomégalie prononcée avec des modifications dégénératives et réparatives pouvant même évoluer en cirrhose. Des néphrites interstitielles chroniques, d'origine incértaine, sont fréquemment observées. Comme seule des bêtes croisées sont atteintes, l'étiopathogénèse pourrait être de nature génétique, avec des méchanismes biochimiques et métaboliques pouvant provoquer des dommages à l'endothélium et à la matrice extracellulaire.

Patologia della cardiomiopatia dei bovini

Nella seguente indagine vengono descritte le modificazioni patologiche riscontrate in 389 bovini SimmentalxRed Holstein e in 11 bovini Holstein/Friesian con cardiomiopatia. L'età media degli animali affetti era di 34 mesi e la maggior parte dei casi sono stati osservati tra ottobre e marzo. Le lesioni principali sono caratterizzate da cardiomegalia con dilatazione ventricolare ed atriale, ipertrofia, fibrosi miocardiale e parziale degenerazione miofibrillare. Le accentuate modificazioni vascolari a carico dei vasi polmonari consistono in ipertrofia delle pareti delle arteriole e venule e stenosi del lume dei vasi venosi. E' stata inoltre osservata una marcata epatomegalia dovuta a congestione cronica, con degenerazione epatocitaria e fibrosi. Molti casi hanno presentato nefrite interstiziale cronica. Il fatto che le razze incrociato siano particolarmente affette da cardiomiopatia suggerisce che un fattore genetico, interferendo sui meccanismi biologici e metabolici responsabili sia del danno endoteliale che delle alterazioni della matrice extracellulare, possa essere alla base della malattia.

VERDANKUNGEN

Wir danken dem Bundesamt für Veterinärwesen und dem Schweizerischen Verband für Künstliche Besamung für die teilweise finanzielle Unterstützung des Projektes, sowie den vielen Kolleginnen und Kollegen für die Einsendung des Untersuchungsgutes. Den Laborantinnen und Laboranten des Histologielabors sei für die speditive Verarbeitung der Gewebeschnitte, Frau H. Muff und Herrn G. DiLullo für die exakte Ausführung der fotografischen Arbeiten, sowie den Kolleginnen Dr. F. Abramo, Dr. W. Holden und med. vet. U. von Arx für die Übersetzung der Zusammenfassung bestens gedankt.

Adresse: Institut für Tierpathologie
Länggassstrasse 122
3012 Bern
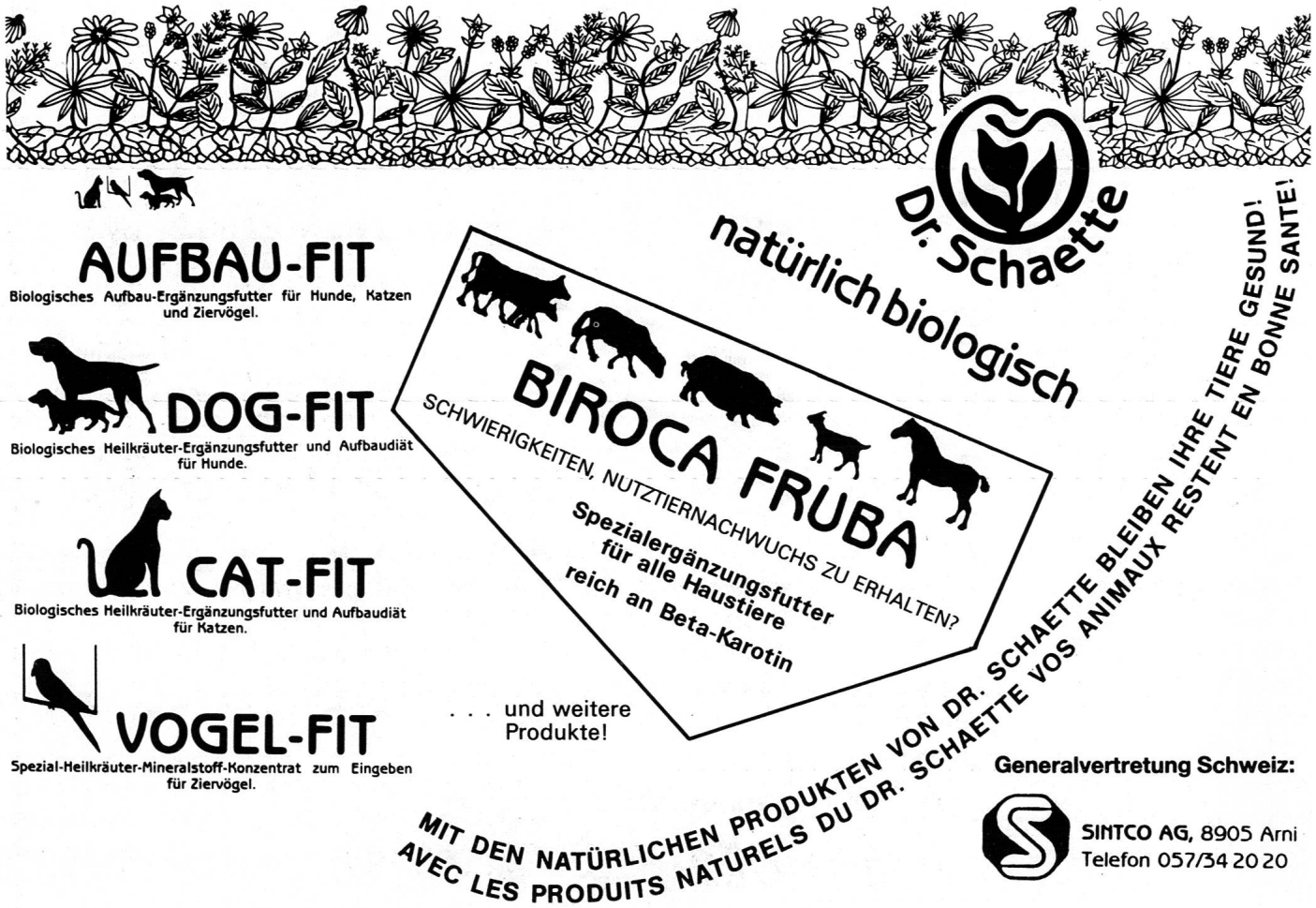
Manuskripteingang: 15. September 1989