Zeitschrift: Schweizer Archiv für Tierheilkunde SAT : die Fachzeitschrift für Tierärztinnen und Tierärzte = Archives Suisses de Médecine Vétérinaire ASMV : la revue professionnelle des vétérinaires

Herausgeber: Gesellschaft Schweizer Tierärztinnen und Tierärzte

Band: 123 (1981)

Artikel: Zeckenenzephalitis beim Pferd

Autor: Waldvogel, A. / Matile, H. / Wegmann, C.

DOI: https://doi.org/10.5169/seals-591597

Nutzungsbedingungen

Die ETH-Bibliothek ist die Anbieterin der digitalisierten Zeitschriften auf E-Periodica. Sie besitzt keine Urheberrechte an den Zeitschriften und ist nicht verantwortlich für deren Inhalte. Die Rechte liegen in der Regel bei den Herausgebern beziehungsweise den externen Rechteinhabern. Das Veröffentlichen von Bildern in Print- und Online-Publikationen sowie auf Social Media-Kanälen oder Webseiten ist nur mit vorheriger Genehmigung der Rechteinhaber erlaubt. Mehr erfahren

Conditions d'utilisation

L'ETH Library est le fournisseur des revues numérisées. Elle ne détient aucun droit d'auteur sur les revues et n'est pas responsable de leur contenu. En règle générale, les droits sont détenus par les éditeurs ou les détenteurs de droits externes. La reproduction d'images dans des publications imprimées ou en ligne ainsi que sur des canaux de médias sociaux ou des sites web n'est autorisée qu'avec l'accord préalable des détenteurs des droits. En savoir plus

Terms of use

The ETH Library is the provider of the digitised journals. It does not own any copyrights to the journals and is not responsible for their content. The rights usually lie with the publishers or the external rights holders. Publishing images in print and online publications, as well as on social media channels or websites, is only permitted with the prior consent of the rights holders. Find out more

Download PDF: 13.07.2025

ETH-Bibliothek Zürich, E-Periodica, https://www.e-periodica.ch

Schweiz. Arch. Tierheilk. *123,* 227–233, 1981

Aus dem Institut für Veterinärpathologie (Direktor: Prof. Dr. H. Stünzi),
dem Institut für Virologie (Direktor: Prof. Dr. R. Wyler),
der Veterinär-Medizinischen Klinik (Direktor: Prof. Dr. W. Leemann)
der Universität Zürich und aus dem Institut für Virologie der Universität Wien
(Vorstand: Prof. Dr. Ch. Kunz)

Zeckenenzephalitis beim Pferd

von *A. Waldvogel*[1], *H. Matile*[1], *Ch. Wegmann*[1], *R. Wyler*[1] und *Ch. Kunz*[2]

1. Einleitung

Das Virus der Zeckenenzephalitis (ZE), auch Frühsommermeningoenzephalitis (FSME) genannt, wurde in der Schweiz erstmals 1972 aus dem Hirn eines erkrankten Hundes aus dem Kanton Schaffhausen isoliert [8].

In den darauffolgenden Jahren gelang die Lokalisierung von ZE-Naturherden in den Kantonen SH, ZH und BE, indem der Erreger in Zecken und Wildmäusen nachgewiesen wurde [1, 9]. In der Schweiz sind, ausser beim Menschen, klinisch manifeste ZE-Erkrankungen nur noch beim Hund beschrieben worden. 1979 gelang es uns, das ZE-Virus erstmals aus dem Gehirn eines an Enzephalitis erkrankten Pferdes zu isolieren. Über die in diesem Zusammenhang erhobenen klinischen und pathologisch-anatomischen Befunde sowie die virologischen Untersuchungen soll hier berichtet werden.

2. Resultate

2.1. Klinische Befunde

Eine 4-jährige Schimmel-Welshponystute war über Nacht aus ihrer Weide ausgebrochen und wurde am Morgen vom Besitzer in einem anliegenden Feld gefunden. Die Stute lag auf der Seite, zeigte Streckkrämpfe an allen 4 Gliedmassen und Zähneknirschen. Nach dem Aufstehen zitterte sie am ganzen Körper. Anamnestisch war weiter zu erfahren, dass die Stute bei den letzten 2 Ausritten einige Male unvermutet gestolpert sei. Weitere Abnormitäten waren indessen nicht bekannt.

Bei der Einlieferung in die Klinik machte das Tier einen apathischen Eindruck. Es zeigte etliche frische Schürfwunden, u.a. am rechten Augenbogen. Die Pulsfrequenz war mit 44 Schlägen pro Minute leichtgradig erhöht, ebenso die Körpertemperatur mit 38,6 Grad. Die Konjunktiven schienen etwas gelblich verfärbt. Auffällig war der ataktische Gang. Während des dreitägigen Klinikaufenthaltes zeigte das Pony in Intervallen von 6–8 Stunden epileptiforme Anfälle. Diese Anfälle waren beliebig oft auszulösen, zum Beispiel durch das Anbringen einer Nasenbremse oder

[1] Adresse: Winterthurerstrasse 260, CH-8057 Zürich
[2] Adresse: Kinderspitalgasse 15, A-1095 Wien, Österreich

durch andere, das Tier in Aufregung versetzende Manipulationen. Die Krämpfe, die in einer ersten Phase tonisch-klonischer Art waren und sich in einer zweiten Phase als reine Streckkrämpfe manifestierten, dauerten jeweils 1–2 Minuten; nachher erhob sich die Stute wieder selbständig. Beidseits war eine deutliche Mydriase zu erkennen. In den krampffreien Intervallen frass die Stute mit recht gutem Appetit und zeigte ausser unsicherem Gang keine Besonderheiten.

Mit Ausnahme der leichtgradig erhöhten Muskelfermente CK und GOT bewegten sich sämtliche hämatologischen und blut-chemischen Werte innerhalb der Norm, insbesondere war keine Leukopenie nachweisbar. Die Kotuntersuchung ergab einen leichtgradigen Befall mit Strongyliden. Der Liquor zeigte einen für Equiden normalen Eiweissgehalt von 44,2 mg%, war bakteriologisch steril und enthielt keine Zellen. Als das Tier am 4. Tage immer länger dauernde Krämpfe zeigte, wurde es wegen ungünstiger Prognose euthanasiert.

2.2. Pathologisch-anatomische Befunde:

Material und Methoden:

Das Tier wurde unmittelbar nach der Euthanasie seziert. Die rechte Hälfte des Gehirnes sowie Proben innerer Organe wurden in neutraler, gepufferter, 4%iger, wässriger Formaldehydlösung fixiert. Zur histologischen Untersuchung wurden Paraffinschnitte hergestellt und mit Hämalaun-Eosin gefärbt. Die linke Gehirnhälfte wurde für virologische Untersuchungen aufbewahrt.

Befunde:

Makroskopisch wurden keine Veränderungen festgestellt. Histologische Alterationen waren nur im Gehirn zu sehen, welche sich als nichteitrige Meningoenzephalitis charakterisieren lassen. Die entzündlichen Veränderungen fanden sich in allen Regionen des Gehirnes. Sie waren örtlich verschieden stark ausgeprägt, wobei die Kleinhirnrinde am schwersten betroffen war. Eine Akzentuierung in den basalen Zonen des Grosshirns oder des Ammonshornes liess sich nicht nachweisen. In den betroffenen Gebieten fielen dichte vaskuläre und perivaskuläre Infiltrate von Lymphozyten und Monozyten auf, sowohl in der grauen als auch in der weissen Substanz. Im Kleinhirn trat Purkinjezelldegeneration mit Neuronophagie deutlich in Erscheinung. Die Leptomeninx zeigte hier eine massive perivaskuläre Infiltration, eine Veränderung, die im Grosshirn nur in geringem Ausmass anzutreffen war. Weder zytoplasmatische noch intranukleäre Einschlusskörperchen liessen sich nachweisen.

2.3. Virologische Untersuchungen:

Material und Methoden

Für den Nachweis des Zeckenenzephalitisvirus stand die nasale Hälfte der linken Grosshirnhemisphäre zur Verfügung. Der Rest wurde zum Ausschluss von Tollwut an die Zentrale in Bern geschickt.

Abb. 1 Hochgradige vaskuläre und perivaskuläre Infiltration. Bereich der Basalganglien. Schwaches Trockensystem.
Abb. 2 Die Infiltrate bestehen aus Lymphozyten, Monozyten sowie einzelnen Neutrophilen. Frontaler Cortex. Starkes Trockensystem.
Abb. 3 Purkinjezelldegeneration und Proliferation der Bergmannglia. Kleinhirnrinde. Starkes Trockensystem.

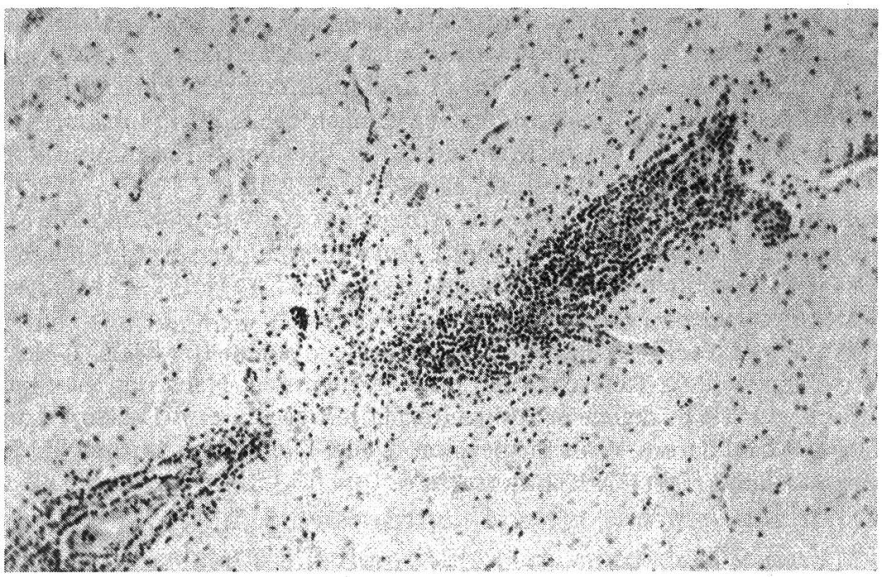

1

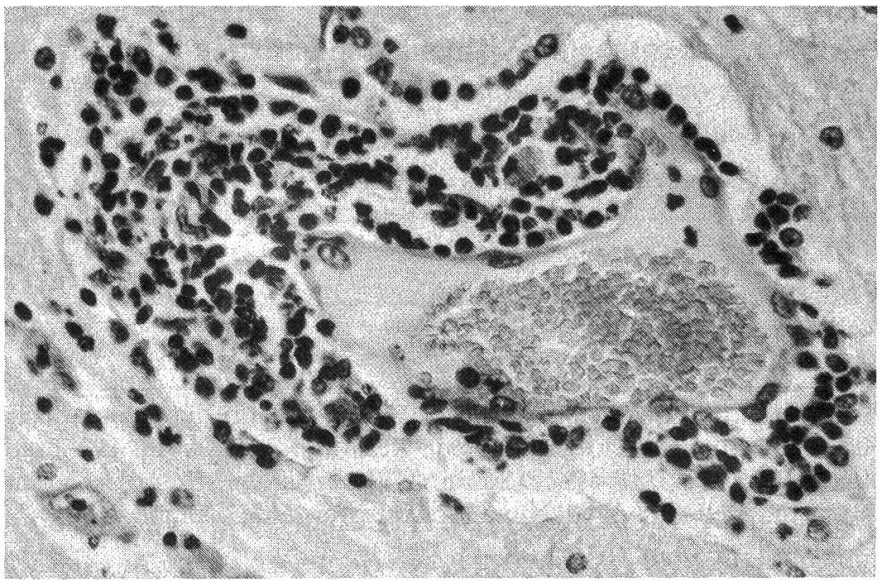

2

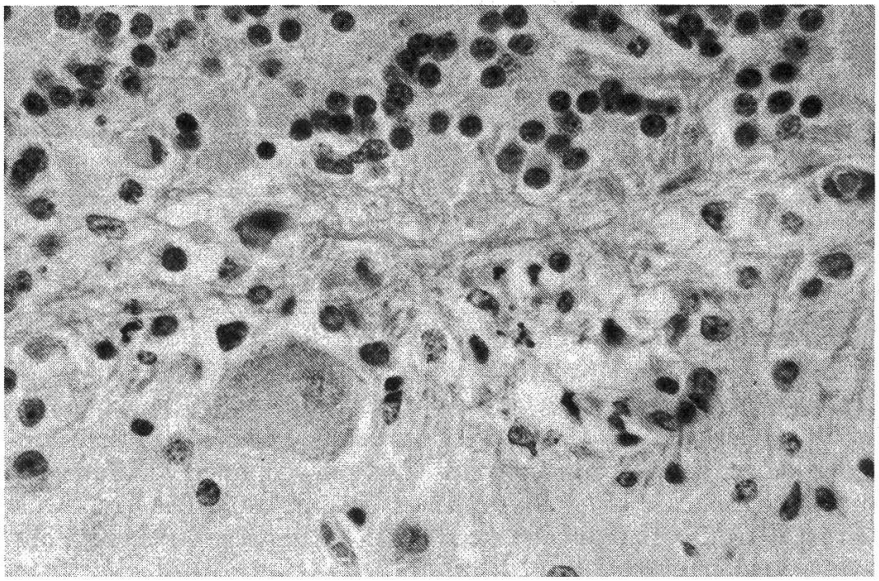

3

Virusisolierung: Eine 10%ige Hirnsuspension in phosphatgepufferter Salzlösung mit 0,1% bovinem Serumalbumin (Hank's Albumin) wurde intra-cerebral (i.c.) auf Babymäuse verimpft. Gleichzeitig wurde eine 10%ige Hirnsuspension in Zellkulturmedium (Earles BSS) 1,5 Std auf Minipig-kidney (MPK) Zellen bei 37 °C adsorbiert und danach bei 35 °C inkubiert.

Virusidentifizierung: Für alle Versuche wurde der ZE-Referenzvirusstamm I.40 mitgeführt [9]. Das neue Isolat wurde in der dritten Maushirnpassage untersucht.

Die Bestimmung der Infektiösität des Virus erfolgte auf Babymäusen und auf MPK-Zellen.

Ein Hämagglutinin wurde nach der Methode von *Frisch-Niggemeyer* [4] hergestellt. Den Hämagglutinations- (HA) sowie den Hämagglutinations-Hemm-Test (HHT) führte man nach *Clarke* und *Casals* [2] unter Verwendung von Gänseerythrozyten durch.

Der Neutralisationstest (NT) erfolgte auf MPK-Zellen, indem 100 $TCID_{50}$ des Virus, 1,5 Std bei 37 °C mit verschiedenen ZE-Referenzseren inkubiert wurden. Nach der Inkubation wurde das Virus-Serumgemisch auf MPK-Zellen in Mikrotiterplatten gegeben: 4 Dellen/Serumverdünnung, 20000 Zellen/Delle, 0,2 ml Serum-Virus Suspension/Delle. Die Platten wurden bis 7 Tage nach Infektion auf zytopathischen Effekt (CPE) untersucht.

Resultate

Die Virusisolierungsversuche auf Babymäusen verliefen erfolglos. Nach der dritten Blindpassage wurde der Versuch abgebrochen.

Tabelle 1 Virustiter bei i.c. Infektion der Maus und bei der Infektion von Zellkulturen:

	ID_{50}/0,02 ml ic Maus	$TCID_{50}$/0,2 ml MPK-Zellen
Isolat Pferd	$10^{8,16}$	$10^{9,75}$
Isolat 40	10^{8}	$10^{7,6}$

ID_{50}: Infektionsdosis 50%, $TCID_{50}$: Tissue culture infectious dosis 50%. Berechnung nach der Methode *Reed* und *Muench* [6]. 1–2 Tage alte Saugmäuse, ZUR-ICRZ-Strain. MPK-Zellen in Microtiterplatten (Nunclon, Delta Nr. 1480, Nunc Products, Roskilde, Denmark).

Tabelle 2 Hämagglutinations-Hemm-Titer des Pferdeisolates im Vergleich mit bekannten ZE-Virusstämmen:

ZE-Antiserum Human Antigen	1	33	83	hI*	hII*	neg. h*
Isolat Pferd	1:320	1:20	1:20	1:1280	1:320	<1:10
Isolat 40	1:640	1:40	1:40			
VIE 415 B				1:320	1:160	<1:10

* Untersuchung durchgeführt in Wien

Das Pferdeisolat und Isolat 40 produzierten in Mäusehirnen gleiche Mengen Hämagglutinin.

Im Hämagglutinations-Hemm-Test wurden 8–16 Hämagglutinin-Einheiten verwendet. Die humanen ZE-Antiseren stammten von Patienten mit serologisch wie klinisch gesicherter ZE-Infektion. Die Tests wurden in Microtiterplatten (Dynatech M 25 A, Einweg V-Platten, Polystyrol) durchgeführt.

Tabelle 3 Neutralisations-Titer verschiedener Antiseren gegenüber Isolat Pferd und Isolat 40 in MPK-Zellkulturen:

Serum Virus	Kan.	Mat.	Bos.	Neg. Ser.
Isolat Pferd	1:2560	1:1610	1:1280	<1:20
Isolat 40	1:1810	1:806	1:640	<1:20

Kan.: Kaninchen ZE-Immunserum, Wien.
Mat., Bos.: humane ZE-Referenzseren, Neg. Ser.: humanes ZE-negatives Referenzserum. Berechnung der Titer nach *Reed* und *Muench* [6].

Bei den Isolierungsversuchen auf MPK-Zellen trat bei der ersten Passage am 6. Tag ein schwacher CPE auf, bei der dritten Passage war die Inkubationszeit auf drei Tage verkürzt, einhergehend mit dem Auftreten eines deutlichen CPE. Von dieser dritten Zellpassage wurde der Überstand auf Babymäuse i.c. verimpft. Am dritten Tage traten bei den Mäusen Lähmungserscheinungen auf. Die Resultate der Virusidentifizierung sind in den Tabellen 1, 2 und 3 zusammengestellt. Sie zeigen, dass es sich eindeutig um einen Zeckenenzephalitisvirusstamm handelt, was auch durch die Untersuchungen in Wien bestätigt wurde.

Bei der serologischen Untersuchung von 14 weiteren Pferden des Bestandes, aus dem das erkrankte Tier stammte, wurden weder neutralisierende noch hämagglutinations-hemmende Antikörper gegen das Zeckenenzephalitisvirus nachgewiesen.

3. Diskussion

Über eine ZE-Erkrankung beim Pferd ist in der Literatur bisher nichts erwähnt worden. Dennoch konnten *Vesenjak-Hirjan* et al. [7] bei Pferden aus dem Endemiegebiet von Stara Ves in Jugoslawien AK gegen das ZE-Virus nachweisen. Das von uns untersuchte Pferd stammte aus der Region Horgen (Kanton Zürich), einer Gegend, in der ZE-Erkrankungen beim Menschen aufgetreten sind.

Die in unserem Fall beobachteten pathomorphologischen Befunde entsprechen dem Bild einer virusbedingten Meningoenzephalitis.

In unserer Region sind die wichtigsten Vertreter derartiger ZNS-Erkrankungen die Borna'sche Krankheit und Tollwut. Bei der erstgenannten liegt der Schwerpunkt der entzündlichen Veränderungen im Bulbus olfactorius, basalen Cortex, Nucleus caudatus und Ammonshorn [3] und nicht wie in unserem Fall, im Kleinhirn. Die virologische Untersuchung auf Borna-AK verlief negativ. Tollwut konnte aufgrund der Untersuchungen im veterinär-bakteriologischen Institut der Universität Bern ausgeschlossen werden. Als weitere Differentialdiagnose wäre eine Infektion mit equinem Herpesvirus in Betracht zu ziehen. In einer von *Jackson* et al. [5] durchgeführten Untersuchung gelang die experimentelle Erzeugung einer Enzephalitis mit diesem Erreger nur bei tragenden Stuten. Als wichtigste Läsion wurde im Gehirn dieser Tiere eine ausgeprägte Vaskulitis mit Thrombenbildung beschrieben. Derartige Verände-

rungen sind bei unserem Tier nicht feststellbar. In Anbetracht dieser Befunde erschienen Versuche zum Nachweis des Erregers der Zeckenenzephalitis sinnvoll.

Der isolierte Virusstamm liess sich im Neutralisationstest sowie im Hämagglutinationshemmtest als ZE-Virus charakterisieren. Hervorzuheben ist jedoch das unterschiedliche biologische Verhalten dieses Virusstammes in der Zellkultur. Im Vergleich zu anderen, aus Zecken isolierten ZE-Virusstämmen, ist der Infektionstiter des Pferde-Isolates in MPK-Zellkulturen um etwa das 100-fache höher als in Mäusen. Dies im Gegensatz zum Referenzvirusstamm (Isolat 40), welcher in beiden Systemen ähnliche Titer aufweist.

Verdankungen

Herrn Prof. R. Fankhauser danken wir an dieser Stelle für sachkundige Anregungen und Frl. E. Ferrari für ausgezeichnete technische Assistenz.

Zusammenfassung

Es wird erstmalig über die Isolierung des Erregers der Zeckenenzephalitis aus dem Gehirn eines an Enzephalitis erkrankten Pferdes berichtet. Klinisch zeigte die Stute ausser ataktischem Gang periodische epileptiforme Anfälle. Bei der pathologisch-anatomischen Untersuchung wurde eine das ganze Gehirn erfassende nichteitrige Meningoenzephalitis festgestellt mit Schwerpunkt der Läsionen in der Kleinhirnrinde.

Résumé

Le virus de l'encéphalite à tiques a été isolé pour la première fois à partir du cerveau d'un cheval. Les symptômes cliniques étaient une ataxie et des crises épileptiformes périodiques. Lors de l'examen histopathologique, on a pu constater une méningo-encéphalite généralisée, avec une concentration des lésions au niveau de l'écorce cérébelleuse.

Riassunto

Il presente lavoro riferisce circa l'isolamento, riuscito per la prima volta, dell'agente della encefalite da zecche dal cervello di un cavallo. Clinicamente l'animale ha mostrato atassia e attacchi epilettiformi periodici. Le indagini istopatologiche hanno consentito di rilevare la presenza di una meningo encefalite purulenta generalizzata, particolarmente accentuata a livello della corteccia cerebellare.

Summary

The isolation of tickborne encephalitis-virus from the brain of a horse is reported for the first time. Clinical signs were ataxia and periodic epileptiform seizures.

At post mortem examination, a nonpurulent panencephalitis, with the most severe lesions in the cerebellar cortex, was found.

Literaturverzeichnis

[1] *Aeschlimann A., Burgdorfer W., Matile H., Peter O., Wyler R.:* Aspects nouveaux du rôle de vecteur joué par Ixodes ricinus L. en Suisse. Acta Tropica *36,* 181–191 (1979). – [2] *Clarke D.H., Casals J.:* Techniques for hemagglutination and hemagglutination-inhibition with Arboviruses. Amer. J. trop. med. Hyg. *7,* 561–573 (1958). – [3] *Fankhauser R., Luginbühl H.:* Zentrales Nervensystem. In: Handbuch der speziellen pathologischen Anatomie der Haustiere. Hersg. Dobberstein J., Pallaske G. und Stünzi H., Paul Parey Verlag Berlin und Hamburg (1968). – [4] *Frisch-Nigge-*

meyer W.: Inaktivierung der Hämagglutinationsfähigkeit der Frühsommer-Meningoencephalitis (Tick-Borne Encephalitis)-Virus. Arch. Virusforschung *18,* 163–171 (1966). – [5] *Jackson T.A., Osburn B.I., Cordy D.R., Kendrick J.W.:* Equine herpesvirus 1 infection of horses: studies on the experimentally induced neurologic disease. Amer. J. vet. Res. *38,* 709–719 (1977). – [6] *Reed J., Muench H.:* A simple method of estimating fifty percent endpoints. Am. J. Hyg. *27,* 493–497 (1938). – [7] *Vesenjak-Hirjan J., Galinovic-Weisglass M., Brudnjak Z.:* Infections with tick-borne encephalitis Virus in the Pannonian focus Stara Ves 2. Serological studies in 1972. In: Tick-borne encephalitis in Croatia (Yougoslavia). RAD, Zagreb 1976 (1976). – [8] *Wandeler A., Steck F., Fankhauser R., Kammermann B., Grešikova M., Blašcovic D.:* Isolierung des Virus der zentraleuropäischen Zeckenenzephalitis in der Schweiz. Pathol. Microbiol. *38,* 258–270 (1972). – [9] *Wyler R., Schmidtke W., Kunz Ch., Radda A., Henn V., Meyer R.:* Zeckenenzephalitis in der Region Schaffhausen: Isolierung des Virus aus Zecken und serologische Untersuchungen. Schweiz. med. Wschr. *103,* 1487–1492 (1973).

Manuskripteingang: 25.9.1980

BUCHBESPRECHUNG

«Vogelbuch», *Conrad Gesner.* 628 Seiten, 400 Holzschnitte, gebunden in Kunstleder, Format 22 × 34 cm.

Subskriptionspreis bis 30.6.1981 DM 79.–. Ladenpreis ab 1.7.1981 DM 99.–. Auch ungebunden in losen gefalzten Bogen. Schlütersche Verlagsanstalt und Druckerei, Georgswall 4, Postfach 5440, 3000 Hannover 1.

Die Schlütersche Verlagsanstalt und Druckerei in Hannover hat die äusserst dankenswerte Initiative ergriffen, die erste im damaligen Sinne wissenschaftliche Zoologie unseres Zürcher Universalgelehrten Conrad *Gesner* (1516–1565) nach einer verbesserten deutschen Ausgabe von 1669 als gediegene Faksimiledrucke neu herauszubringen. Als Vorlage dient das Original der Niedersächsischen Landesbibliothek in Hannover. Letztes Jahr erschien das «Thierbuch» mit 392 Seiten und zahlreichen Holzschnitten, einem Index Autorum, einem Index omnium animalium, einem deutschen «Register aller Thier-Nahmen», schliesslich einem kurzen Nachwort von Henning Wendland. Wer die Notwendigkeit verspürt, sich über C. *Gesner* näher zu orientieren, sei auf das 1967 bei Orell Füssli in Zürich verlegte Buch «Conrad Gesner, 1516–1565, Universalgelehrter, Naturforscher, Arzt» (Hans Fischer et al.) verwiesen.

Nun sind, in einem grossen Band vereinigt, die beiden Vogelbücher herausgekommen. Es handelt sich um eine bibliophile Kostbarkeit zu einem äusserst mässigen Preis, und es dürfte wenige Liebhaber der Vogelkunde geben, die nicht wünschten, den stattlichen Band zu besitzen. Auch Mediziner aller Sparten und Ethologen werden viel Interessantes darin finden.

Die alten Bücher haben – nebst anderen – den Vorteil, auf der Titelseite in ästhetisch höchst ansprechender Aufmachung gleichsam die Quintessenz des Inhaltes vorauszunehmen, und es ist wohl die beste Empfehlung und jeder heutigen Besprechung überlegen, das Frontispiz des Vogelbuches hier (wenn auch mit unsern heutigen langweiligen Lettern) wiederzugeben:

Gesneri Redivivi, aucti et emendati Tomus II oder Vollkommenes Vogel-Buch darstellend eine wahrhafftige und nach dem Leben vorgerissene Abbildung aller, so wol in den Lüfften und Klüfften, als in den Wäldern und Feldern, und sonsten auff den Wassern und daheim in den Häusern, nicht nur in Europa, sondern auch in Asia, Africa, America, und anderen neu-erfundenen Ost- und West-Indischen Insulen, sich enthaltender zahmer und wilder Vögel und Feder-Viehes; deren jeglichem sein Kraut und Gewächse, mit dem Samen, Körnern oder Beeren, oder andere speisende Thiere und Ungeziefer, wovon sie ihre Nahrung haben, gar eigentlich und kennlich mit beygefüget ist. Sammt einer umbständlichen Beschreibung ihrer äusserlichen Gestalt, innerlichen Natur und Eigenschafft, angebohrnen Tugend oder Untugend, wie sie zu nähren und zu mehren, oder zum