Zeitschrift: Schweizer Archiv für Tierheilkunde SAT : die Fachzeitschrift für Tierärztinnen und Tierärzte = Archives Suisses de Médecine Vétérinaire ASMV : la revue professionnelle des vétérinaires

Herausgeber: Gesellschaft Schweizer Tierärztinnen und Tierärzte

Band: 118 (1976)

Heft: 12

Artikel: 2. Gallertkarzinom im Jejunum bei einer Kuh : Operation, pathologische Befunde und Verlauf

Autor: Tontis, A. / Schatzmann, H. / Luginbühl, H.

DOI: https://doi.org/10.5169/seals-593525

Nutzungsbedingungen

Die ETH-Bibliothek ist die Anbieterin der digitalisierten Zeitschriften auf E-Periodica. Sie besitzt keine Urheberrechte an den Zeitschriften und ist nicht verantwortlich für deren Inhalte. Die Rechte liegen in der Regel bei den Herausgebern beziehungsweise den externen Rechteinhabern. Das Veröffentlichen von Bildern in Print- und Online-Publikationen sowie auf Social Media-Kanälen oder Webseiten ist nur mit vorheriger Genehmigung der Rechteinhaber erlaubt. Mehr erfahren

Conditions d'utilisation

L'ETH Library est le fournisseur des revues numérisées. Elle ne détient aucun droit d'auteur sur les revues et n'est pas responsable de leur contenu. En règle générale, les droits sont détenus par les éditeurs ou les détenteurs de droits externes. La reproduction d'images dans des publications imprimées ou en ligne ainsi que sur des canaux de médias sociaux ou des sites web n'est autorisée qu'avec l'accord préalable des détenteurs des droits. En savoir plus

Terms of use

The ETH Library is the provider of the digitised journals. It does not own any copyrights to the journals and is not responsible for their content. The rights usually lie with the publishers or the external rights holders. Publishing images in print and online publications, as well as on social media channels or websites, is only permitted with the prior consent of the rights holders. Find out more

Download PDF: 06.07.2025

ETH-Bibliothek Zürich, E-Periodica, https://www.e-periodica.ch

Schweiz. Arch. Tierheilk. *118*, 539–541, 1976

Aus dem Institut für Tierpathologie (Prof. Dr. H. Luginbühl)
der Universität Bern

2. Gallertkarzinom im Jejunum bei einer Kuh Operation, pathologische Befunde und Verlauf

von A. Tontis[1], H. Schatzmann[2] und H. Luginbühl[1]

Neubildungen des Darmes beim Rind sind selten. Im folgenden wird über die operative Entfernung eines Darmtumors, über seine Natur und über den klinischen Verlauf berichtet.

In der Literatur wurden Angaben über 31 Darmkarzinome des Rindes gefunden. 17 davon sind chronologisch und nach Lokalisation in einer Tabelle aufgeführt. Weitere 14 Darmkarzinome wurden ohne genaue Lokalisationsangaben beschrieben: je ein Fall durch Murray (1908), Katagoschtschin (1913), Jubb und Kennedy (1970), Dirksen (1970), Weiss (1975) und vier Fälle durch Trotter (1911). Kitt (1911) berichtete über ein, Kronberger (1961) über vier Karzinome ohne Angaben, ob im Dünn- oder Dickdarm.

Lokalisation von 17 Darmkarzinomen beim Rind

Autor		Duodenum	Jejunum	Ileum	Ostium ileocaecale	Colon	Rectum
Gutbrod	(1901)	1 (1)*					
Rastberger	(1908)		1				
Pfab	(1909)					1	
Trotter	(1911)			3	1		1
Schlegel	(1925)	5 (1)*				1	
Zeinert	(1931)	1					
Müller	(1936)		1				
Isacksson	(1946)		1				
Total		7	3	3	1	2	1

( )*: ♂ Tiere.

Fallbeschreibung

Wegen Ileus-Verdacht wurde bei einer 7jährigen Simmentaler Kuh 6 Tage post partum eine Probelaparotomie in der rechten Hungergrube vorgenommen.

Adressen der Autoren:
[1] Postfach 2735, CH-3001 Bern.
[2] Tierärztliche Praxis, CH-5040 Schöftland.

Nach Abdecken der Wundränder und des Peritonäums mit einer Gummimanschette wurden die Darmschlingen am stehenden Tier in einen mit sterilen Tüchern ausgekleideten Korb vorgelagert. Dabei wurde ein helles gallertiges Gebilde im Jejunum beobachtet und durch Resektion eines 15 cm langen Darmstückes entfernt. Eine End-zu-End-Anastomose wurde mit einer Schmiedenschen Naht hergestellt. Darüber folgte eine fortlaufende Lembert-Naht. Die Operationswunde wurde mittels gewöhnlicher Hautnaht verschlossen. Am folgenden Tag setzte die Kuh Kot ab und frass mit mässigem Appetit. Bereits 2 Tage post operationem waren Appetit und Kotabsatz normal, die Tagesmilchleistung betrug 16 Liter. Nach Heilung per primam wurden am 15. Tag nach der Operation die Nähte entfernt. Während der folgenden sechs Monate zeigte die Kuh gute Milchleistung, weder Indigestion noch Abmagerung und war wieder trächtig. Knapp ein Jahr nach der Operation musste sie wegen ausgeprägtem Ascites und Verdacht auf Tumormetastasen notgeschlachtet werden.

Makroskopisch war das resezierte Darmstück deutlich stenosiert durch unscharf begrenzte, blumenkohlartig-polypöse Wucherungen (Abb. 1). Oral davon erschien das Lumen dilatiert, die Muskelschicht stellenweise hypertrophisch. Auf der Serosaseite lag eine manschettenförmige Zubildung. Die hellen Geschwulstmassen waren etwas derb und sulzig durchtränkt.

Mikroskopisch bestanden diese Massen hauptsächlich aus verschiedenen, meist unregelmässigen, mit Schleim gefüllten Hohlräumen. Diese Hohlräume waren mit zylindrischen und kugeligen Zellen ausgekleidet. In den stark schleimhaltigen Tumorzellen fielen längliche, zum Teil sichelförmige pyknotische randwärts verdrängte Kerne auf (Siegelringzellen). Zusätzlich wurden undifferenzierte Tumorzellen stellenweise in epithelartiger Anordnung beobachtet. In allen Schichten der Darmwand fand sich infiltratives Wachstum von schlauchförmigen Wucherungen. Der neoplastische Prozess war durch massive Bindegewebszubildungen nach aussen mehr oder weniger abgegrenzt. Dieser Tumor wird als Carcinoma gelatinosum sive colloides (Gallertkarzinom) bezeichnet.

Die Sektion ergab multiple perlsuchtartige Implantationsmetastasen auf Netz und Peritonäum. Histologisch zeigten die Metastasen die gleiche Struktur wie der exzidierte Primärtumor.

Abb. 1 Zirkuläres stenosierendes Gallertkarzinom. Ausbreitung und Begrenzung der Geschwulst durch Pfeile markiert. Operationspräparat. 7jährige Simmentaler Kuh. (Mitteil. 2).

Abb. 2 Zirkuläres, vorwiegend exophytisch wucherndes Karzinom des Jejunums im Längsschnitt. L = Lumen, W = Wucherung. 13jährige Simmentaler Kuh. (Mitteil. 3)

Abb. 3 Zirkulärer und oberflächlich ulzerierter Zylinderzellkrebs des Jejunums. Lumenseite des längs aufgeschnittenen Darmes. 11jährige Simmentaler Kuh. (Mitteil. 3).

Abb. 4 Intramural wucherndes Zylinderzelladenokarzinom (Darmmuskulatur, Fall Abb. 2). HE, mittlere Vergrösserung.

Abb. 5 Zylinderzelladenokarzinom, Abklatsch-Metastasen im Peritonäum (gleicher Fall wie Abb. 2). HE, starke Vergrösserung.

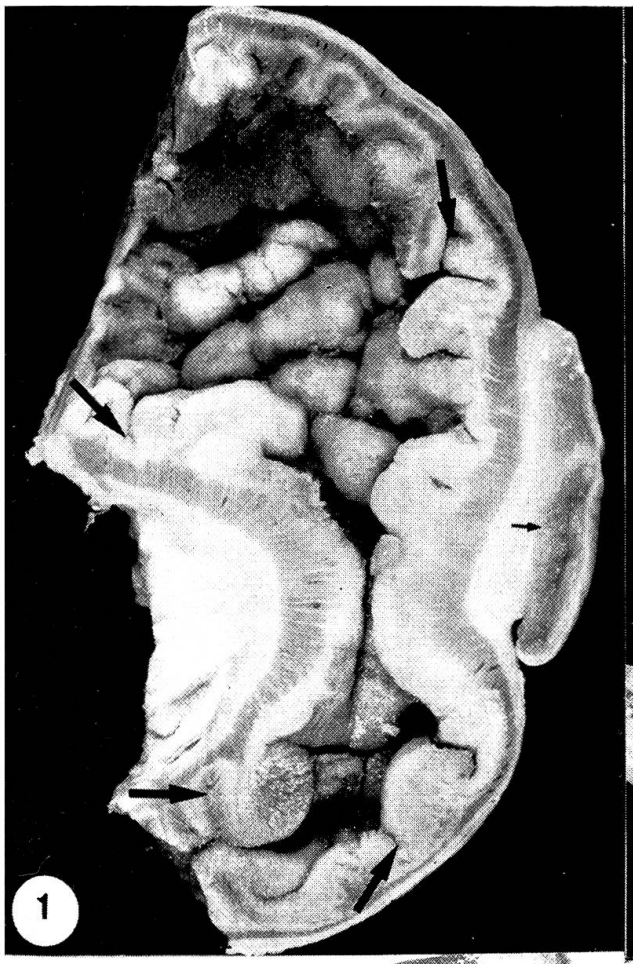
1

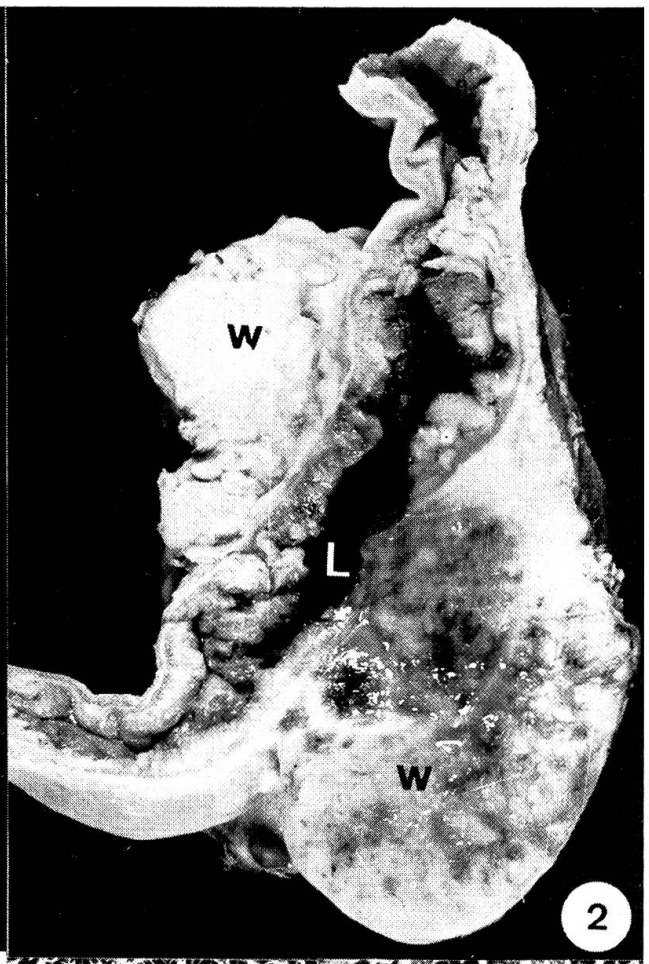
W
L
W
2

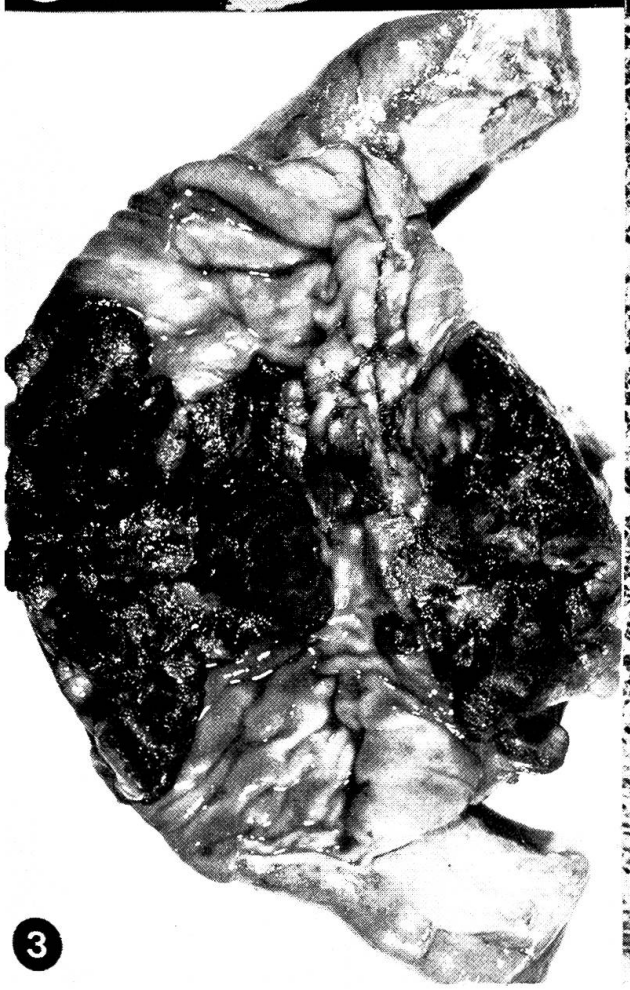
3

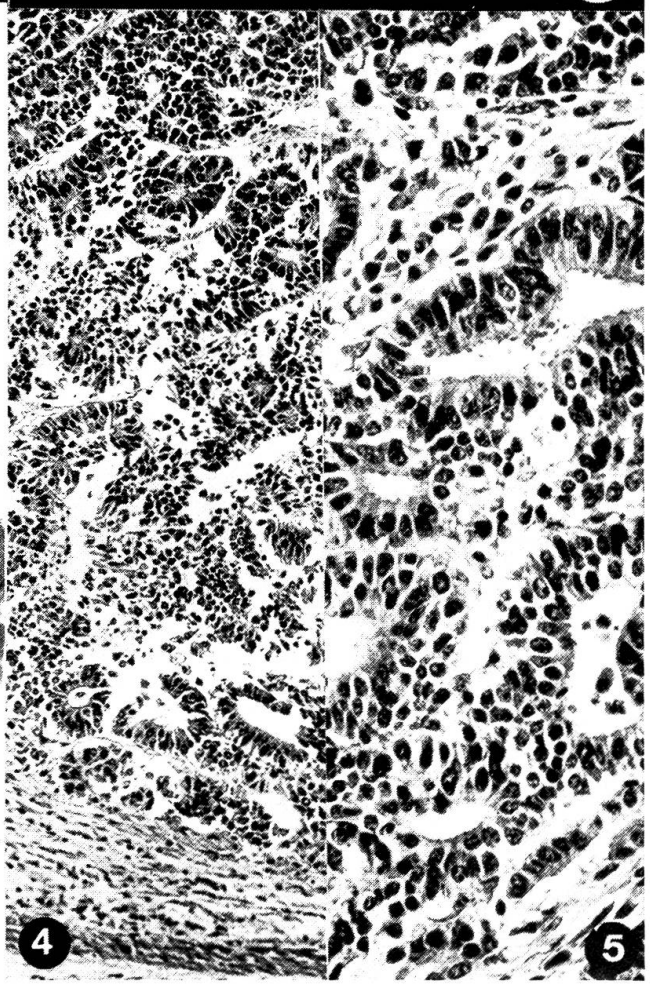
4
5

Zusammenfassung

Bei einer 7jährigen Simmentaler Kuh mit Ileus-Symptomen wurde ein 15 cm langes Stück Jejunum mit einem lumenverengenden Neoplasma chirurgisch entfernt. Nach der Operation erholte sich das Tier rasch und gut, musste aber knapp ein Jahr später wegen Ascites und multiplen Peritonealmetastasen geschlachtet werden. Der chirurgisch entfernte Primärtumor sowie die bei der Sektion beobachteten Peritonealmetastasen entsprechen einem Carcinoma gelatinosum sive colloides (Kolloidkarzinom).

Résumé

Une vache de la race Simmental, agée de 7 ans, présentant des symptômes d'iléus, a subi la résection d'un segment du jéjunum, d'une longueur de 15 cm, et dont la lumière était obstruée par un néoplasme. L'animal se rétablit rapidement de l'opération; cependant, à peine une année plus tard, il a dû être abattu, affecté d'ascite et de multiples métastases péritonéales. La tumeur primitive, enlevée chirurgicalement, ainsi que les métastases observées à l'autopsie, représentent un carcinoma gelatinosum sive colloides (carcinome colloïdal).

Riassunto

In una bovina Simmental di 7 anni con sintomi di occlusione intestinale, era stato asportato chirurgicamente un pezzo di digiuno di cm 15 di lunghezza con una neoplasia che sporgeva nel lume. Il decorso post-operatorio era buono e la ripresa rapida, ma l'animale doveva essere abbattuto un anno più tardi a causa di ascite e di metastasi peritoneali multiple. L'aspetto del tumore primitivo, così come quello delle metastasi peritoneali, corrisponde a un carcinoma gelatinosum sive colloides (carcinoma colloide).

Summary

A piece of jejunum, 15 cm long, with a neoplasm narrowing the intestinal lumen was removed surgically from a seven year old Simmental cow with clinical signs of ileus. The animal recovered well from surgery but had to be slaughtered one year later because of ascites and multiple metastases in the peritoneum. The neoplasm removed surgically and the peritoneal metastases observed post mortem were classified as carcinoma gelatinosum sive colloides.

BUCHBESPRECHUNGEN

Zauber der Pferde. Von Ursula Bruns und Elisabeth Weiland. 192 Seiten mit 190 Farbfotos. 1976, Albert Müller Verlag AG, Rüschlikon-Zürich, Stuttgart und Wien. Leinen mit farbigem Schutzumschlag Fr./DM 49.–.

Der A. Müller Verlag legt hier – seiner besten Tradition folgend – einen Band vor, der jeden Pferdefreund (und wer wäre dies nicht auf irgendeine Weise), aber auch einfach jeden Ästheten bezaubern muss. Die Bilder, zu über zwei Dritteln von der Photographin Elisabeth Weiland aufgenommen, sind nicht nur von hohem dokumentarischem Wert, sondern vielfach echte Kunstwerke. Ursula Bruns, bestbekannte Autorin zahlreicher Bü-