Zeitschrift: Schweizer Archiv für Tierheilkunde SAT : die Fachzeitschrift für Tierärztinnen und Tierärzte = Archives Suisses de Médecine Vétérinaire ASMV : la revue professionnelle des vétérinaires

Herausgeber: Gesellschaft Schweizer Tierärztinnen und Tierärzte

Band: 117 (1975)

Heft: 12

Artikel: Zur Blutentnahme und intravenösen Injektion beim Schwein

Autor: Bertschinger, H. / Geyer, H.

DOI: https://doi.org/10.5169/seals-593647

Nutzungsbedingungen

Die ETH-Bibliothek ist die Anbieterin der digitalisierten Zeitschriften auf E-Periodica. Sie besitzt keine Urheberrechte an den Zeitschriften und ist nicht verantwortlich für deren Inhalte. Die Rechte liegen in der Regel bei den Herausgebern beziehungsweise den externen Rechteinhabern. Das Veröffentlichen von Bildern in Print- und Online-Publikationen sowie auf Social Media-Kanälen oder Webseiten ist nur mit vorheriger Genehmigung der Rechteinhaber erlaubt. Mehr erfahren

Conditions d'utilisation

L'ETH Library est le fournisseur des revues numérisées. Elle ne détient aucun droit d'auteur sur les revues et n'est pas responsable de leur contenu. En règle générale, les droits sont détenus par les éditeurs ou les détenteurs de droits externes. La reproduction d'images dans des publications imprimées ou en ligne ainsi que sur des canaux de médias sociaux ou des sites web n'est autorisée qu'avec l'accord préalable des détenteurs des droits. En savoir plus

Terms of use

The ETH Library is the provider of the digitised journals. It does not own any copyrights to the journals and is not responsible for their content. The rights usually lie with the publishers or the external rights holders. Publishing images in print and online publications, as well as on social media channels or websites, is only permitted with the prior consent of the rights holders. Find out more

Download PDF: 15.07.2025

ETH-Bibliothek Zürich, E-Periodica, https://www.e-periodica.ch

Schweiz. Arch. Tierheilk. *117*, 701–711, 1975

Aus dem Institut für Zuchthygiene der Universität Zürich
(Direktor: Professor Dr. K. Zerobin)
und dem
Veterinär-Anatomischen Institut der Universität Zürich
(Direktor: Professor Dr. J. Frewein)

Zur Blutentnahme und intravenösen Injektion beim Schwein[1]

von H. Bertschinger und H. Geyer[2]

A. Einleitung und Literatur

Beim Schwein wurde bis heute kein ideales Gefäss zur Blutentnahme oder intravenösen Injektion gefunden. Die gebräuchlichsten Punktionsstellen sind die Ohrvenen, die A. und V. coccygea, die V. cava cranialis, die V. jugularis externa, der retrobulbäre Sinus ophthalmicus und der Truncus brachiocephalicus.

Die *Ohrvenen* eignen sich zur Entnahme kleiner Blutmengen und zur intravenösen Injektion (Andres, 1937; Berge und Westhues, 1969; Sauerländer, 1971; Sauerländer und Wissdorf, 1972).

Die ventral und median am Schwanz verlaufenden Gefässe, die *A. coccygea* und die sie begleitende doppelte *V. coccygea* werden von Getty und Ghoshal (1967) zur Blutentnahme empfohlen. Diese Gefässe werden in Nähe der Schwanzwurzel punktiert, wozu der Schwanz dorsal aufgebogen wird. Um einen ausreichenden Blutfluss zu gewährleisten, soll der Schwanz nach dem Einstich der Kanüle horizontal gehalten werden. Wie aus der Arbeit von Getty und Ghoshal (1967) zu schliessen ist und bei 5 Schweinen selbst festgestellt wurde, erhält man durch Punktion der Schwanzgefässe im allgemeinen nur kleine Blutmengen.

Die Gewinnung grösserer Blutmengen ist aus der *V. jugularis externa* und aus der *V. cava cranialis* am liegenden oder stehenden Schwein möglich (Kowalczyk et al., 1951; Hütten und Preuss, 1953; Buschmann, 1962; Paulick et al., 1967 sowie Berge und Westhues, 1969). Die V. cava cranialis ist auch bei neugeborenen Ferkeln zur Blutentnahme gut geeignet (Pohlmann et al., 1975).

Bei leichten Schweinen wird die Blutentnahme aus der V. jugularis externa oder der V. cava cranialis nach Hütten und Preuss (1953) in einem besonderen Gestell in Brustlage, nach den übrigen, vorhin zitierten Autoren in Rückenlage der Tiere vorgenommen. Schweine ab 50 kg Körpergewicht werden mit der Kieferschlinge fixiert. Bei liegenden wie bei stehenden Schweinen sollen Kopf und Hals zur Blutentnahme gut gestreckt sein.

Die V. jugularis externa oder die V. cava cranialis werden von der Drosselgrube (Abb. 1*) aus punktiert. Nach Hütten und Preuss (1953) sowie Paulick et al. (1967) soll von der Drosselgrube in dorsaler oder kaudodorsaler Richtung eingestochen werden, um die V. jugularis externa zu erreichen. Will man die V. cava cranialis treffen, so soll nach Paulick et al. (1967) von der Drosselgrube (z. B. bei Läuferschweinen etwa 2 cm kranial und 2 cm lateral von der Brustbeinspitze) kaudodorsal in Richtung auf die Medianebene gestochen werden. Wie aus der erwähnten Literatur und eigenen Erfahrungen hervorgeht,

---

[1] Herrn Professor Dr. W. Leemann zum 60. Geburtstag gewidmet.

[2] Adresse der Verfasser: Dr. H. Bertschinger und Dr. H. Geyer, Winterthurerstrasse 260, CH-8057 Zürich.

ist es jeweils schwer festzustellen, welches der beiden Gefässe von der Drosselgrube aus punktiert wird. Wichtig ist, dass bei grossen Tieren genügend lange Kanülen verwendet werden. (Kowalczyk et al., 1951, empfehlen 4 cm lange Kanülen für etwa 50 kg schwere Schweine und 9 cm lange Kanülen für Tiere mit über 300 kg Körpergewicht; Buschmann, 1962, verwendet für Schweine hoher Gewichtsklassen sogar 13 cm lange Kanülen.) Die Kanüle wird mehrheitlich mit aufgesetzter Spritze und angezogenem Spritzenstempel in die Tiefe vorgeschoben, damit nach Durchstechen der Wand von einer dieser grossen Venen sofort reichlich Blut in die Spritze einströmen kann.

Nach Kowalczyk et al. (1951) kann in die V. cava cranialis oder in die V. jugularis externa auch injiziert werden, wobei aber wegen des kurzen Blutweges zum Herzen mit grösster Vorsicht vorgegangen werden sollte.

Der retrobulbäre Venensinus, *Sinus ophthalmicus*, ist nach den Arbeiten von Huhn et al. (1969), Erfle et al. (1971) sowie Friend und Brown (1971) vor allem bei jüngeren Schweinen zur Blutentnahme geeignet. Da der Sinus ophthalmicus als Blutentnahmestelle bisher noch wenig bekannt ist, soll im Rahmen dieser Arbeit noch auf dessen Anatomie und die zugehörige Blutentnahmetechnik eingegangen werden.

Die Gewinnung von arteriellem Blut kann nach Wissdorf (1970) am *Truncus brachiocephalicus* versucht werden. Der Truncus brachiocephalicus verläuft dorsal der V. cava cranialis. Daher punktiert man zunächst die V. cava cranialis und sticht anschliessend durch diese hindurch weiter dorsal bis arterielles Blut in die Spritze einströmt.

Die Ausbildung und der Verlauf der Blutgefässe beim Schwein sind in folgenden Publikationen näher beschrieben: Badawi (1959), Becker (1960), Bickhardt (1961), Kähler (1966), Nickel und Wissdorf (1964), Sauerländer (1971), Sauerländer und Wissdorf (1972) sowie Wolff (1963).

Wegen ihrer oberflächlichen Lage wurden die *V. cephalica* (Abb. 1+2/1—2) und die *A. saphena* (Abb. 1/6) auf ihre Eignung zur Blutentnahme an Schweinen verschiedenen Alters untersucht. An diesen beiden Gefässen ist bei vielen Schweinen die Blutentnahme gut möglich, doch sind auch diese Blutentnahmestellen nicht für alle Schweine als ideal anzusehen.

Darüber hinaus sollen einige weitere oberflächlich liegende Venen dargestellt werden, die alternativ ebenfalls zur intravenösen Injektion oder allenfalls zur Blutentnahme dienen können.

B. Material und Methoden

Zu anatomischen Untersuchungen wurden die oberflächlichen Venen der Gliedmassen an einem veredelten Landschwein sowie an zwei Göttinger Miniaturschweinen kurz nach dem Töten mit Latex Gummimilch injiziert. Die 20 kg schweren Tiere wurden anschliessend von der A. femoralis aus mit Formalin fixiert.

Die Lage und Grösse des venösen Sinus ophthalmicus wurde nach Füllung der Kopfvenen mit Latex und anschliessender Formalinfixierung an 2 Läufern des veredelten Landschweines untersucht. Ausserdem wurden an 3 unfixierten veredelten Landschweinen im Schlachtalter und an 2 Tieren dieser Rasse im Läuferalter die für die Blutentnahme oder die intravenöse Injektion interessierenden Gefässe auspräpariert.

Abb. 1 Veredeltes Landschwein in Seitenlage mit schematisch eingezeichneten, oberflächlichen Blutgefässen von Gliedmassen und Rumpf.

* Drosselgrube, o Lage des Ellbogengelenkes

1 V. cephalica, 2 V. cephalica accessoria,

3 V. subcutanea abdominis, 4 ihr medialer Ast, 5 ihr Kniefaltenast, 6 A. saphena, 7 V. saphena magna, 8 V. saphena parva

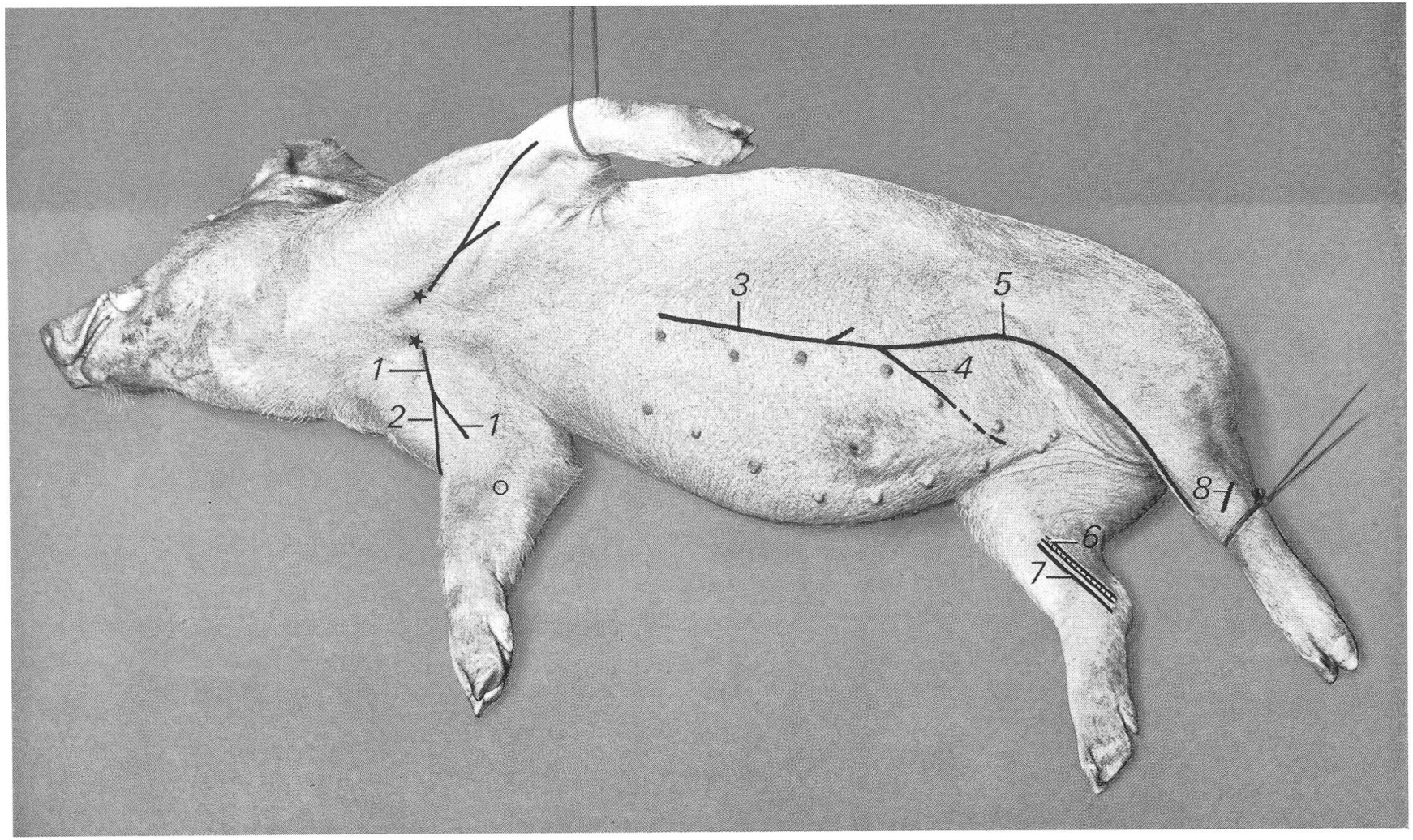

Abb.1

Abb. 2

Die Blutentnahmen oder intravenösen Injektionen wurden an insgesamt 150 veredelten Landschweinen sowie an 15 Göttinger Miniaturschweinen vorgenommen.

C. Befunde und Diskussion

1. V. cephalica

Die V. cephalica (Abb. 1+2/1) entspringt in der Tiefe der Drosselrinne aus der V. jugularis externa und zieht an die Kranialseite des Oberarms. Hier gibt die V. cephalica die mehr kranial verlaufende V. cephalica accessoria (Abb. 1+2/2) ab und zieht auf die Medialseite von Oberarm und Unterarm (Abb. 1+2/1).

Die V. cephalica enthält von ihrem Abgang aus der V. jugularis externa an mehrere Klappen, die in Abständen von 1,5 bis 5 cm aufeinander folgen, sowie Mündungsklappen an den Abgangsstellen der Venenäste.

Beim veredelten Landschwein ist die Haut über der V. cephalica von einer relativ dünnen Subcutis unterlagert; beim Göttinger Miniaturschwein dagegen findet man an dieser Stelle eine stark ausgebildete Subcutis.

Zur Blutentnahme aus der V. cephalica wird das Schwein je nach Grösse des Tieres von 1–2 Gehilfen in Rücken- oder Seitenlage festgehalten (Abb. 2). Läuferschweine können in Seitenlage von 1 Hilfsperson genügend fixiert werden, wenn diese mit einer Hand die Nase und den Unterkiefer umfasst, mit der anderen Hand die oben liegende Vordergliedmasse nach hinten zieht und mit dem Ellbogen dieses Armes den Rücken des Tieres nach unten drückt. Bei kleineren Tieren und auch bei grösseren Tieren ist zur Blutentnahme aus der V. cephalica keine Sedierung oder Narkotisierung notwendig, wenn genügend Hilfspersonal vorhanden ist.

Durch Daumendruck in die Drosselgrube (Abb. 2) wird die V. cephalica gestaut. An der nach hinten gezogenen Gliedmasse wird kranial am Oberarm die gestaute V. cephalica (Abb. 2/1) samt ihrer lateralen Abzweigung, der V. cephalica accessoria (Abb. 2/2), sichtbar. Treten die genannten Gefässe bei diesem Vorgehen noch nicht klar hervor, so empfiehlt es sich, die Gliedmassenstellung etwas zu variieren. Die stärkere der beiden Venen wird am Oberarm in peripherer Richtung punktiert, wobei das Blut in der Regel im Strahl oder zumindest in rascher Tropfenfolge ausfliesst. Zur Punktion sind Einmalkanülen von 1,2 mm Aussendurchmesser und 38 mm Länge besonders gut geeignet. In den meisten Fällen können 20 ml Blut mühelos gewonnen werden.

Die Blutentnahme aus der V. cephalica wurde an insgesamt 53 liegenden Schweinen im Gewicht von 10 bis 100 kg vorgenommen. Bei 15 dieser Tiere wurde beginnend bei 20 kg Körpergewicht bis zum Schlachtalter mehrmals im Abstand von 4 Wochen Blut aus der V. cephalica gewonnen.

Abb. 2 Blutentnahme aus der V. cephalica an einem Schwein von 20 kg Körpergewicht in Seitenlage. Die linke Gliedmasse ist nach hinten gezogen. Der Verlauf der Venen ist zeichnerisch hervorgehoben. Stauung durch den Daumen in der Drosselgrube.

1 V. cephalica, 2 V. cephalica accessoria

Als erwähnenswerter Nebenbefund ist beizufügen, dass diese Venen bei anästhesierten Tieren einige Zeit nach Narkoseeintritt weniger gut gefüllt sein können.

Bei Schweinen mit mehr als 90 kg Körpergewicht kann die Blutentnahme aus der V. cephalica accessoria auch am stehenden und mit der Kieferschlinge fixierten Tier vorgenommen werden. Hierzu zieht ein Gehilfe ein Seil medial zwischen Schultergliedmasse und Rumpf durch und drückt das vordere Ende des gespannten Seiles möglichst weit vor der Schulter gegen den Hals (Abb. 3). Wenn zusätzlich die betreffende Schultergliedmasse mit einer Hand abduziert wird, tritt besonders die V. cephalica accessoria klar hervor. Sie muss vor der Punktion gut palpierbar sein. Durch den Staustrick entstehende Hautfalten sollten im Bereich der Punktionsstelle zur Seite gezogen werden. Der Einstich der Kanüle erfolgt in zentraler Richtung. Nach unserer Erfahrung gelingt dem Rechtshänder die Punktion der rechten V. cephalica accessoria besser als die der linken.

Bei 23 von 26 stehenden Schweinen mit mehr als 90 kg Gewicht wurde die V. cephalica accessoria gut getroffen. Der Versuch, die V. cephalica accessoria bei 3 etwa 50 kg schweren Schweinen im Stehen zu punktieren, schlug dagegen wegen ungenügender Venenstauung fehl.

Die Blutentnahme aus der V. cephalica bietet gegenüber der Blutgewinnung aus der V. cava cranialis oder aus der V. jugularis externa den Vorteil, dass die V. cephalica bei den meisten Tieren gut gestaut werden kann und die Punktion dieser oberflächlichen Vene gezielter erfolgen kann als bei der in der Tiefe verlaufenden V. cava cranialis oder der V. jugularis externa. Ausserdem sind nach unseren Beobachtungen die Nachblutungen aus der V. cephalica meist geringer als aus der V. cava cranialis.

Als Nachteil ist zu werten, dass bei der Punktion der V. cephalica accessoria am stehenden Schwein eine Hilfsperson zum Halten des Staustrickes benötigt wird und dass das Gefäss nur dann gut zu treffen ist, wenn es richtig gestaut ist und auch palpiert werden kann. Nach unseren Befunden an 5 Schweinen mit etwa 50 kg Körpergewicht kann die Blutentnahme aus der V. jugularis externa oder der V. cava cranialis am stehenden und angebundenen Tier ohne Hilfsperson erfolgen.

Die *Eignung der V. cephalica zur intravenösen Injektion* wurde an 10 liegenden und 1 stehenden Schwein sowie an 2 Schweinen geprüft, welche an den Hintergliedmassen an einer aufgestellten Leiter fixiert waren. Die intravenöse Injektion gelang bei diesen Tieren mit einem Körpergewicht von 20–50 kg nicht in allen Fällen. Abwehrbewegungen mit den Vordergliedmassen sind besonders am hängenden Tier störend.

Abb. 3 Blutentnahme aus der V. cephalica an einem stehenden Eber.
Die V. cephalica ist mit einem Seil gestaut.

1 Kanüle in der V. cephalica accessoria,
2 A. und V. auricularis caudalis



Abb. 3

Abb. 4

Die in der V. cephalica vorhandenen zahlreichen Venenklappen wirken ebenfalls erschwerend, da gerade am liegenden Schwein das Einführen der Kanüle in peripherer Richtung besser gelingt als in zentraler Richtung gegen die Drosselgrube. Wird die intravenöse Injektion in peripherer Richtung vorgenommen, so muss insbesondere bei kleinen Tieren wegen des dünnen Gefässkalibers sehr langsam injiziert werden, damit die Injektionslösung kontinuierlich nach zentral abfliessen kann.

Am stehenden Schwein wird in zentraler Richtung in die V. cephalica accessoria injiziert. Beim Verabreichen von Narkosemitteln ist es aber von Nachteil, dass die Kanüle beim Niedergehen der Schweine sehr leicht verschoben wird.

Für die intravenöse Injektion sind daher die Ohrvenen im allgemeinen besser geeignet als die V. cephalica, auf die aber in bestimmten Fällen zurückgegriffen werden kann.

Beim *Göttinger Miniaturschwein* verläuft die V. cephalica zwar gleich wie beim veredelten Landschwein. Wegen des kleinen Gefässkalibers und der in der Umgebung des Gefässes reichlichen Subcutis ist jedoch die V. cephalica beim Miniaturschwein weder zur Blutentnahme noch zur intravenösen Injektion geeignet.

2. Sinus ophthalmicus

Der retrobulbäre Venensinus, Sinus ophthalmicus, umgibt nach Becker (1960) und eigenen Befunden ringförmig die Muskelpyramide des Augapfels. Zwischen Augenmuskulatur und medialer Orbitawand umfasst dieser Sinus auch die tiefe Nickhautdrüse und ist an dieser Stelle besonders weit. Die Lage des Venensinus ist in der Arbeit von Huhn et al. (1969) an einem Horizontalschnitt durch das Auge und seine Nachbarorgane dargestellt.

Huhn et al. (1969) empfehlen zur Blutgewinnung aus dem Sinus ophthalmicus 12 cm lange Glaspipetten mit einem Aussendurchmesser von 3 mm und einem Innendurchmesser von 1,5 mm und zur Fixation des Tieres ein V-förmiges Gestell. Die Autoren erprobten diese Blutentnahmemethode an 15 kg bis 100 kg schweren Yorkshire und Hampshire Schweinen. In ähnlicher Weise beschrieben Erfle et al. (1971) die Blutentnahme mit Glaspipetten aus dem Sinus ophthalmicus an 8 Tage bis 6 Monate alten Schweinen. Friend und Brown (1971) dagegen entnahmen mit Einmalkanülen Blutproben aus dem retrobulbären Venensinus an Ferkeln vom Zeitpunkt der Geburt bis zu 10 kg Körpergewicht.

Im Unterschied zu Huhn et al. (1969) und Erfle et al. (1971) verwendeten wir zur Blutentnahme aus dem Sinus ophthalmicus mit gutem Erfolg 50 mm lange Metallkanülen mit einem Aussendurchmesser von 2,0 oder 2,2 mm und Mittelschliff der Spitze.

Abb. 4 Blutentnahme aus dem Sinus ophthalmicus an einem 20 kg schweren veredelten Landschwein in Rückenlage.

Zur Blutgewinnung aus dem retrobulbären Venensinus werden die Schweine am besten in Rückenlage gehalten (Abb. 4), wobei auf eine gute Fixation des Kopfes durch Umfassen von Nase und Unterkiefer besonders zu achten ist. Der Sinus ophthalmicus kann auch in Seitenlage der Tiere punktiert werden, doch ist das Auffangen des Blutes bei dieser Lage schwieriger als in Rückenlage.

Der Einstich der Kanüle erfolgt am medialen Augenwinkel. Zur Schonung des Augapfels geht man mit der Kanüle nasal, d.h. ausserhalb vom 3. Augenlid ein. Die Kanüle wird zuerst in nasaler Richtung und nach Erreichen des vorderen Randes der Orbita horizontal in kaudomedialer Richtung auf die mediale Orbitawand zu vorgeschoben (Abb. 4). Bis zum Erreichen des Venensinus muss etwa 2–4 cm tief eingestochen werden. Der Venensinus wird dabei meist ohne besondere Schwierigkeiten getroffen; wegen seiner tiefen Lage muss man bei einzelnen Tieren die Stichrichtung etwas variieren. Hat man den Venensinus erreicht, so fliesst das Blut fast immer in rascher Tropfenfolge, jedoch langsamer als aus der V. cava cranialis oder der V. jugularis externa.

Die Blutentnahme aus dem Sinus ophthalmicus wurde von uns an 12 veredelten Landschweinen von 10 bis 20 kg Körpergewicht sowie an 12 Göttinger Miniaturschweinen durchgeführt.

Wenn sich der Anfänger auch am meisten vor der Verletzung des Augapfels bei dieser Entnahmemethode fürchtet, ist dieses Risiko bei guter Fixation des Kopfes und vor allem beim nasalen Umgehen des 3. Augenlides sehr gering (vgl. Abb. 4). Ausserdem sind Kornea und Sklera sehr derbe, widerstandsfähige Organteile.

Huhn et al. (1969) versuchten die Blutentnahme aus dem Sinus ophthalmicus auch am stehenden Schwein, allerdings mit geringem Erfolg. Die Autoren schliessen daraus, dass in Rückenlage der Tiere der Blutdruck im Sinus ophthalmicus steigt und die Blutgewinnung erleichtert.

Die Blutentnahme aus dem Sinus ophthalmicus ist für kleine Schweine und aus folgenden Gründen ganz besonders für Miniaturschweine zu empfehlen. Beim *Göttinger Miniaturschwein* verlaufen die oberflächlichen Blutgefässe zwar in der Regel gleich wie beim veredelten Landschwein. Wegen des kleinen Gefässkalibers und des oft reichlich ausgebildeten umgebenden Binde- und Fettgewebes sind diese Gefässe zur Blutentnahme jedoch schlecht geeignet. An den kleinen Ohren sind ausserdem die Gefässe sehr englumig. Daher bieten sich zur Blutentnahme bei Miniaturschweinen drei Möglichkeiten an: die Punktion des Herzens, der V. cava cranialis oder der V. jugularis externa sowie des retrobulbären Venensinus. Die Punktion des Sinus ophthalmicus kann eher gezielter erfolgen als an der V. cava cranialis oder der V. jugularis externa. Verglichen mit der Herzpunktion ist die Blutentnahme aus dem Sinus ophthalmicus mit einem geringeren Risiko belastet.

3. A. saphena und V. saphena magna

Die A. saphena und die V. saphena magna (Abb. 1/6–7) gehen in der Mitte der medialen Oberschenkelseite aus der A. beziehungsweise V. femoralis hervor.

Die beiden Gefässe ziehen medial über das Kniegelenk und verlaufen schräg in kaudodistaler Richtung über den Unterschenkel auf die Delle vor dem Fersenhöcker zu. Die A. saphena ist kräftig ausgebildet, da sie das Hauptgefäss für die Versorgung des plantaren Zehenbereiches ist. Die V. saphena magna ist beim Schwein schwächer als die V. saphena parva und verläuft am kranialen Rand der A. saphena. Sehr häufig beobachtet man, dass die V. saphena magna doppelt ausgebildet ist, wobei die eine Vene kranial und die andere kaudal die A. saphena begleiten.

Im Bereich des Unterschenkels liegen die A. saphena und die V. saphena magna direkt unter der Haut (Abb. 1/6–7), weshalb an der A. saphena der Puls sowohl am ruhig stehenden als auch am liegenden Schwein und zudem deutlicher als an der A. auricularis caudalis (Abb. 3/2) gefühlt werden kann (vgl. auch Mickwitz, 1962; Sauerländer, 1971 sowie Sauerländer und Wissdorf, 1972).

Zur Blutentnahme aus der A. saphena oder der V. saphena magna wird medial am Unterschenkel, etwas proximal vom Fersenbein in kranioproximaler Richtung auf den pulsierenden Gefässstrang zu gestochen. Durch eine mässige Streckung der Gliedmasse und gleichzeitigem Spannen der Haut sowie Fixieren des Gefässstranges zwischen zwei Fingern wird am liegenden Tier das Weggleiten der Gefässe eingeschränkt.

Bei liegenden Schweinen wird man in etwa drei Viertel der Fälle in die A. saphena gelangen. Bei den übrigen Fällen trifft man zuerst die V. saphena magna, deren Blut im allgemeinen in rascher Tropfenfolge fliesst. Durch Kompression des oberflächlichen Gefässstranges können nach der Punktion der A. saphena grössere Hämatome meist vermieden werden.

Die Versuche zur Gewinnung von arteriellem Blut aus der A. saphena wurden an 60 liegenden und zu Klauenuntersuchungen meist narkotisierten Schweinen von 10 bis 180 kg Körpergewicht vorgenommen. Bei 52 Tieren konnte arterielles Blut entnommen werden, wobei an 9 von diesen Tieren an derselben oder der anderen Gliedmasse zuerst die V. saphena magna getroffen wurde. Bei den übrigen 8 Schweinen konnten wir kein arterielles Blut aus der A. saphena erhalten.

Die Blutentnahme aus den medialen Unterschenkelgefässen kann auch am stehenden und mit der Kieferschlinge fixierten Schwein versucht werden. Bei Entnahmeversuchen an 5 stehenden Tieren von etwa 100 kg Körpergewicht konnten wir nur venöses Blut erhalten. Sehr wahrscheinlich ist die V. saphena magna am stehenden Schwein stärker gefüllt als am liegenden Tier. Bei gelungener Punktion der V. saphena magna fliesst das Blut am stehenden Schwein meist im Strahl. Am stehenden Tier ist es nachteilig, dass die Punktionsstelle der V. saphena magna wegen ihrer Lage auf der medialen Seite des Unterschenkels schwer zugänglich ist, und dass die Schweine gelegentlich versuchen, abzusitzen. Als Ausweichmöglichkeit wurde von uns die V. saphena magna auch schon mit Erfolg zur intravenösen Injektion gewählt.

Durch ihre oberflächliche Lage eignen sich die A. saphena und die V. saphena magna auch für die blutige Messung des Blutdruckes. Wegen ihrer Lage

medial am Unterschenkel und wegen der grossen Beweglichkeit dieses Gebietes sind die A. saphena und die V. saphena magna dagegen zur Implantation von Dauerkathetern weniger gut geeignet.

Zu Vergleichszwecken wurde bei 9 Schweinen zwischen 20 und 100 kg Körpergewicht versucht, die von Sauerländer (1971) als *A. auricularis caudalis* bezeichnete Arterie am Ohrmuschelrücken (Abb. 3/2) zu punktieren. Die Arterie wurde bei 6 dieser Tiere getroffen, bei 2 Schweinen wurde nur die begleitende V. auricularis caudalis erreicht und in einem Fall misslang die Blutentnahme. Da die A. auricularis caudalis englumiger ist als die A. saphena, ist sie schwieriger zu treffen als die A. saphena. Das Blut fliesst aus der A. auricularis caudalis nur in rascher Tropfenfolge oder in einem sehr dünnen Strahl. Bei Schweinen mit über 90 kg Gewicht ist die A. auricularis caudalis kräftiger ausgebildet, und ab dieser Gewichtsklasse kann die Entnahme von arteriellem Blut aus ihr am stehenden Tier versucht werden. Uns gelang dies bei 2 von 3 Versuchsschweinen.

4. Andere Punktionsstellen

Da gelegentlich die intravenöse Injektion oder die Blutentnahme an den gängigen Stellen nicht gelingt, ist man beim Schwein immer wieder gezwungen, nach anderen Stellen für die intravenöse Injektion oder die Blutentnahme zu suchen.

Als wichtigste Alternative zur intravenösen Injektion, allenfalls auch zur Blutentnahme, kommen bei Ferkeln und Schweinen bis etwa 50 kg Körpergewicht vor allem die *V. subcutanea abdominis* (Abb. 1/3) und einige von ihr abgehende Äste in Frage. Die V. subcutanea abdominis geht aus der V. thoracica interna hervor und verlässt den Thorax zwischen dem Rippenbogen und dem Schaufelknorpel. Vor der ersten Zitze tritt sie unter die Haut und verläuft dann unmittelbar lateral vom Gesäuge kaudal (Abb. 1/3). Im Bereich des viertletzten Gesäugekomplexes gibt sie einen kräftigen Ast zur Kniefalte ab (Abb. 1/5), der an der Vorderseite des Ober- und Unterschenkels bis in Nähe des Sprunggelenkes zieht. Der fortlaufende Ast der V. subcutanea abdominis wendet sich vor oder hinter dem drittletzten Mammarkomplex auf die mediale Seite der Milchdrüse (Abb. 1/4) und anastomosiert dort mit dem Gefäss der anderen Seite (Wolff, 1963).

Bei neugeborenen Ferkeln von veredelten Landschweinen sowie von Göttinger Miniaturschweinen ist der lateral am Gesäuge entlangziehende Abschnitt der V. subcutanea abdominis (vgl. Abb. 1/3) in der Regel deutlich durch die Haut zu sehen. Bei 2 Ferkeln konnte dieses Gefäss schon kurz nach der Geburt mit Einmalkanülen von 0,5 mm Aussendurchmesser punktiert werden; bei 3 Ferkeln im Alter von 3 Wochen misslang jedoch der Punktionsversuch.

Mit zunehmendem Alter wird die V. subcutanea abdominis mehr und mehr von umgebendem Fettgewebe eingehüllt, so dass bei etwa 20 kg schweren veredelten Landschweinen der Hauptstamm dieser Vene (Abb. 1/3) nur noch selten zu sehen ist. Bei Göttinger Miniaturschweinen kann man häufig schon ab

der 3. Lebenswoche die V. subcutanea abdominis nicht mehr durch die Haut erkennen. Bei vielen veredelten Landschweinen der 20-kg-Gruppe erkennt man jedoch noch Nebenäste der V. subcutanea abdominis, an denen die intravenöse Injektion in zentraler Richtung möglich sein kann. Es ist zu berücksichtigen, dass diese Venen bei vielen Tieren sehr verschieblich sind, beim Anstechen vor der Kanüle weggleiten und oft stark geschlängelt verlaufen. Durch Daumendruck vor der Punktionsstelle können diese Venen etwas gestaut werden; nach Gaben von Azaperon (Stressnil®) treten sie meist auch deutlicher hervor.

Der bei manchen Tieren geschlängelte Kniefaltenast der V. subcutanea abdominis (Abb. 1/5) ist vor dem Kniegelenk bei veredelten Landschweinen bis etwa 50 kg Körpergewicht sichtbar und kann durch Stauung noch deutlicher werden. Die Stauung im Bereich der Kniefalte kann durch Umfassen der Kniefalte von vorn oder durch einen Stauschlauch erreicht werden, den man von der Kniefalte gegen den Oberschenkel zieht. Zur Punktion dieses Gefässes werden die Schweine in Seiten- oder Rückenlage bei gut gestreckter Hintergliedmasse gehalten. Die Schweine wehren sich oft kräftig gegen diese Streckstellung. Der Einstich der Kanüle erfolgt in proximaler Richtung.

Die intravenöse Injektion in einzelne Äste der V. subcutanea abdominis wurde an 5 Tieren zwischen 20 und 50 kg Körpergewicht vorgenommen, war aber nicht jedesmal schon beim ersten Versuch erfolgreich.

Die V. subcutanea abdominis (Abb. 1/3) ist nach der Geburt die stärkste oberflächlich liegende Vene des Ferkels. Falls ihr Kaliber gross genug ist, kann sie bei Ferkeln zur intravenösen Injektion verwendet werden. Die im Läuferalter und später noch sichtbaren Seitenäste und der Kniefaltenast der V. subcutanea abdominis sind als brauchbare Alternativen zur intravenösen Injektion anzusehen, wobei aus dem relativ starken Kniefaltenast auch Blut genommen werden kann.

Wir haben uns auch gefragt, ob ein Ast der V. saphena parva nicht ähnlich wie beim Fleischfresser zur intravenösen Injektion geeignet sei.

Die *V. saphena parva* geht beim Schwein proximal vom Oberschenkel aus einem Ast der V. profunda femoris hervor und zieht zwischen den langen Sitzbeinmuskeln distal. Unterhalb des Kniegelenkes verläuft sie schräg kraniodistal über die Lateralseite des Fersensehnenstranges. In Höhe des Calcaneus teilt sich die V. saphena parva in einen kranialen und einen kaudalen Ast. Der Ramus cranialis verläuft auf Höhe des Talokruralgelenkes für ein kurzes Stück fast horizontal über das Sprunggelenk und ist hier auch bei manchen Schweinen unter der Haut sichtbar (Abb. 1/8). Kaudal sowie kranial des horizontalen Gefässstückes ist die Vene im allgemeinen stark gebogen. Wegen dieser Biegungen kann die Kanüle beim Punktionsversuch des sichtbaren, horizontalen Venenabschnittes (Abb. 1/8) nur wenig weit in das Gefäss eingeführt werden, und deshalb ist eine intravenöse Injektion nur schlecht auszuführen.

Die lateral vom Sprunggelenk befindliche derbe Haut sowie die allgemein bei Gefässpunktionen an den Hintergliedmassen ausgeführten, starken Abwehrbewegungen erschweren ausserdem die Punktion des horizontalen Stückes

der V. saphena parva. Aus den angeführten Gründen kann dieser Abschnitt der V. saphena parva (Abb. 1/8) zur Punktion nur unter Vorbehalten empfohlen werden.

Zusammenfassung

Die V. cephalica ist zur Blutentnahme am liegenden wie auch am stehenden Schwein geeignet.

Die Blutgewinnung aus dem venösen Sinus ophthalmicus ist für kleine Schweine und ganz besonders für Miniaturschweine zu empfehlen.

Die Entnahme von arteriellem Blut ist am liegenden Tier aus der gut pulsierenden A. saphena möglich.

Bei Schweinen ab zirka 90 kg Körpergewicht kann bei stehenden Tieren die arterielle Blutentnahme auch an der A. auricularis caudalis im Bereich des Ohrmuschelrückens durchgeführt werden. Bei neugeborenen und jungen Ferkeln ist die V. subcutanea abdominis das stärkste oberflächliche Gefäss, an dem bei genügender Weite eine Injektion möglich ist. Bei Schweinen vom Läuferalter an sind meist nur der Kniefaltenast oder Seitenäste der V. subcutanea abdominis sichtbar, die als weitere intravenöse Injektionsstellen dienen können.

Résumé

La veine céphalique convient bien pour des prises de sang chez le porc, qu'il soit couché ou debout.

Pour des prises de sang chez le porcelet et le porc miniature, il est recommandé de faire les prélèvements dans le sinus ophthalmique veineux.

Les prélèvements de sang artériel sont possible à partir de l'artère saphène chez l'animal couché.

Pour les porcs à partir de 90 kg de poids corporel on s'adresse à l'artère auriculaire postérieure dans la région dorsale du pavillon de l'oreille chez l'animal en station debout. Chez le nouveau-né ou le jeune porcelet la veine abdominale sous-cutanée se trouve être le plus gros vaisseau superficiel qui, lorsque sa lumière est suffisante, permet de procéder à une injection. Chez le porc coureur seul le rameau du pli du genou et le rameau latéral de la veine abdominale sous-cutanée sont visibles et on peut y avoir recours pour des injections intraveineuses.

Riassunto

La vena cefalica è adatta per il prelievo di campioni di sangue dai suini sia in decubito che in piedi. Per prelevare campioni di sangue da suini piccoli, e particolarmente da razze nane, si consiglia di usare il seno venoso oftalmico.

Quando l'animale è coricato, è possibile prelevare sangue arterioso dall'a. safena che presenta un buon polso. Se si tratta di suini di più di 90 kg, è possibile prelevare campioni di sangue arterioso nell'animale in piedi dall'a. auricolare caudale nella regione retroauricolare. Nei suinetti neonati ed in quelli giovani la v. sottocutanea addominale rappresenta il più robusto vaso sanguigno superficiale, abbastanza adatto per praticare un'iniezione. Dallo svezzamento in poi di solito sono soltanto visibili la ramificazione ripiegata a ginocchio o le sotto-ramificazioni della v. sottocutanea addominale, che rappresentano altre sedi possibili per praticare delle iniezioni endovenose.

Summary

The v. cephalica is suitable for taking blood samples from pigs, whether recumbent or standing.

For obtaining blood samples from small pigs, and in particular from miniature breeds, it is recommended to use the venous sinus ophthalmicus.

When the animal is recumbent it is possible to take arterial blood from the a. saphena, which has a good pulse.

When dealing with pigs of more than about 90 kg it is possible to take arterial blood samples on the standing animal from the a. auricularis caudalis in the region of the back of the auricle. In new-born and young piglets the v. subcutanea abdominis is the strongest superficial blood-vessel wide enough to make an injection possible. From the age of weaners onwards usually only the knee-fold branch or sub-branches of the v. subcutanea abdominis are visible as other possible spots for making intravenous injections.

Literaturverzeichnis

Andres J.: Technik der Blutentnahme und der intravenösen Injektion beim Rindvieh und beim Schwein. Schweiz. Arch. Tierheilk. *79*, 383–387 (1937). – Badawi H.: Arterien und Venen der Vordergliedmasse des Schweines. Diss. Hannover 1959. – Becker H.: Arterien und Venen am Kopf des Schweines. Diss. Hannover 1960. – Berge E. und Westhues M.: Tierärztliche Operationslehre. Parey, Berlin-Hamburg 1969. – Bickhardt K.: Arterien und Venen der Hintergliedmasse des Schweines. Diss. Hannover 1961. – Buschmann H.: Blutgruppenforschung beim Schwein. Über die Technik der Blutentnahme und Blutkonservierung. Zbl. Veterinärmed. *9*, 251–256 (1962). – Erfle V., Stehle A. und Mayer H.: Blutentnahme aus den Venen der Orbita beim Schwein. Berlin-München. Tierärztl. Wschr. *84*, 336–337 (1971). – Friend D.W. und Brown R.G.: Blood sampling from suckling piglets. Canad. J. Anim. Sci. *51*, 547–549 (1971). – Getty R. und Ghoshal N.G.: Applied Anatomy of the sacrococcygeal region of the pig as related to tail – bleeding. Vet. Med. *62*, 361–367 (1967). – Hütten H. und Preuss F.: Blutentnahme beim Schwein. Berlin-München. Tierärztl. Wschr. *66*, 89–90 (1953). – Huhn R. G., Osweiler G. D. und Switzer W. P.: Application of the orbital sinus bleeding technique to swine. Lab. Anim. Care *19*, 403–405 (1969). – Kaehler W.: Arterien der Körperwand des Schweines. Diss. Hannover 1960. – Kowalczyk T., Sorensen D.K. und Glaettli H.R.: Zur Technik der Entnahme von Blutproben aus der V. cava cranialis des Schweines. Schweiz. Arch. Tierheilk. *93*, 628–632 (1951). – Mickwitz G. v.: Die Kreislaufdiagnostik beim Schwein unter Praxisverhältnissen. Deutsch. Tierarztl. Wschr. *69*, 663–667 (1962). – Nickel R. und Wissdorf H.: Vergleichende Betrachtung der Arterien an der Schultergliedmasse der Haussäugetiere. Zbl. Veterinaermed. *A*, *11*, 265–292 (1964). – Paulick CH., Neurand K. und Wilkens H.: Beitrag zur topographischen Anatomie der Injektionsstellen beim Schwein. Deutsch. Tierärztl. Wschr. *74*, 519–524 (1967). – Pohlmann R., Voelker H. und Schneider R.: Blutentnahme beim neugeborenen Ferkel. Mh. Veterinaermed. *30*, 305–307 (1975). – Sauerländer R.: Die makroskopisch – präparatorische Darstellung der Arterien und Venen des äusseren Ohres des Hausschweines. Diss. Zürich 1971. – Sauerländer R. und Wissdorf H.: Die unterschiedliche Ausbildung der klinisch wichtigen Ohrvenen bei Steh- und Hängeohrschweinen sowie die Bedeutung der Ohrgefässe für die Wärmeregulation. Deutsch. Tierärztl. Wschr. *79*, 73–77 (1972). – Wissdorf H.: Persönliche Mitteilung (1970). – Wolff K.: Venen der Körperwand des Schweines. Diss. Hannover 1963.

Wir danken:

Allen Mitarbeitern des Instituts für Zuchthygiene und des Veterinär-Anatomischen Instituts, die bei diesen Untersuchungen mitgeholfen haben.

Frau S. Pletscher und Herrn A. Mahler für die Erstellung der Abbildungen sowie Frau A. Hug für die Photolaborarbeiten.