Zeitschrift: Schweizer Archiv für Tierheilkunde SAT : die Fachzeitschrift für Tierärztinnen und Tierärzte = Archives Suisses de Médecine Vétérinaire ASMV : la revue professionnelle des vétérinaires

Herausgeber: Gesellschaft Schweizer Tierärztinnen und Tierärzte

Band: 115 (1973)

Heft: 2

Artikel: Malignes Synoviom beim Hund

Autor: Frei, Urs

DOI: https://doi.org/10.5169/seals-589876

Nutzungsbedingungen

Die ETH-Bibliothek ist die Anbieterin der digitalisierten Zeitschriften auf E-Periodica. Sie besitzt keine Urheberrechte an den Zeitschriften und ist nicht verantwortlich für deren Inhalte. Die Rechte liegen in der Regel bei den Herausgebern beziehungsweise den externen Rechteinhabern. Das Veröffentlichen von Bildern in Print- und Online-Publikationen sowie auf Social Media-Kanälen oder Webseiten ist nur mit vorheriger Genehmigung der Rechteinhaber erlaubt. Mehr erfahren

Conditions d'utilisation

L'ETH Library est le fournisseur des revues numérisées. Elle ne détient aucun droit d'auteur sur les revues et n'est pas responsable de leur contenu. En règle générale, les droits sont détenus par les éditeurs ou les détenteurs de droits externes. La reproduction d'images dans des publications imprimées ou en ligne ainsi que sur des canaux de médias sociaux ou des sites web n'est autorisée qu'avec l'accord préalable des détenteurs des droits. En savoir plus

Terms of use

The ETH Library is the provider of the digitised journals. It does not own any copyrights to the journals and is not responsible for their content. The rights usually lie with the publishers or the external rights holders. Publishing images in print and online publications, as well as on social media channels or websites, is only permitted with the prior consent of the rights holders. Find out more

Download PDF: 12.07.2025

ETH-Bibliothek Zürich, E-Periodica, https://www.e-periodica.ch

Schweizer Archiv für Tierheilkunde

Herausgegeben von der Gesellschaft Schweizerischer Tierärzte

Band 115 . Heft 2 . Februar 1973

Schweiz. Arch. Tierheilk. *115:* 61-68; 1973

Aus dem Veterinär-pathologischen Institut der Universität Zürich
(Direktor: Prof. Dr. H. Stünzi)

Malignes Synoviom beim Hund[1]

von Urs Frei[2]

I. Einleitung

Beim Synoviom handelt es sich um einen äußerst seltenen und schwer diagnostizierbaren Tumor. Er kann ausgehen von Sehnenscheiden, Schleimbeuteln oder Gelenkskapseln. Die Zahl der bei Mensch und Tier bekannten Fälle ist klein.

Als Bildung des mittleren Keimblattes umfaßt das Mesenchym alle undifferenzierten Vorstufen des Binde-, Gefäß-, Skelett-, Muskel- und hämopoetischen Gewebes. Auch die Synovialis ist mesenchymalen Ursprungs. Nach Willis (1962) verdichtet sich schon sehr früh das Skelettmesenchym, die prächondralen und später chondralen Zentren differenzieren sich weiter und wachsen immer näher zusammen. Dazwischen bleibt undifferenziertes Blastem bestehen, Zwischenknorpel-, Gelenkscheibe oder auch Interzone genannt. Es entsteht so eine Synarthrosis, die sich später zu einer Synostosis, Synchondrosis oder Syndesmosis weiterentwickelt. Aus der Interzone entstehen alle Bestandteile des Gelenkes wie Gelenksknorpel, Gelenkskapsel, Menisken, Synovialis und Bänder. Durch mukoide Verflüssigung des mesenchymalen Gewebes entstehen an der Peripherie der Interzonen Gewebsspalten. Diese weiten sich immer mehr gegen das Zentrum aus, bis eine zusammenhängende Gelenkshöhle zustande kommt, die von der Synovialmembran ausgekleidet wird. Die Bildung der Schleimbeutel und Sehnenscheiden erfolgt auf ähnliche Weise. Die oft erst späte Entwicklung solcher Synovialhöhlen belegt die große Bedeutung von Druck und Bewegung bei der Bildung von Gelenken (Patt und Patt, 1969). Selbst bei Erwachsenen können an mechanisch besonders beanspruchten Stellen sogenannte «falsche» oder «erworbene» Schleimbeutel entstehen.

Die Gelenkskapsel besteht aus zwei Schichten: *Stratum synoviale* und *Stratum fibrosum*. Dazwischen liegen Netze von dünnen elastischen Fasern. Die Faserschicht (Stratum fibrosum) setzt sich in das Periost fort und ist unterschiedlich stark. Oft sind Bänder und Muskelfasern eingelagert, die eine Stärkung des Gelenkes und eine Straffung der Gelenkskapsel bewirken. Das Stratum synoviale besteht aus lockerem, zell- und gefäßreichem Bindegewebe. An der Oberfläche findet sich ein ein- bis mehrschichtiger endothelartiger Belag. Oft ist diese Schicht aus modifizierten Fibroblasten lückenhaft, und man findet freie Zellen in der Tiefe locker verstreut. Die enge Verwandtschaft der verschiedenen Zellarten im Bereich des Gelenkes erklärt die große Variabilität der Tumorstrukturen und damit die Schwierigkeiten der Klassifikation. Nur bei histo-topographischem Zusammenhang von Synovialmembran und Tumorgewebe darf ein Tumor als Synoviom bezeichnet werden (Ghadially und Roy, 1966).

---

[1] Nach einer freiwilligen Semesterarbeit der Vet.-med. Fakultät Zürich.

[1] Urs Frei, Tierarzt, Dorfstraße 31, CH-5253 Effringen.

II. Literaturübersicht

Zwischen 1950 und 1953 fand Cotchin (1954) unter 1150 Fällen von Tumoren beim Hund 64, die vom Skelettsystem ausgingen, davon 6 Synoviome. Alle hatten ihren Ursprung in Sehnenscheiden. In einem Fall wurde die Neubildung operativ aus dem Sprunggelenk entfernt. Die Sektion drei Wochen später ergab bereits Metastasen im Kniegelenk. Bei einem Patienten war die Kompakta des rechten Humerus stark infiltriert. Ein Retriever, dessen Primärtumor in der rechten Kniegelenksgegend lag, zeigte Metastasen in der Lunge.

Bei einem Maultier fanden Danks und Olafson (1939) in der Kniegegend einen stark fibromatösen Tumor, der sich histologisch als Riesenzellsarkom erwies.

Dungworth et al. (1960) haben erstmals bei einer dreijährigen Jersey-Kuh im rechten Sprunggelenk ein Synoviom diagnostiziert. Nach operativer Entfernung rezidivierte der Tumor sehr rasch. Bei der Sektion fand man Metastasen im rechten Popliteallymphknoten und in der Lunge. Histologisch auffällig war der starke Pleomorphismus sowohl im Zelltyp als auch in der Zellanordnung. Sarkomatöse Partien, wo sternförmige, spindelige und unregelmäßig geformte Zellen überwogen, wechselten ab mit Gebieten ähnlich einem myxomatösen Syncytium. Typische Riesenzellen fehlten. Das Rezidiv glich eher einem anaplastischen Fibrosarkom, die typische pseudoepitheliale Struktur des malignen Synovioms fehlte teilweise. Die Lymphknotenmetastase zeigte stärkere Ähnlichkeit mit dem Primärtumor; wie in der Lungenmetastase fiel der drüsenähnliche, muzinöse Charakter auf. Nur im Primärtumor fand man metaplastische Knochenbildung.

Ghadially und Roy (1966) injizierten 24 männlichen Albinoratten z.T. einmal, z.T. dreimal ins rechte Kniegelenk DMBA (9,10-Dimethyl-1,2-Benzanthrazen). Nach 50 bzw. 30 Wochen zeigten sich bei 19 Tieren tumoröse Veränderungen. Bei 17 lag der Tumor in unmittelbarer Nähe des Kniegelenks, bei 2 im oberen und mittleren Drittel der Gliedmaße. Bei 12 von 17 Fällen konnte eine Verbindung zwischen Synovialmembran und Tumor gefunden werden. Histologisch variierte das Bild stark. Viele Tumoren hatten vorwiegend fibrosarkomatösen Charakter ohne Anzeichen von synovialer Ausdifferenzierung, andere wiederum waren stark anaplastisch. Mehr als die Hälfte der Tumoren zeigten Spalten und Hohlräume, die z.T. von mehr oder weniger abgeplatteten Zellen ausgekleidet waren. Der Inhalt bestand aus PAS-positivem mukoidem Material. Die Autoren folgerten, daß nicht alle Tumoren, die von Synovialmembranen ausgehen oder synoviomähnlich aussehen, echte Synoviome sind. Nur 6 der experimentell erzeugten Neoplasmen zeigten das typische Bild des Synovioms, wie es beim Menschen definiert ist (Enzinger et al., 1969). Die restlichen gingen wohl von der Synovialmembran aus, offenbar aber fehlte ihren Mutterzellen die Fähigkeit, synovialisähnliche Strukturen zu bilden. Man sollte sie also nur als «Sarkom mit Ursprung in der Synovialis» bezeichnen.

Bei einer «Swiss-Mouse» fanden Llambés und Mendez (1954) in der Gegend des linken Tarsalgelenkes einen als Synoviom bezeichneten Tumor, der die am Gelenk beteiligten Knochen erfaßt hatte. Im linken Zwerchfellslappen der Lunge lagen weiße Knötchen, die als Metastasen gedeutet wurden. Histologisch fielen starke Proliferation und ausgeprägte Spaltenbildung auf. Helles Protoplasma und bläschenförmige Kerne sowie viele Mitosen charakterisierten das Zellbild.

Eine starke Schwellung am Ellbogen eines elfjährigen Hundes wurde von Liebermann (1956) röntgenologisch als große Tumormasse diagnostiziert. Sie umfaßte das gesamte linke Ellbogengelenk und hatte zu einer starken Zerstörung von Humerus, Radius und Ulna geführt. Der Tumor zeigte histologisch große Variabilität von Zellbild und Chromatingehalt der Kerne, wobei polyedrische Zellen mit eosinophilem bis leicht basophilem Zytoplasma vorherrschten. In verschiedenen Teilen fanden sich atypische Knorpelzellen, dichtes fibröses Bindegewebe und viele Riesenzellen. Stellenweise waren kleine Spalten ausgebildet, die als Synovialzysten gedeutet wurden. Nach Amputation des linken Beines entstand bald eine Lahmheit an allen drei Gliedmaßen. Die Sektion ergab Metastasen «in

der rechten Schultergegend». Erstaunlicherweise hatte dieser histologisch überaus maligne Tumor nicht in Lymphknoten oder andere Organe metastasiert.

Eine starke Schwellung am rechten Vorderarm einer Katze wurde auf Grund des fibromatösen Charakters und der vielen Riesenzellen als Riesenzellsarkom diagnostiziert (Nielsen, 1952). Ursprungsgewebe für diesen Tumor war eine Sehnenscheide. Es fragt sich, ob dieser Fall nicht der nodulären Tenosynovitis («Riesenzelltumor der Sehnenscheide») nach Enzinger et al. (1969) zuzuordnen ist.

III. Eigene Untersuchungen

1. Anamnese und klinische Befunde

Am 29. 3. 1969 wurde ein 6½jähriger Berner Sennenhundrüde vorgestellt, weil er hinten links seit einigen Tagen schonte. Passive Bewegungen und Palpation ergaben keine weiteren Hinweise. Auf der Röntgenaufnahme war zwischen Fibula und Tibia eine leichte Konturstörung zu sehen. Die Verdachtsdiagnose lautete «Kniegelenkstorsion», entsprechende Behandlung führte vorübergehend zur Besserung. Am 5. 4. wurde der Hund erneut untersucht. Seit dem Vortag war er inappetent, apathisch und hatte Fieber (39,7 °C), die Lahmheit hatte sich stark verschlechtert. Lateral am Kniegelenk konnte leicht Druckschmerz ausgelöst werden. Drei Tage später lahmte der Hund immer noch, die Allgemeinstörungen aber waren verschwunden. Am nächsten Tag hatte er wieder Fieber, war erneut stark apathisch und konnte kaum mehr aufstehen. Da der Hund nach Angaben des Besitzers früher einmal gebissen worden war, vermutete man eine Osteomyelitis. Die antibiotische Behandlung brachte keine Besserung von Allgemeinzustand und Lahmheit. Eine weitere Röntgenaufnahme zeigte deutliche Konturstörungen am Knochen und starke Weichteilschatten im Gebiet des Kniegelenkes. Beim Operationsversuch am 16. 4. stieß man im Bereich der Gelenkskapsel auf braunes, schleimiges Gewebe, das exzidiert wurde. Die histologische Schnelluntersuchung ergab ein sarkomartiges Gewebe. Zwei Tage später wurde der Hund getötet und am 19. 4. seziert (Niggli, 1969).

2. Pathologisch-anatomische Veränderungen

Die linke Kniegegend war etwas aufgetrieben. Die Synovialis des eröffneten Gelenkes war von vielen weißlichen derben Knoten mit glatter Oberfläche durchsetzt. Deren Durchmesser schwankte zwischen 0,5 und 1 cm. Die Synovialis erschien leicht verdickt und ödematös, mit vereinzelten Blutungen, die Synovia war schleimig und mit blutigen Fetzen vermischt.

Im rechten Zwerchfellslappen der Lunge ragte eine Verhärtung von der Größe einer Kinderfaust halbkugelig in das Parenchym vor. Die Schnittfläche dieses speckigen Gewebes quoll vor. Ein Lungenlymphknoten war etwa kirschgroß und rot-weiß marmoriert. Im Lobus dexter lateralis der Leber befand sich eine kugelige Geschwulst von etwa 6 cm Durchmesser. Ihre Oberfläche war nabelförmig eingezogen, die Schnittfläche weiß und homogen markig. Im linken äußeren Leberlappen lag ein ähnlicher Knoten. Ein weiterer Knoten liegt in der Milz.

Ein Beckenlymphknoten war knollig, doppelt faustgroß und speckig. Im Bereich der 3. rechten und der 6. linken Rippe lag eine längliche, ungefähr 1 cm dicke, derbe, speckige, knollige Geschwulst, mit der Unterlage fest verwachsen und von intakter Pleura überzogen. An den übrigen Organen waren makroskopisch keine Veränderungen festzustellen.

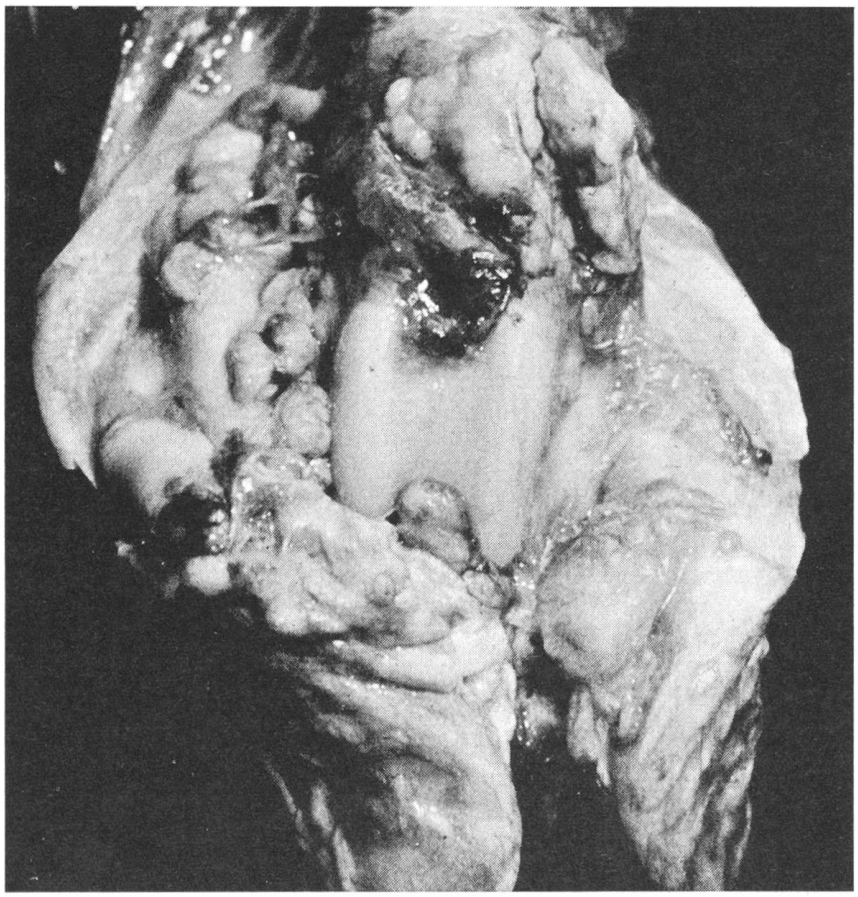

Abb. 1 Eröffnetes linkes Kniegelenk. Viele kleine knotige Verdickungen der Synovialis, stellenweise mit Blutungen.

3. Histologische Befunde

Primärtumor: Bei schwacher Vergrößerung fällt eine deutliche Unterteilung in Knoten auf. Stark entwickelte Septen aus kollagenem Bindegewebe begrenzen die Tumorteile. Das Zellbild ist sehr polymorph. Die Zellen sind teils sternförmig oder polyedrisch und eher plump, dann wieder mehr spindelförmig und schlank, die Kerne rund, bald nierenförmig, länglich und von unterschiedlichem Chromatingehalt. Die Anordnung der Zellen wechselt stark. Teils liegen sie dicht, fast wie ein Epithel, teils sind sie eher locker, fischzugähnlich ausgerichtet. Riesenzellen mit einem bis mehreren Kernen treten gebietsweise gehäuft

auf. An diesen Stellen wuchs der Tumor offenbar außerordentlich stark. In verschiedenen Teilen des Tumors fällt eine deutliche Spaltenbildung auf. Die Tumorzellen scheinen die Hohlräume membranartig auszukleiden, offenbar haben sie die Fähigkeit behalten, synovialisähnliche Strukturen zu bilden. Eine Verbindung zwischen dem Tumorgewebe und der Oberschicht der Synovialmembran ist vorhanden. Die darunter gelegene Bindegewebsschicht ist aber nicht durchgehend durchbrochen. Gefäßeinbrüche und nekrotische Bezirke sind weitere Zeichen bösartigen Wachstums.

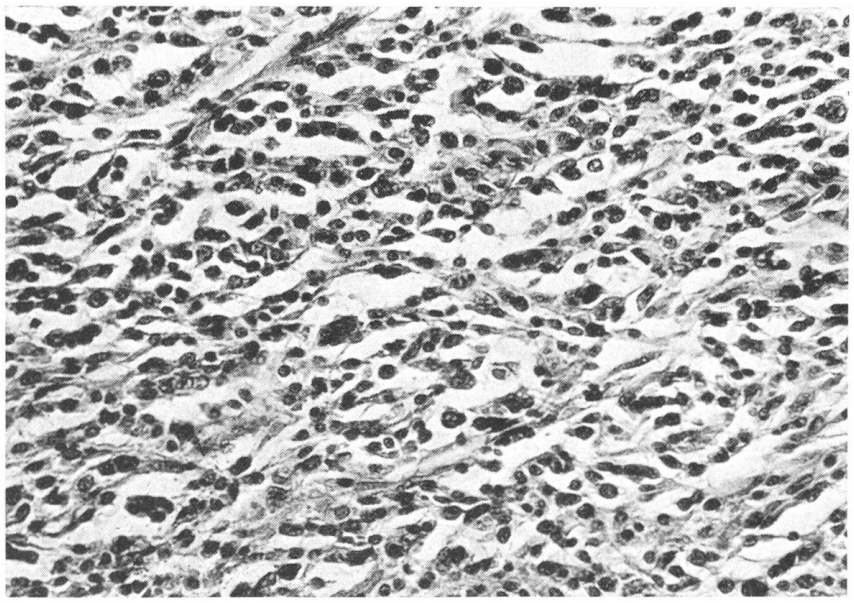

Abb. 2 Primärtumor. Starker Polymorphismus; vereinzelte Riesenzellen; Ansätze zu Spaltenbildung. H & E, Orig.-Vergr. 250x.

Beckenlymphknoten: Ausgedehnte nekrotische Bezirke; die Tumorzellen sind hauptsächlich spindelförmig und fischzugähnlich in lockeren Wirbeln angeordnet. Riesenzellen sind unterschiedlich häufig.

Lunge: Am Rande des Knotens ist das Lungenparenchym stark komprimiert und diffus infiltriert. Die Alveolarwandzellen sind teilweise blasig aufgetrieben und lösen sich ab. Die Gefäße sind gestaut und die Alveolen mit Exsudatmassen und Tumorzellen angefüllt. In den Randbezirken erkennt man die Alveolarsepten noch deutlich. Die Zellen sind rund bis polygonal, der epithelähnliche Charakter ist ausgeprägt, doch gebietsweise sind sie vollständig nekrotisch. Riesenzellen mit einem bis mehreren Kernen findet man häufig. Einbrüche in Gefäße und Bronchien deuten auf infiltratives Wachstum und große Malignität. Der zugehörige Lymphknoten ist leicht- bis mittelgradig durchsetzt von Tumorzellen. Auch bei ihnen variieren Chromatingehalt und Kernform sehr stark.

Leberknoten: Das Leberparenchym ist vollständig verdrängt, und die Leberzellbalken sind aufgelöst. Vereinzelt findet man isolierte Leberzellen. Die Sinusoide der Randbezirke sind stark erweitert. Die Entdifferenzierung der neoplastischen, stark polymorphen Zellen ist weit fortgeschritten. Die Nukleoli sind meist groß und deutlich angefärbt. Vereinzelt findet man Mitosen. Riesenzellen sind eher selten im Vergleich zu den Tumoren in den anderen Organen.

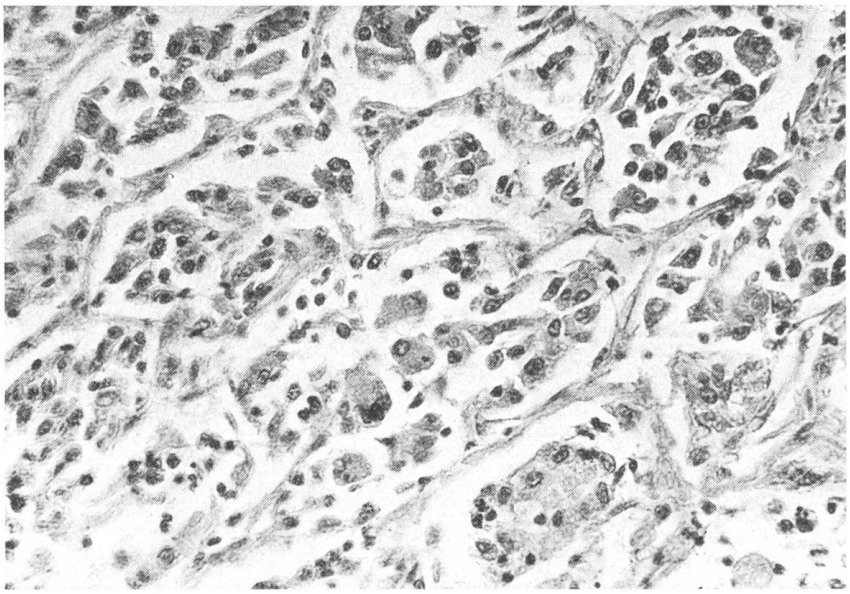

Abb. 3 Lungenmetastase. Tumorzellen füllen die Alveolen aus; Spalten und Riesenzellen. H & E, Orig.-Vergr. 250x.

Milztumor: Die Tumorzellen liegen hier diffus verstreut in der roten Pulpa. Ansätze zu Knotenbildung sind vorhanden.

Subpleurale Metastase: Die Knoten auf den Rippen sind von intakter Pleura überzogen. Das subpleurale Bindegewebe ist stark lymphozytär infiltriert und von vielen vorwiegend spindel- und sternförmigen Tumorzellen durchsetzt. Der epitheliale Charakter ist ausgeprägt. Kernform und Chromatingehalt variieren stark. Vereinzelt findet man typische Spaltenbildung. Am Rande des Knotens erfolgt massive Infiltration sowohl in das umliegende Bindegewebe als auch in den Rippenknochen.

IV. Diskussion

Wie aus den bisher mitgeteilten Fällen hervorgeht, hat das Synoviom seinen Ursprung in Gelenken, oft Knie- und Sprunggelenk, oder in Sehnenscheiden (Cotchin, 1954). Es scheint vorwiegend bei Tieren mittleren Alters aufzutreten. Eine Geschlechtsprädilektion zeigt sich an diesen wenigen Fällen nicht. Auch bei unserem Patienten ist der Tumor vom Kniegelenk ausgegangen. Sein

weiteres Verhalten unterscheidet ihn aber von den Fällen der Literatur stark. Er metastasierte nicht in andere Gelenke, sondern in den Beckenlymphknoten, dann in Leber und Milz, weiter in Lunge und einen dazugehörigen Lymphknoten sowie unter die Pleura. Besonders bemerkenswert ist, daß der Tumor im Gelenksbereich im Unterschied zu anderen Fällen (Cotchin, 1954; Liebermann, 1956; Llambés und Mendez, 1954) keine Knochenveränderungen verursachte.

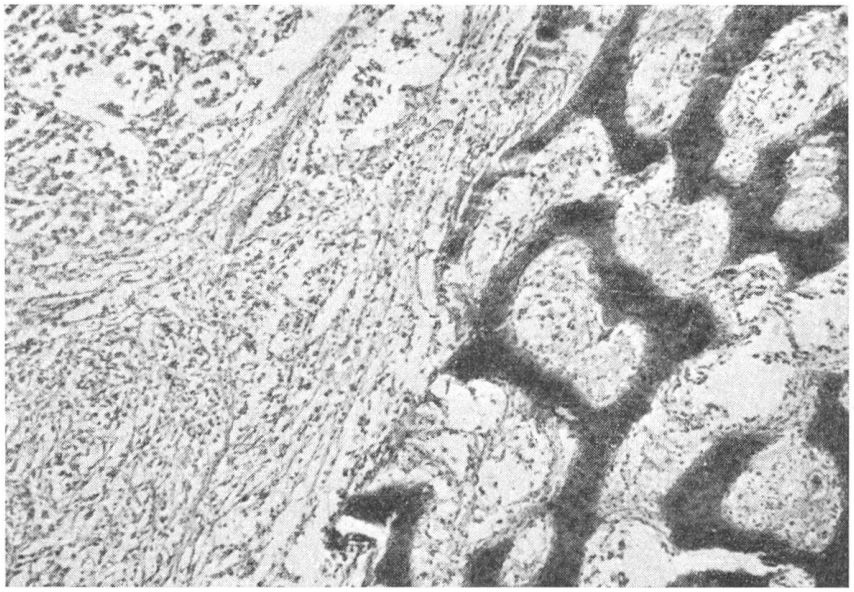

Abb. 4 Infiltration des Tumors in den Knochen der Rippe. Gut ausgebildete Spalten, bei denen es sich jedoch z.T. um Gefäßanschnitte handelt. H & E, Orig.-Vergr. 63x.

Das histologische Bild mit starkem Zellpolymorphismus, vielen Riesenzellen, ausgedehnten nekrotischen Bezirken und der oft für ein Synoviom nicht sehr typischen Struktur deutet auf rasches Wachstum des Primärtumors. Auch die Metastasen müssen sehr schnell gewachsen sein, denn daraus lassen sich die rasch aufgetretenen Allgemeinstörungen erklären. Nach den Kriterien von Ghadially und Roy (1966) dürfen wir diesen Tumor als Synoviom bezeichnen. Die Verbindung zur obersten Schicht der Synovialmembran ist histologisch nachgewiesen, und stellenweise ist Spalten- und Zystenbildung vorhanden. Die PAS-Färbung zeigt zudem, daß hier mukoide Substanzen gebildet worden sind. Offenbar hat dieser Tumor sogar die Fähigkeit, Synovia zu bilden, behalten.

Zusammenfassung

Bei einem männlichen 6½jährigen Berner Sennenhund wurde ein Synoviom diagnostiziert. Ausgehend vom linken Kniegelenk metastasierte es in den regionalen Beckenlymphknoten, die Milz, die Leber, die Lunge und den zugehörigen Lungenlymphknoten sowie subpleural in zwei Rippen. Histologisch konnte eine topographische Verbindung zur

Synovialmembran nachgewiesen werden. Das Zellbild war sehr heterogen. Teilweise hatte es fibrosarkomatösen, teilweise karzinomatösen Charakter. Riesenzellen traten in wechselnder Zahl besonders im Primärtumor und in der Lunge auf. Die typische Spalten- und Zystenbildung war nur an einzelnen Stellen deutlich ausgeprägt.

Résumé

Chez un chien mâle de 6 ans et demi, un synoviome a été trouvé dans la région du genou gauche. Les métastases étaient situées dans le ganglion lymphatique pelvique régional, la rate, le foie, le lobe diaphragmatique droit du poumon ainsi que dans son ganglion régional, et finalement sous la plèvre de deux côtes, infiltrant l'os. Histologiquement, la relation topographique avec la membrane synoviale a pu être établie. La tumeur avait un caractère partiellement fibro-sarcomateux, partiellement carcinomateux. Un nombre variable de cellules géantes se trouvait surtout dans la tumeur primaire et dans la métastase pulmonaire. La formation typique de fentes et de kystes n'était évidente que localement.

Riassunto

Un sinovioma è stato osservato nella regione dell'articolazione femoro-tibiale sinistra di un cane di 6 anni e mezzo. C'erano delle metastasi nel linfonodo regionale pelvico, la milza, il fegato, nel polmone destro ed il suo linfonodo regionale, ed in due costole con localizzazione sotto-pleurale. Istologicamente, il connesso topografico con la membrana sinoviale era evidente. Il tumore era parzialmente fibro-sarcomatoso, parzialmente carcinomatoso. C'era un numero variabile di cellule giganti specialmente nella sede primaria e nella metastasi polmonare. La formazione tipica di fessure e di cisti era marcata solo in pochi luoghi.

Summary

A synovioma was found in the area of the left femoro-tibial joint in a 6½ year old male dog. There were metastases in the regional pelvic lymph node, spleen, liver, right diaphragmatic lobe of the lung and its regional lymph node, and beneath the pleura in two ribs. The tumor showed partially fibrosarcomatous, and partially more carcinomatous features. Giant cells in variable numbers were found especially in the primary tumour and in the pulmonary metastasis. Typical formation of clefts and cysts was seen only locally.

Literatur

Cotchin E. (1954): Further Observations of Neoplasms in Dogs with particular Reference to Site of Origin and Malignancy. Brit. vet. Journ. *110*, 274–286. – Danks A.G. and Olafson P. (1939): Synovioma in a Mule. Cornell Vet. *29*, 68–70. – Wilson M.R., Gruchy C.L. und Gallum G.Mc, Dungworth D.L. (1964): Malignant Synovioma in a Cow. J. Path. Bact. *88*, 83–87. – Enzinger F.M., Lattes R. and Torloni H. (1969): Histological typing of soft tissue tumours. Internat. histological classification of tumours No. 3. WHO, Geneva. – Ghadially F.N. and Roy S. (1966): Experimentally produced synovial Sarcomas. Cancer, N.Y. *19*, 1901–1908. – Liebermann L.L. (1956): Synovioma of a Dog. J. Amer. vet. med. Ass. *128*, 263–264. – Llambés J.J. and Mendez J.G. (1954): Sinovioma del Raton. Archivos cub. cancer. *13*, 59–63. – Nielsen S.W. (1952): Giant Cell Tumor in a Cat. Cornell vet. *42*, 304–311. – Niggli H.B. (1969): Manuskript: Synovium beim Hund mit Metastasen. – Paté D.I. and Patt G.R. (1969): Comparative Vertebrate Histology. Harper and Row, New York. – Willis R.A. (1962): The Borderland of Embryology and Pathology. 2nd edition, Butterworths London.