Zeitschrift: Schweizer Archiv für Tierheilkunde SAT : die Fachzeitschrift für Tierärztinnen und Tierärzte = Archives Suisses de Médecine Vétérinaire ASMV : la revue professionnelle des vétérinaires

Herausgeber: Gesellschaft Schweizer Tierärztinnen und Tierärzte

Band: 111 (1969)

Heft: 5

Artikel: Ellbogengelenks-Dysplasie beim Hund

Autor: Scartazzini, R.

DOI: https://doi.org/10.5169/seals-590554

Nutzungsbedingungen

Die ETH-Bibliothek ist die Anbieterin der digitalisierten Zeitschriften auf E-Periodica. Sie besitzt keine Urheberrechte an den Zeitschriften und ist nicht verantwortlich für deren Inhalte. Die Rechte liegen in der Regel bei den Herausgebern beziehungsweise den externen Rechteinhabern. Das Veröffentlichen von Bildern in Print- und Online-Publikationen sowie auf Social Media-Kanälen oder Webseiten ist nur mit vorheriger Genehmigung der Rechteinhaber erlaubt. Mehr erfahren

Conditions d'utilisation

L'ETH Library est le fournisseur des revues numérisées. Elle ne détient aucun droit d'auteur sur les revues et n'est pas responsable de leur contenu. En règle générale, les droits sont détenus par les éditeurs ou les détenteurs de droits externes. La reproduction d'images dans des publications imprimées ou en ligne ainsi que sur des canaux de médias sociaux ou des sites web n'est autorisée qu'avec l'accord préalable des détenteurs des droits. En savoir plus

Terms of use

The ETH Library is the provider of the digitised journals. It does not own any copyrights to the journals and is not responsible for their content. The rights usually lie with the publishers or the external rights holders. Publishing images in print and online publications, as well as on social media channels or websites, is only permitted with the prior consent of the rights holders. Find out more

Download PDF: 15.07.2025

ETH-Bibliothek Zürich, E-Periodica, https://www.e-periodica.ch

Aus der chirurgischen Tierklinik der Universität Bern
Direktor: Prof. Dr. A. Leuthold

Ellbogengelenks-Dysplasie beim Hund

Von R. Scartazzini

Erstmals beschrieb Stiern im Jahre 1965 das Auftreten eines ektopischen Sesamoidknochens im Ellbogengelenk. Er verglich diese Anomalie mit der bekannten Patella cubiti des Menschen und bezeichnete sie daher auch beim Hund gleich. Der Autor glaubte, es handle sich um ein pathologisches Auftreten eines atypischen Sesamoidknochens entweder im Ellbogengelenk selber oder in dessen umgebenden Weichteilen. (Beim Menschen ist die Patella cubiti eine Knocheninsel in der Sehne des Trizeps.) Drei Jahre später bezeichneten Archibald und Cawley die gleiche Veränderung als isolierten Processus anconaeus. Wie bei der Operation und auf den Röntgenbildern ersichtlich, ist das Knochenstück der Lage und Form nach identisch mit dem Processus anconaeus. Aus diesem Grunde ist der Begriff «ektopischer Sesamoidknochen» nicht mehr am Platze.

1962 reihten Carlson und Severin diese Anomalie unter dem Begriff Ellbogengelenksdysplasie ein. Sie zeigten anhand von Röntgenaufnahmen, daß nicht nur der Processus anconaeus isoliert sein kann, sondern daß auch am distalen Teil des Humerus und am proximalen Teil der Ulna und des Radius arthrotische Veränderungen auftreten können, wie wir es bei der Hüftgelenksdysplasie kennen.

Ljunggren, Cawley und Archibald (1966) unterteilten den Begriff Ellbogengelenksdysplasie in:

1. Isolierter Processus anconaeus;
2. Isolierter medialer Epicondylus humeri;
3. Patella cubiti.

Die oben erwähnten Autoren haben nämlich beobachtet, daß

1. der Processus anconaeus vom Olekranon losgelöst sein kann oder
2. der mediale Epicondylus vom Humerus, und
3. haben sie in ihrem klinischen Material gesehen, daß auch eine Knocheninsel in der Strecksehne vorkommen kann.

In der Kleintierklinik der Universität Bern haben wir im Verlaufe von drei Jahren 9 Fälle von Ellbogengelenksdysplasie angetroffen, und zwar alle des Types 1, also mit isoliertem Processus anconaeus.

Kasuistik

Fall 1: Sennenhund-Bastard, 7 Monate alt, männlich.

Am 27. Januar 1966 wurde der Hund wegen einer mittelgradigen Lahmheit vorne links vorgestellt. Die Lahmheit bestand bereits seit einigen Wochen. Der Hund hinkte nach längerer Ruhezeit deutlicher. Dem Besitzer war kein Trauma als mögliche Ursache bekannt. Die Untersuchung ergab eine Dolenz durch passive Bewegung in den Zehen. Die Behandlung mit Tanderil zeitigte keinen Erfolg. Zwei Monate später kam das Tier nochmals wegen desselben Leidens in unsere Klinik.

Das linke Vorderbein wurde nach lateral vorgeführt und die Pfote beim Aufsetzen nach außen gedreht. Durch passive Bewegung konnten dieses Mal Schmerzen sowohl in den Zehen wie im Ellbogengelenk ausgelöst werden. Besonders das starke Strecken oder Beugen des letzteren war schmerzhaft. Das Ellbogengelenk war etwas geschwollen und vermehrt warm.

Röntgenaufnahmen: Cubitus links: Der Processus anconaeus ist deutlich durch eine Spalte vom Olekranon getrennt.Die Humeruskonturen distal volar sind unscharf, und Osteophyten als Zeichen einer Arthrose sind feststellbar. Cubitus rechts: Nihil.

Der Hund wurde mit Corticosteroiden behandelt. Wie ich telephonisch erfahren konnte, ging das Tier 2 bis 3 Wochen später immer noch lahm. Der Hund wurde wegen eines Ekzemas erst ein Jahr später wieder bei uns vorgestellt. Bei dieser Gelegenheit konnte ich vom Besitzer erfahren, daß der Hund immer noch lahme.

Die Röntgenaufnahmen zeigten zu diesem Zeitpunkt keine zusätzlichen Veränderungen, außer deutlicheren arthrotischen Veränderungen. Der Processus anconaeus war nach wie vor vom Olekranon getrennt. Der Fall konnte nicht mehr weiter verfolgt werden.

Fall 2: Deutscher Schäferhund, 13 Monate alt, männlich.

Der Hund wurde uns zur Untersuchung gebracht mit der Anamnese, er habe seit dem Alter von 4 bis 5 Monaten bereits vorne einen unregelmäßigen Gang und zeitweise auch Lahmheit gezeigt. Eine größere Anstrengung verursachte eine Verstärkung der Lahmheit. Der Besitzer konnte keine Angaben über ein vorausgegangenes Trauma machen. Im Schritt ging der Hund leichtgradig lahm vorne links. Auffällig waren eine Muskelatrophie der Schulterpartie und eine gewisse Schwellung der Ellbogengelenksgegend. Durch starkes Beugen und Strecken des Ellbogengelenkes waren deutliche Schmerzreaktionen auslösbar. Ähnliche Befunde, aber in geringerem Grade, konnten auch rechts beobachtet werden. Zum Schmerz hinzu trat noch Krepitation bei passiver Bewegung des Ellbogengelenks links.

Röntgenuntersuchung: Beidseitig ist der Processus anconaeus isoliert (Abb. 1). Eine deutliche Arthrose in Form von Osteophyten ist in der volar-dorsalen Aufnahme zu sehen (Abb. 4). Der Hund wurde auf Wunsch ohne Behandlung entlassen, und der Patient konnte nicht weiter beobachtet werden.

Fall 3: Deutscher Schäferhund, 6 Jahre alt, weiblich.

Bereits als Welpe soll die Hündin vorne lahm gegangen sein. Die Lahmheit wechselte stark im Grade und ist nun besonders deutlich geworden. Auch in diesem Fall war kein Trauma als Ursache bekannt.

Die im Schritt leichtgradige, im Trab mittelgradige Lahmheit vorne links, die Krepitation im Ellbogengelenk (bei passiver Bewegung) und die Streck- und Beugedolenz ließen uns an eine Ellbogengelenksdysplasie denken. Die Röntgenbilder bestätigten diese Annahme, indem beidseitig der Processus anconaeus vom Olekranon getrennt war. Deutliche Anzeichen einer Arthrose, besonders im linken Ellbogengelenk, waren ersichtlich, was auf das längere Bestehen der Bewegungsstörung zurückgeführt werden kann. Eine spätere Untersuchung zeigte, daß die Hündin nicht nur links lahm ging, sondern beidseitig, dies im Gegensatz zur ersten Beobachtung, wo die Lahmheit eindeutig auf die linke Seite beschränkt war.

Das in Vollnarkose versetzte Tier wurde nach der unten beschriebenen Methode operiert. Zwei Tage nach der Operation belastete die Hündin bereits die operierte Extremität. Die hochgradige postoperative Lahmheit klang im Laufe der nächsten 20 Tage ab. Bei der Entlassung schonte das Tier nur noch wenig, der Zustand war bedeutend besser als vor der Operation.

Wie ich später noch erfahren konnte, zeigt der Hund immer noch eine geringe Lahmheit, was auf die bestehende Arthrose zurückzuführen ist. Immerhin konnte die Hündin im gleichen Herbst eine Schutzhundeprüfung erfolgreich absolvieren, was,

nach Aussagen des Besitzers, vor der Operation aussichtslos gewesen wäre. Sechs Monate später zeigte die Hündin links eine geringe Gehbehinderung, rechts aber eine mittelgradige Lahmheit. Der Besitzer hat sich entschlossen, die Operation auch rechts ausführen zu lassen.

Fall 4: Deutscher Schäferhund, 1½jährig, männlich.

Der Hund soll am Tage vor der Einlieferung in einem Weizenfeld herumgesprungen sein. Seither geht er vorne rechts mittelgradig lahm.

Untersuchung: Die Schrittlahmheit vorne rechts, die Atrophie der Schultermuskulatur und die Schmerzen beim Strecken und Beugen in den Ellbogengelenken (besonders deutlich rechts), die Schwellung und vermehrte Wärme rechts, die Krepitation beidseitig ließen uns an eine Ellbogengelenksdysplasie beidseitig und eine akute Arthritis rechts denken.

Die Muskelatrophie kann kaum in so kurzer Zeit entstanden sein, somit muß angenommen werden, daß bereits früher eine Veränderung im Ellbogengelenk bestand.

Röntgenuntersuchung: Beidseitig ist der Processus anconaeus durch eine Spalte vom Olekranon getrennt. Andere Veränderungen sind nicht sichtbar (Abb. 3).

Die Behandlung mit Delta-Butazolidin führte zu einer Besserung rechts. Vier Tage nach der ersten Behandlung wurde die Operation vorgenommen. Ein Schienenverband wurde post operationem angelegt und nach drei Tagen entfernt. Zu diesem Zeitpunkt war nur noch eine geringgradige Lahmheit vorhanden, und 2 Wochen nach dem chirurgischen Eingriff zeigte das Tier keine Bewegungsstörungen mehr.

Fall 5: Berner Sennenhund, 3 Jahre alt, weiblich.

Dem Besitzer war aufgefallen, daß die Hündin seit etwa 4 Wochen vorne rechts lahm ging. Angaben über irgendwelches Trauma konnten nicht beigebracht werden. Eine mittelgradige Schrittlahmheit vorne links war zum Zeitpunkt der Untersuchung bemerkbar. Durch passive Bewegung konnte eine fragliche Schmerzreaktion im Cubitus ausgelöst und Krepitation festgestellt werden.

Die Röntgenaufnahmen zeigten wiederum die Symptome einer Ellbogengelenksdysplasie.

Die Hündin wurde nach der unten beschriebenen Methode operiert. Bereits am Tage nach der Operation wurde die operierte Extremität belastet. Drei Wochen später bestand keine Bewegungsstörung mehr. Heute zeigt sie eine leichtere Gangunregelmäßigkeit nach längerer Marschdauer.

Fall 6: Deutscher Schäferhund, 2jährig, männlich.

Der Hund wurde wegen eines Hygroms der subkutanen Bursa cubiti operiert; da das Bursahygrom rezidivierte, mußte das Tier nochmals operiert werden. Bei dieser Gelegenheit wurden Röntgenaufnahmen des Ellbogengelenkes angefertigt, da die Besitzerin zeitweise ein leichtes Schonen an dieser Extremität beobachtet hatte. Anhand der Röntgenbilder konnten wir eine Ellbogengelenksdysplasie diagnostizieren (Abb. 2).

Bursahygrome und sogar Verkalkungen der Bursa wurden bereits von Cawley und Archibald in Verbindung mit einer Ellbogengelenksdysplasie beschrieben.

Es wurden der isolierte Processus anconaeus nach der Methode von Archibald exzidiert und das Bursahygrom gleichzeitig herausgeschält. Ein Verband während der folgenden 10 Tage verhinderte eine Sekretanfüllung. Bei der Entfernung desselben ging der Hund nicht mehr lahm. Zwei Wochen später konnte ich von der Besitzerin vernehmen, daß der Hund nur höchst selten eine unbedeutende Ganganomalie zeige.

Fall 7: Deutscher Schäferhund, 8 Monate alt, männlich.

Der Hund ging vorne seit dem Alter von etwa 4 Monaten unregelmäßig. In der letzten Zeit zeigte sich eine vermehrte Lahmheit links. Das Tier wurde verschiedentlich

ohne großen Erfolg behandelt. Nach der Verabfolgung von Cortisonpräparaten parenteral trat eine vorübergehende Besserung ein.

Starke Schrittlahmheit konnte bei der Untersuchung festgestellt werden. Im linken Ellbogengelenk waren Krepitation sowie Schmerzreaktion bei starker Streckung und Beugung erkennbar.

Die Röntgenbilder zeigten links die typischen Veränderungen der Ellbogengelenksdysplasie, während rechts das Ellbogengelenk normal war.

Da das Tier auch eine Hüftgelenksdysplasie aufwies, wurde die Euthanasie vorgenommen.

Fall 8: Bernhardiner Hund, 10 Monate alt, weiblich.

Wegen einer Lahmheit hinten links wurde die Hündin uns vorgestellt. Anamnestisch konnten wir erfahren, daß sie seit 6 Monaten zeitweise auch vorne wechselseitig lahm gehe.

Durch passive Bewegung der Gliedmaßen konnten im Hüftgelenk links deutliche, rechts und beidseitig in den Ellbogengelenken schwache Schmerzreaktionen ausgelöst werden. Die Röntgenuntersuchung bestätigte unseren Verdacht einer beidseitigen Ellbogengelenks- und Hüftgelenksdysplasie. Aus diesen Gründen wurde die Hündin aus der Zucht herausgenommen und daher auch nicht behandelt.

Fall 9: Deutscher Schäferhund, 7 Monate alt, männlich.

Der Hund soll nach Aussagen des Besitzers und des vorher behandelnden Tierarztes bereits seit 2 Monaten lahm gehen. Ein Trauma als Ursache ist dem Besitzer nicht bekannt. Die tierärztliche Behandlung mit Corticosteroiden während dreier Wochen führte zu keiner Besserung. Aus diesem Grunde wurde das Tier zur weiteren Untersuchung in unsere Klinik eingewiesen. Augenfällig war die mittelgradige Schrittlahmheit vorne links. Die deutliche Druckdolenz des linken, aber auch, in geringerem Grade, des rechten Humerus und die aus den Laboruntersuchungen hervorgegangene Eosinophilie ließen uns die Diagnose Panostitis eosinophilica stellen. Neben den oben erwähnten Symptomen konnten wir Krepitation und Schmerzhaftigkeit im linken Ellbogengelenk feststellen. Anhand der Röntgenbilder konnte noch zusätzlich die Diagnose Ellbogengelenksdysplasie links gestellt werden.

Die Behandlung bestand aus einer einmaligen Injektion von Tomanol und Tonophosphan. Dazu wurde dem Patient täglich per os Tomanol verabfolgt.

20 Tage später war eine leichte Besserung der Lahmheit eingetreten und die Druckdolenz der Humeri nicht mehr vorhanden. Hingegen war das Strecken und Beugen des linken Ellbogengelenks immer noch schmerzhaft. Die Operation wurde nach weiter unten beschriebener Methode vorgenommen. 6 Tage später ging das Tier bereits bedeutend weniger lahm als vorher, und 4 Wochen später war keine Bewegungsstörung mehr zu bemerken.

Die Kardinalsymptome der Ellbogengelenksdysplasie sind:

- Unregelmäßiger Gang bis mehr oder weniger ausgeprägte Lahmheit,
- Schmerzreaktionen bei starker Streckung und Beugung des Cubitus
- und meistens sehr deutliche Krepitation oder «Schneeballknirschen».

Eine Röntgenaufnahme mit medio-lateraler Strahlenrichtung, Gelenk in stark gebeugter Stellung, ist für die endgültige Diagnose erforderlich. Diese Aufnahme zeigt eine deutliche Spaltlinie zwischen dem Processus anconaeus und dem Olekranon (Abb. 1, 2, 3).

Der isolierte Processus anconaeus, als dreieckiges Knochenstück dargestellt, kann zwei Formen haben:

1. Entweder ist er direkt kranial vom Olekranon abgesetzt (Abb. 1 und 2), oder

Abb. 1 Ellbogengelenk mit isoliertem Processus anconaeus, zwischen Olekranon und Processus anconaeus deutlicher Spalt.

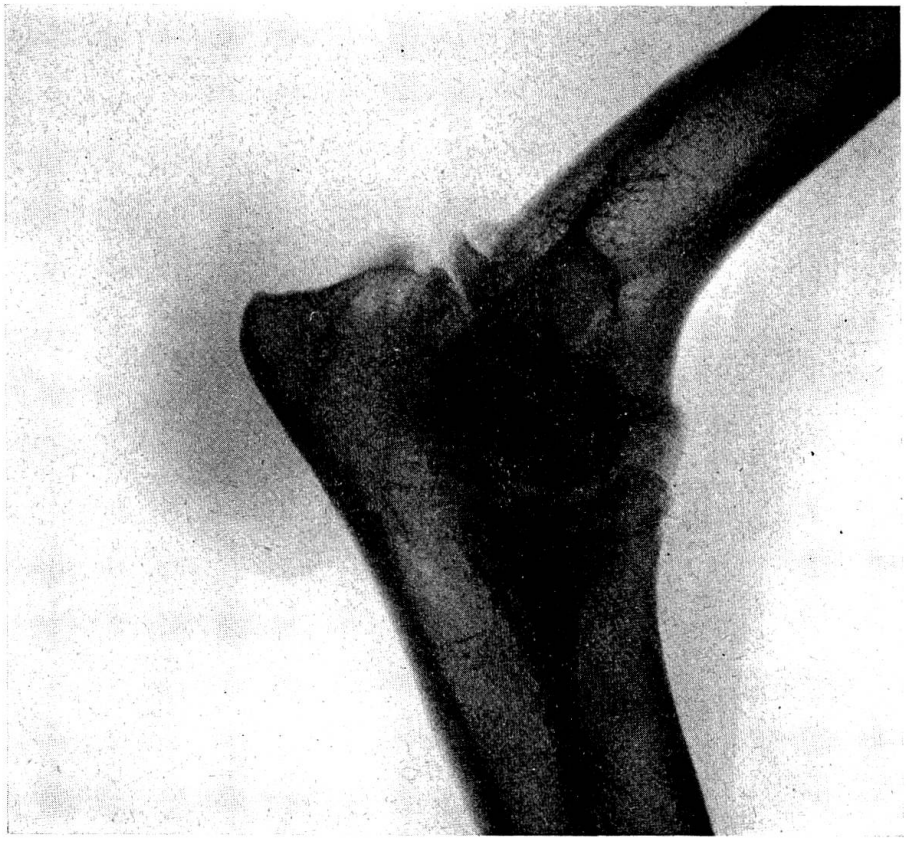

Abb. 2 Ellbogengelenk mit isoliertem Processus anconaeus und Hygrom der Bursa subcutanea des Cubitus.

Abb. 3 Ellbogengelenk mit isoliertem Processus anconaeus.

Abb. 4 Ellbogengelenk im kaudo-dorsalen Strahlengang mit Arthrose. Dieses Ellbogengelenk zeigte auf der medio-lateralen Aufnahme eine Ellbogengelenksdysplasie (siehe Abb. 1).

2. vom Knochenfragment aus zieht sich ein knöchernes Anhängsel nach kaudal (Abb. 3).

Da die Veränderungen einseitig wie auch beidseitig auftreten können, müssen beide Ellbogengelenke geröntget werden. Es ist vorteilhaft, den Hund zu sedieren, damit das Ellbogengelenk genügend gebeugt werden kann.

Um eine eventuelle zusätzliche Arthrose festzustellen, muß auch eine kranio-kaudale Aufnahme geschossen werden, wobei die gewöhnlichen Arthroseveränderungen bis zu mus-articulationis beobachtet werden können (Abb. 4).

Aus der Anamnese kann man in den meisten Fällen erfahren, daß der Hund bereits im Alter von 4 bis 6 Monaten eine Bewegungsstörung vorne gezeigt hat. Selten können von seiten des Besitzers Angaben über ein vorausgegangenes Trauma gemacht werden.

Therapie

Die medikamentelle Behandlung kann zu einer vorübergehenden leichten Besserung, nicht aber zur vollständigen Heilung führen. Wie die früheren Autoren zeigen auch wir anhand der operierten Fälle, daß durch die Operation eine bedeutende Besserung und in frischen Fällen sogar Heilung erzielt werden kann. Allerdings verspricht die Operation keine guten Resultate, wenn die Arthrose bereits sehr fortgeschritten ist. In einem solchen Fall ist eine ungünstige Prognose zu stellen.

In unserer Klinik wurden alle Patienten nach der Methode von Archibald operiert:

Ein etwa 10 cm langer Hautschnitt wird kaudal vom lateralen Epicondylus humeri angelegt. Nach Durchtrennen der Subcutis und der darunterliegenden Fascia gelangt man auf den Musculus anconaeus, welcher samt der Gelenkkapsel quer zu seiner Faserung durchschnitten wird. Somit ist das Gelenk geöffnet und der isolierte Processus anconaeus freigelegt. Dieser kann mit Hilfe eines Periostraspatoriums gehoben werden. Mit der Schere wird die kaudo-dorsale Verbindung zwischen Gelenkkapsel und Knochenstück durchtrennt. Nun kann das Knochenstück entfernt werden. Blut und Blutkoagula werden aus der Gelenkhöhle herausgespült, und zwar am besten mit einer Solutio von kristallinem Penicillin.

Mit Einzelknopfnähten (Chromcatgut oo) werden Gelenkkapsel und Musculus anconaeus genäht. Einige Nähte in der Fascia helfen die Wundhöhle verkleinern. Die Haut wird nach der üblichen Methode geschlossen.

Wir konnten beobachten, daß post operationem eine mehr oder weniger starke Sekretansammlung subkutan auftreten kann, weshalb es vorteilhaft ist, einen Schienenverband für die Dauer von 5 bis 7 Tagen anzubringen.

Diskussion

Die Ätiologie dieser Krankheit ist noch sehr unklar. Die meisten Autoren sprechen von einer Vererbung dieser Anomalie. Stiern schreibt, daß die von

Fall Nr.	Rasse	Alter	Geschlecht	Befallene Extremität	Arthrose	Behandlung	Resultat
1	Sennenhundbastard	7 Monate	männlich	links	++	Medikamente	Keine deutliche Besserung
2	Deutscher Schäferhund	13 Monate	männlich	links + rechts	++	keine	Keine Angaben
3	Deutscher Schäferhund	6 Jahre	weiblich	links + rechts	+++	Operation	++
4	Deutscher Schäferhund	1 ½ Jahre	männlich	links + rechts	+	Operation li.	+++
5	Berner Sennenhund	3 Jahre	weiblich	links	+	Operation	+++
6	Deutscher Schäferhund	2 Jahre	männlich	links	—	Operation	+++
7	Deutscher Schäferhund	8 Monate	männlich	links	—	Euthanasie	—
8	Bernhardinerhund	10 Monate	weiblich	links + rechts	—	—	—
9	Deutscher Schäferhund	6 Monate	männlich	rechts	—	Operation	+++

ihm beobachteten 3 Fälle verwandt waren. Auch Cawley und Archibald fanden, daß unter den von ihnen untersuchten Hunden deren neun miteinander verwandt waren. Carlson und Severin sagen, daß die von ihnen gesehenen Fälle von befallenen Eltern abstammten. Vaughan hat 1962 bei 6 Tieren einen isolierten Processus anconaeus diagnostiziert; aber diese Tiere waren nicht verwandt miteinander. Deshalb unterstützt dieser Autor die Hypothese der Vererbung nicht. Hingegen ist Löffler gleicher Meinung wie Stiern und die anderen. Für mich ist die Frage nach der Ätiologie noch offen.

Ein Trauma als Ursache kann aus verschiedenen Gründen ausgeschlossen werden:

1. Absichtlich wurde jedem Besitzer die Frage gestellt, ob ein Trauma dem Auftreten der Lahmheit vorausgegangen sei. Außer einem verneinten alle diese Frage eindeutig (Fall 4). Der eine Besitzer vermutete, daß der Hund, in einem Weizenfeld herumspringend, irgendeinen Mißtritt gemacht habe und daher lahm ging. Sicher war in diesem Falle das Trauma die Ursache der akuten Arthritis, die zur starken Lahmheit führte. Der Processus anconaeus war bereits vorher vom Olekranon losgelöst. Die Ellbogengelenksdysplasie bestand sicher vorher, da an dieser Gliedmaße bereits eine Muskelatrophie, die kaum innerhalb eines Tages auftreten kann, vorhanden war. Im übrigen zeigten die Röntgenbilder des rechten Ellbogengelenks die gleichen Veränderungen wie das linke.

2. Das vom Olekranon getrennte Knochenstück ist der Form, der Lage und der Größe nach bei allen bereits beschriebenen und von uns beobachteten Fällen außerordentlich ähnlich. Würde es sich um ein Absprengungsfragment handeln, wäre kaum eine solch frappante Ähnlichkeit zu erwarten.

3. An jeder Frakturstelle kommt es durch entzündliche Prozesse zur Reparatio. Ist die Vereinigung zweier Knochenfragmente aus irgendeinem Grunde nicht möglich, so bleiben dort entzündliche Reaktionen bestehen. Wie Löffler durch histologische Untersuchungen von isolierten Processus anconaeus zeigen konnte, treten aber an dieser Stelle keine entzündlichen Reaktionen auf.

4. Röntgenologisch kann an einer Knochenfrakturstelle eine Reaktion in Form von knöcherner Kallusbildung festgestellt werden. Eine solche ist im Röntgenbild bis zur vollständigen Verschmelzung beider Knochenfragmente sichtbar. Tritt eine Pseudoarthrose ein, dann bleiben diese Reaktionen erhalten.

Bei keinem der von uns geröntgeten Fälle konnte eine Reaktion festgestellt werden. Ein Patient konnte sogar in der Zeitspanne eines Jahres zweimal geröntget werden. Beide Aufnahmen zeigten keine Anzeichen einer Reaktion. Als Ursache für das Ausbleiben einer Kallusbildung wäre keine oder nur eine ungenügende Blutversorgung der Frakturstelle möglich. Da der Processus anconaeus dorso-kaudal mit der Gelenkkapsel in Verbindung steht, ist die Blutzufuhr aber gewährleistet.

5. Eine Absprengfraktur des Processus anconaeus könnte, wegen dessen anatomischer Lage, nur bei einer Luxation des Gelenkes zustande kommen. Bis heute konnte aber nie eine Luxation im Zusammenhang mit einem isolierten Processus anconaeus beobachtet werden. Man könnte an eine spontane Reposition der Luxation denken. Sollte aber dies eingetreten sein, müßte man mit einer plötzlichen hochgradigen und längere Zeit andauernden Lahmheit rechnen. Durch die Luxation würden nicht bloß der Processus anconaeus abgesprengt, sondern alle das Gelenk umgebenden Weichteile (Bänder, Kapsel und Sehnen) stark beschädigt.

Wie Smith beschrieb, kann neben der proximalen Epiphysenfuge zwischen Olekranon und Ulna bei gewissen Hunden eine solche auch zwischen Olekranon und Processus anconaeus auftreten. Man könnte annehmen, daß endo- oder exogener Einwirkungen wegen diese Epiphysenfuge sich nicht verschlösse und daher der losgelöste Processus anconaeus zurückbliebe.

Sehr selten kann bei einer Lahmheit vorne Schmerz im Ellbogengelenk lokalisiert werden, d.h. daß in diesem Gelenk nur selten eine Läsion vorkommt, im Vergleich zu anderen Gelenken. Dies ist mit dem anatomischen Bau und den Bewegungsebenen dieses Gelenkes erklärbar. Gerade der in der Fossa olecrani gelegene Processus anconaeus dient als Fixation und Führung dieses Gelenkes. Ist nun dieser vom Olekranon gelöst, fehlt ein Teil der Stabilität und der Führung dieses Gelenkes. Aus diesem Grunde ist es verständlich, daß es bei einer Ellbogengelenksdysplasie viel leichter zu einer Läsion im Cubitus kommen kann, die dann zur akuten Arthritis führt. Somit haben wir bei der Ellbogengelenksdysplasie einen Locus minoris resistentiae.

Der isolierte Processus anconaeus sichert nun nicht mehr die Stabilität des Ellbogengelenkes, sondern wirkt im Gegenteil als störender Faktor, da jener bei jeder Bewegung hin und her geschoben wird, unabhängig von der Bewegung der restlichen Ulna. Dadurch kommt es zu Usuren und mit der Zeit zur Arthrose und somit irriversiblen Lahmheit.

Der isolierte Processus anconaeus kann seine ursprüngliche Aufgabe nicht mehr erfüllen und stört den Bewegungsablauf, so daß die Exzision desselben angezeigt ist. Dadurch wird weitgehend eine Arthrosenbildung verhindert. Damit ist auch erklärt, die Literatur bestätigt das, warum alle unsere Patienten post operationem ohne medikamentelle Behandlung eine Besserung, ja sogar eine Heilung zeigten.

Zusammenfassung

Neun Fälle von Ellbogengelenksdysplasie, die in unserer Klinik diagnostiziert wurden, werden beschrieben, wobei besonders die Therapie und deren Erfolge berücksichtigt werden. Bei allen operierten Tieren konnten wir eine Besserung bis eine Heilung feststellen. Einige allgemeine Bemerkungen sollen diese Krankheit besser bekannt machen und die Diagnose derselben erleichtern. Als Therapie wird die Operation der konservativen vorgezogen, um einer Arthrose vorzubeugen. Die Ätiologie ist noch sehr unklar. In dieser Abhandlung wird anhand verschiedener Punkte versucht, das Trauma

als Ursache auszuschließen. Eine Vererbung dieser Anomalie konnte bis dahin nicht bewiesen werden.

Résumé

Description de neuf cas de dysplasie du coude diagnostiqués dans notre clinique, en tenant compte en particulier du traitement et de son résultat. Nous avons pu observer une amélioration et même une guérison chez tous les chiens opérés. Quelques remarques d'ordre général sont destinées à mieux faire connaître cette maladie et à en faciliter le diagnostic. Sur le plan thérapeutique, la préférence est donnée à la méthode chirurgicale plutôt qu'à la méthode conservatrice de manière à prévenir une arthrose. L'étiologie est encore très obscure. En se fondant sur différents critères au cours de cet exposé, on cherche à exclure un traumatisme en tant que facteur étiologique. Il n'a pas été possible par ailleurs de prouver une origine héréditaire de cette anomalie.

Riassunto

Sono descritti 9 casi di displasia dell'articolazione del gomito del cane, diagnosticati nella clinica chirurgica della Facoltà di Berna, con particolari cenni sulla terapia ed il successo. In ogni caso operato si ebbe un miglioramento de una guarigione. Alcuni cenni fondamentali dovrebbero rendere questa malattia più conosciuta e facilitarne la diagnosi. L'operazione è da preferire al metodo conservativo per evitare l'artrosi. L'eziologia non è sicura. Si cerca di escludere il trauma. L'ereditarietà non sembra esser finora provata.

Summary

Nine cases of elbow-joint dysplasia which were diagnosed in our clinic are described, with particular attention to the therapy and how far it was successful. All the animals which were operated upon showed an improvement, and some were cured. A few general remarks are intended to make this disease better known and its diagnosis easier. As therapy, operation is preferred to conservative treatment, in order to prevent arthrosis. The aetiology is still very uncertain. In this paper different points are mentioned in the attempt to rule out trauma as a cause. Up to now it has not been possible to prove that this anomaly may be inherited.

Literatur

Archibald J.: Canine Surgery. American Vet. Publications, Inc. 1965. – Carlson W. D.: Elbow Dysplasia. In: Vet. Radiology. Verlag Lea und Febiger, Philadelphia 1961. – Carlson W.D. und Severin G.: Elbow dysplasia in the dog. J. Amer. Vet. Med. Ass. *138*, 295–297 (1961). – Cawley A. J. und Archibald J.: Ununited anconal processes of the dog. J. Amer. Vet. Med. Ass. *134*, 454–458 (1959). – Ljunggren G., Cawley A. J. und Archibald J.: The Elbow Dysplasias in the dog. J. Amer. Vet. Med. Ass. *148*, 887–891 (1966). – Loeffler K.: Der isolierte Processus beim Deutschen Schäferhund. Dtsch. tierärztl. Wschr. *12*, 317 bis 321 (1963). – Prieur W.D.: Eingriffe am Gelenk in der Praxis. Dtsch. tierärztl. Wschr. *69*, 102–105 (1962). – Smith R.N.: Vortrag: The Developing Skeleton (1968).– Stiern R.A.: Ectopic sesamoid bones at the elbow (Patella cubiti) of the dog. J. Amer. Vet. Med. Ass. *128*, 498–501 (1956).– Vaughan L.C.: Congenital detachment of the processus anconeus in the dog. Vet. Rec. *74*, 309–311 (1962).