

Zeitschrift: Schweizer Archiv für Tierheilkunde SAT : die Fachzeitschrift für Tierärztinnen und Tierärzte = Archives Suisses de Médecine Vétérinaire ASMV : la revue professionnelle des vétérinaires

Herausgeber: Gesellschaft Schweizer Tierärztinnen und Tierärzte

Band: 105 (1963)

Heft: 2

Artikel: Zur Entstehung und zur Klinik der sogenannten gedeckten, distalen Griffelbeinfrakturen

Autor: Dietz, O. / Nagel, E. / Koch, T.

DOI: <https://doi.org/10.5169/seals-590221>

Nutzungsbedingungen

Die ETH-Bibliothek ist die Anbieterin der digitalisierten Zeitschriften auf E-Periodica. Sie besitzt keine Urheberrechte an den Zeitschriften und ist nicht verantwortlich für deren Inhalte. Die Rechte liegen in der Regel bei den Herausgebern beziehungsweise den externen Rechteinhabern. Das Veröffentlichen von Bildern in Print- und Online-Publikationen sowie auf Social Media-Kanälen oder Webseiten ist nur mit vorheriger Genehmigung der Rechteinhaber erlaubt. [Mehr erfahren](#)

Conditions d'utilisation

L'ETH Library est le fournisseur des revues numérisées. Elle ne détient aucun droit d'auteur sur les revues et n'est pas responsable de leur contenu. En règle générale, les droits sont détenus par les éditeurs ou les détenteurs de droits externes. La reproduction d'images dans des publications imprimées ou en ligne ainsi que sur des canaux de médias sociaux ou des sites web n'est autorisée qu'avec l'accord préalable des détenteurs des droits. [En savoir plus](#)

Terms of use

The ETH Library is the provider of the digitised journals. It does not own any copyrights to the journals and is not responsible for their content. The rights usually lie with the publishers or the external rights holders. Publishing images in print and online publications, as well as on social media channels or websites, is only permitted with the prior consent of the rights holders. [Find out more](#)

Download PDF: 11.07.2025

ETH-Bibliothek Zürich, E-Periodica, <https://www.e-periodica.ch>

Aus der Chirurgischen Tierklinik (Direktor: Prof. Dr. O. Dietz)
 mit Zentraler Röntgenabteilung (Leiter: Dr. E. Nagel)
 und aus dem Institut für Veterinär-Anatomie der Humboldt-Universität zu Berlin
 (Direktor: Prof. Dr. T. Koch)

Zur Entstehung und zur Klinik der sogenannten gedeckten, distalen Griffelbeinfrakturen

Von O. Dietz, E. Nagel, T. Koch, R. Berg und O. Štěrba¹

Im deutschen Schrifttum berichteten Numans und Wintzer im Jahre 1961 erstmalig über die klinischen Symptome, den Röntgenbefund und die Behandlung der gedeckten Frakturen im distalen Abschnitt der Griffelbeine beim Sportpferd, insbesondere beim Traber. Als neuartige Therapie dieser wohl selten durch direktes Trauma entstandenen, sondern als Übermüdungsschaden betrachteten Frakturen empfahlen Numans und Wintzer in Anlehnung an die Erfahrungen von Pallister (1953), Farquharson (1957) und Jenny (1959) die Entfernung des losgelösten distalen Fragmentes u. U. mit zusätzlicher Amputation eines Teiles des verbleibenden Griffelbeinstückes. Mit dieser Therapie hatten Numans und Wintzer an 14 mit derartigen Griffelbeinfrakturen behafteten Patienten in bezug auf Heilverlauf und Nutzungsfähigkeit bei einer Nachbeobachtungszeit von maximal 18 Monaten günstige Resultate erzielt. Durch die Fragmentextirpation sollte in diesen Fällen in relativ kurzem Zeitabschnitt der Griffelbeindefekt beseitigt bzw. die bei konservativer Behandlung in allen Stadien der Frakturheilung auftretende Reizung des M. interosseus medius und des Periostes des Mittelfußknochens, die infolge übermäßiger Knochenneubildung bzw. funktioneller Fragmentbeanspruchung entsteht, unterbrochen werden. Numans und Wintzer haben besonders auf die bei dieser Frakturform vorhandene Tendinitis des frakturbenachbarten Fesselträgerabschnittes hingewiesen und hervorgehoben, daß die sportliche Nutzungsfähigkeit derartig erkrankter Pferde bei abweichender Therapie in Frage gestellt ist.

Der folgende Beitrag dient durch die aufgezeichneten anatomischen und röntgenologischen Untersuchungen und die am Patienten gesammelten Erfahrungen der weiteren Differenzierung der Diagnostik, der Klinik und der Pathogenese sogenannter gedeckter, distaler Griffelbeinfrakturen.

Anatomische Betrachtungen:

A. 1. Entwicklungsgeschichtliche Einleitung

Die Griffelbeine sind bis zum Ende des zweiten Fetalmonates rein knorpelig, im dritten beginnen alle drei Metakarpalknochen zu ossifizieren (Kolda). Die Verknöcherung der Griffelbeine geht von zwei Punkten aus, einem in der Diaphyse und einem

¹ Prosektor an der Vet.-med. Fakultät Brünn, z. Z. als Gast am Institut für Vet. Anatomie

in der distalen Epiphyse gelegenen. Ein proximaler Epiphysenkern kommt beim Pferd selten zur Ausbildung; wenn er vorhanden ist, beginnt er schon gegen die Geburt hin mit dem diaphysären zu verschmelzen (Krölling). Die Ossifikation beginnt im Bereich der Diaphyse der Griffelbeine, während das distale Ende in dieser Periode noch rein knorpelig erscheint. Der Epiphysenkern der distalen Epiphyse bildet sich erst drei Monate post partum aus, um am Beginn des zweiten Lebensjahres mit der Diaphyse zu verschmelzen. Die Anlage des Phalangenblastems beweist, daß die distale Epiphyse der Griffelbeine mit Phalangenrudimenten nicht identisch ist (Krölling).

2. Makroskopische Anatomie

Die Griffelbeine reichen bis zum distalen Mittelfußdrittel und sind innig mit Mc (Mt)3 volar (plantar) verbunden, und zwar proximal gelenkig, weiter distal durch Bandmassen (Koch), die später verknöchern. Die Basis wird als *Köpfchen* bezeichnet. Die proximale Gelenkfläche des medialen Griffelbeinköpfchens artikuliert mit C2 und C3 (T1+2), die des lateralen mit C4 (T4). Der dreikantige Schaft der Griffelbeine ist leicht eingebogen, wobei die Konvexität zur Gliedmaßenachse gewendet ist. Zu seiner Verbindung mit dem Mc (Mt)3 ist er abgeflacht und verjüngt sich zehenwärts. An seinem distalen Ende ist er zum *Knöpfchen* (Capitulum) verdickt.

Mit zunehmendem Alter tritt eine mehr oder weniger weitgehende knöcherne Verschmelzung ein, und zwar verwächst zunächst der Mittelteil und erst später das proximale Endstück; das distale Ende mit dem Knöpfchen bleibt frei (Zietzschmann).

Die Griffelbeine sind von unterschiedlicher Länge. Rudert stellte fest, daß Mc2 und Mc4 in 15% der Fälle gleich lang sind, in 53% ist das mediale und in 32% das laterale länger. Am Hintermittelfuß sind in 16% der Fälle die Griffelbeine gleich lang, in 44% ist das laterale und in 40% das mediale Griffelbein länger.

3. Architektur

Beide Griffelbeine besitzen eine Substantia compacta und eine Substantia spongiosa. Im Schaft und in der Basis überwiegt die Spongiosa, während das distale Ende fast nur aus Kompakta besteht.

B. Mm. interossei und ihre Innervation

Beim Pferde kommen drei fast rein sehnige Mm. interossei vor, von denen zwei, nämlich die Mm. interossei medialis und lateralis, rudimentär sind, der sehr starke M. interosseus medius aber bandartigen Charakter besitzt. – Der M. interosseus medius entspringt zur Hauptsache am Mc3 und aus dem Lig. carpi volare profundum, an der Hintergliedmaße vornehmlich am Mt3. Er verläuft als einheitliche Bandplatte mit abgerundeten Rändern zwischen den beiden Griffelbeinen, diesen eng anliegend, bis etwa zum distalen Drittel des Mittelfußes. Hier spaltet er sich in zwei Schenkel, von denen jeder an einem Sesambein inseriert und einen schräg hufwärts und dorsal verlaufenden Unterstützungsast an die gemeinsame Strecksehne abgibt.

Die Mm. interossei lat. und med. stellen je einen winzig kleinen, blassen Muskelstrang dar, der an der axialen Seite der Griffelbeinköpfchen entspringt und mit einer zwiindünen, dem Griffelbein anliegenden Sehne bis zu dessen Knöpfchen verläuft. Die Sehnen der Mm. interossei lateralis und medialis laufen über die Griffelbeinköpfchen lateral bzw. medial hinweg.

Achsenwärts von den Griffelbeinen in dem Winkel zwischen Volarfläche des Metakarpus und den einander zugewendeten Griffelbeinflächen liegt eng ans Periost ge-

schmiegt der etwa wollfadendünne N. metacarpicus volaris profundus lateralis bzw. medialis (Koch 1938 und 1939). Er stammt aus dem Ramus volaris profundus des N. ulnaris, der den M. interosseus medius innerviert und die beiden Nn. metacarpici volares profundi lateralis bzw. medialis abgibt. Diese beiden volaren tiefen Mittelfußnerven versorgen das Periost längs ihrer Verlaufsstrecke, darunter auch das der Griffelbeine und treten dicht distal der Griffelbeinknöpfechen auf die laterale bzw. mediale Seite des Metakarpus. Sie verzweigen sich dorsolateral an Metakarpus, Fesselgelenk und Phalangen, erreichen die Krone des Hufes und dringen meist bis in die Wandlerhaut ein. Sie müssen bei Anästhesierungen des Griffelbeinperiosts, der Gelenkkapseln des Kron- und Hufgelenks sowie der Bursa podotrochlearis und bei der Leitungsanästhesie der Volarnerven (diagnostische Injektion) berücksichtigt werden, wenn man unvollständige Anästhesien vermeiden will (Abb. 1). Sie werden von kleinen Arterien, den Aa. metacarpicae volares profundae begleitet. An der Beckenextremität entspringen die Nn. metatarsici plantares profundi mit einem gemeinsamen Stamm aus dem N. plantaris lateralis des N. tibialis. Der N. metatarsicus plantaris profundus lateralis ist im Gegensatz zum entsprechenden Nerven der Vorderextremität sehr schwach und endet schon in halber Höhe des Mt3. Er tritt am Fesselgelenk daher nicht mehr in Erscheinung. Der N. metatarsicus plantaris profundus medialis ist stärker, läuft an der medialen Seite des M. interosseus medius distal und zieht etwa 1 cm zehenwärts vom Knöpfechen des Mt2 an die mediale Seite des Fesselgelenks. Hier liegt er zwischen dem N. plantaris medialis und dem Ramus medialis des N. fibularis profundus, mit dem er sich durch eine Schleife verbindet. Schließlich verzweigt er sich in mehrere Endäste, die in die Kronen- und Wandlerhaut eintreten.

C. Die Griffelbeine bei der Bewegung

Bei maximaler Extension des Fesselgelenkes befindet sich der M. interosseus medius in den proximalen Dritteln zwischen den beiden Griffelbeinen. Im distalen Drittel bedecken die Interosseusschenkel fast beide Griffelbeinknöpfechen. Die distalen freien Enden der Griffelbeine sind dabei von ihnen völlig unberührt. Bei maximaler Flexion hingegen werden beide Griffelbeinenden vom M. interosseus medius bzw. von dessen Endschenkeln an beiden Seiten nach außen gebogen. Diese Exkursion kann mindestens 3–5 mm betragen. Die distalen freien Enden der Griffelbeine befinden sich also in einer steten Bewegung; sie nähern sich einander bei der Streckung und entfernen sich voneinander bei der Beugung. Dabei ist diese Bewegung der Griffelbeinknöpfechen das Resultat eines Biegungsvorganges an jener Stelle des Knochens, an welcher die Synostose beider Metakarpen bzw. Metatarsen Mc(Mt)2 und Mc(Mt)3 bzw. Mc(Mt)4 und Mc(Mt)3 ihr distales Ende gefunden hat. Von hier an liegen die Griffelbeinenden frei und sind – nur durch Bindegewebe mit Mc3(Mt) verbunden – federnd beweglich. Bei distal fortschreitender Ossifizierung der befestigenden Bandmassen und damit Verkürzung des federnden Anteils der Griffelbeine kommt es zur Diskrepanz zwischen vom M. interosseus medius beanspruchter Biegsamkeit und dem die Elastizität der Griffelbeine fortschreitend herabsetzenden Ossifikationsprozeß – das distale Griffelbeinende kann statt gebogen, geknickt oder gebrochen werden.

Klinische und röntgenologische Untersuchungen

Im Jahre 1961 standen uns zunächst innerhalb eines Zeitraumes von 3 Monaten fünf Vollbluttraber mit insgesamt sieben sogenannten distalen Griffelbeinfrakturen zur klinischen und röntgenologischen Untersuchung und zur anschließenden Operation nach der von Pallister, Farquharson,

Jenny, Numans und Wintzer vorgeschlagenen Methode zur Verfügung. Bei einem weiteren Patienten, einem Turnierpferd, wurde von der Fragmentextirpation Abstand genommen und konservativ durch Kaustik und scharfe Einreibung behandelt. 1962 wurden bisher zwei Vollbluttraber ope-

	Vorbericht bzw. Vorbehandlung	klinischer Befund
1961 1. Traberhengst, 7 J., «Mister Florian» 6591/61	seit 1 Jahr vo. li. Tendinitis, einmal geblistert	vo. li. kaum sichtbare Stützbeinlahmheit, oberfl. Beugesehne klein-knotig verdickt, sichtbare und palpierbare Verdickung beider Interosseusschenkel, schmerzhaft bei Palpation
2. Traberhengst, 10 J., «Picador» 6633/61	seit ½ Jahr hi. re. lahm, bereits geblistert	ohne Lahmheit, sichtbare, schmerzhafte Verdickung des lat. Interosseusschenkels hi. re.
3. Traberstute, 5 J., «Katharina» 6754/61	rezidivierende Lahmheit vo. li., die über ein Jahr die Renntüchtigkeit ausschloß, bereits erfolglos gebrannt	ohne Lahmheit, sichtbare, schmerzhafte Verdickung des lat. Interosseusschenkels vo. li.
4. Traberstute, 6 J., «Zukunft» 6786/61	chron. Tendinitis seit längerer Zeit v. bds., soll gebrannt werden	klammer Gang v. bds., beide med. Interosseusschenkel v. bds. hart, knollig verdickt, schmerzhaft bei Palpation
5. Traberstute, 5 J., «Calma» Tierklin. Hoppegarten	nach dem Rennen plötzlich hi. li. mittelgradig lahm	mittelgradige Stützbeinlahmheit II. Phase hi. li., gem. Sehnen-scheide vermehrt gefüllt, lat. Interosseusschenkel klar, beweglich, schmerzhaft
6. WB-Fuchswallach, 6 J., «Faschingsball» Tierklin. Hoppegarten	nach dem Training wiederholt vo. li. lahm, Schwellung oberhalb des Fesselkopfes	lat. Interosseusschenkel verdickt, stark schmerzhaft, Lahmheit nur bei forciertem Training
1962 7. Traberstute, 4 J., «Elbe»	1961 bds. an Spat operiert (Methode Wamberg), danach mehrere Rennen gewonnen, seit April 1961 hi. li. im Training und Rennen lahm, trotzdem placiert, «Röhre z. T. angetreten»	im Schritt und Trab keine Lahmheit, nach 10 Min. Trab an der Longe mittelgradige Stützbeinlahmheit hi. li., in der Mitte des linken hinteren Mittelfußknochens am lat. Interosseusrand schmerzhafte Stelle, Interosseus erscheint geringgradig verdickt. Unter Leitungsanästhesie des N. fibularis prof. verschwindet die Lahmheit vo. bds., med. Interosseusschenkel knotig, schmerzhaft verdickt, klammer vorsichtiger Gang
8. Traberhengst, 4 J., «Lugano»	seit längerer Zeit klammer Gang vorn bds.	

riert. Aus der folgenden Tabelle sind die Einzelheiten in bezug auf Vorbericht bzw. Vorbehandlung, erhobenen klinischen Befund, Röntgenbefund und Nachbeobachtungszeit nach Sequestrotomie bzw. konservativer Behandlung ersichtlich.

Röntgenbefund der Zusammenhangstrennungen im distalen Griffelbeinbereich	Therapie	Nachbeobachtungszeit
Mc2: abgelöstes, dist. Stück deutlich med.-dist.-disloziert. Kein verkalkender Callus. Mc4: keine Dislokation, schwacher verkalk. Callus	Sequestrotomie	12 Monate ohne Lahmheit – jedoch keine Höchstleistung
Mt4: Keine Dislokation. Knotige Verdickung im Defektbereich. Schwacher verkalk. Callus.	Sequestrotomie	11 Monate, nach der Op. noch 5 Monate gestartet, bei hartem Training Anschwellung im Bereiche der alten Operationsstelle. Nach der Operation noch 3½ Monate gestartet, ein Rennen gewonnen, einmal als zweite placiert, wegen erneuter Schwellung im Bereich der Op.-Wunde und am bisher gesunden Griffelbein der gleichen Gliedmaße als Serumpferd verkauft.
Mc4: Keine Dislokation, Aufhellungszone im verdickten distalen Griffelbeinstück. Kein verkalk. Callus.	Sequestrotomie	9 Monate, startet ununterbrochen mit wiederholten Siegen
Mcc2: Keine Dislokation, knotige Verdickungen in den Defektbereichen, schwacher verkalk. Callus. Mt4: deutl. Dislok. nach lat., kein Callus. Ossifiz. Periostitis am Fragment und Horizontalfrakt. mit annähernd gleichgroßen Fragmenten am lat. Gleichbrein hi. li. Mc4: Doppelte Zusammenhangstrennung mit geringer Schrägverlagerung	Sequestrotomie am Gleich- und Griffelbein	7 Monate nach Op. ein Rennen gewonnen und einmal placiert, danach erneut lahm, gebrannt (Röntgen-Kontrolle), zur Zucht ins Gestüt.
Mt4: deutliche Dislokation nach lat., kein verkalk. Callus	Kaustik, Bijodat 8 Wochen Ruhe	Patient gewinnt 6 Monate später internationales Springturnier, Röntgen-Kontrolle ergibt abgeheilte Fraktur, Interosseusschenkel scharf konturiert, schmerzempfindlich liegt noch nicht vor
Mcc 2: Keine Dislokation der distalen Fragmente, Callus	Sequestrotomie	liegt noch nicht vor

Die treffende Charakterisierung des Krankheitsbildes sogenannter gedeckter distaler Griffelbeinfrakturen beim Sportpferd durch Numans und Wintzer erleichterte uns bei typischem Vorbericht und Symptomenkomplex die Differenzierung solcher Griffelbeindefekte. Röntgenologisch konnten wir auf Grund unseres Patientenmaterials nur Zusammenhangstrennungen älteren Datums im distalen Griffelbeinbereich finden. Wir beobachteten ein Ausbleiben der knöchernen Callusbildung vorwiegend bei Zusammenhangstrennungen mit deutlich dislozierten, in der Gesamtheit schmalen Griffelbeinenden (Abb. 2) (Patient Nr. 1,5 und 7) und zusätzlich beim Patienten Nr. 5 eine ossifizierende Periostitis am verlagerten Griffelbeinstück (Abb. 3). Kaum wahrnehmbare Callusbildung zeigte der Patient Nr. 3, bei welchem sich in dem nicht verlagerten, aber verdickten Griffelbeinfragment zusätzlich Aufhellungsherde nachweisen ließen (Abb. 4). Bei den restlichen später sequestrotomierten Patienten mit nicht verlagerten Griffelbeinzusammenhangstrennungen wies der Palpations- und Röntgenbefund vor der Operation auf eine verkalkende Callusbildung im glatt geränderten, aber geringgradig knotig verdickten Defektbereich hin (Abb. 5). Bei dem in der Tabelle aufgeführten Patienten Nr. 6 (Abb. 6) konnte durch konservative Therapie Ausheilung erzielt werden. Das Tier wurde 6 Monate nach der eingeleiteten Therapie klinisch und röntgenologisch nachuntersucht und hatte bereits zu dieser Zeit wieder seine sportlichen Höchstleistungen erreicht. Die röntgenologische Kontrolluntersuchung ergab am ehemals doppelt gebrochenen, relativ breiten distalen Griffelbeinende im oberen Bruchspalt eine völlige und im unteren Bruchspalt eine feste Callusvereinigung (Abb. 7).

Bei einer jetzt 20 Jahre alten Vollbluttraberstute wurde im Jahre 1953 an unserer Klinik (laut Klinikarchiv und vorliegendem Röntgenbild) im Gefolge eines Niederbruches eine distale gedeckte Griffelbeinfraktur diagnostiziert und konservativ behandelt. Auch hier ergab unsere klinische und röntgenologische Nachuntersuchung eine vollständige Heilung.

Differentialdiagnostische Schwierigkeiten bei der klinischen Untersuchung können durch *Fehlbildung* einzelner Griffelbeine entstehen, wie nachfolgender Patient zeigen soll:

Im Dezember 1961 wurde uns der Traberhengst E. wegen einer plötzlich im Rennen aufgetretenen geringgradigen Lahmheit hinten rechts vorgestellt. Als Einweisungsgrund wurde «eine Entzündung der mittleren Sehne» angegeben. Bei der Griffelbeinpalpation ermittelten wir eine etwa handbreite Verkürzung des inneren Griffelbeines an der erkrankten Extremität, so daß wir trotz des Fehlens von Entzündungssymptomen am Fesselträger an eine Fraktur mit stark verlagertem Fragment dachten. Diese Verdachtsdiagnose ließ sich nicht bestätigen, da durch die klinische und röntgenologische Untersuchung sowie diagnostische Injektionen eine die Lahmheit verursachende Huf-

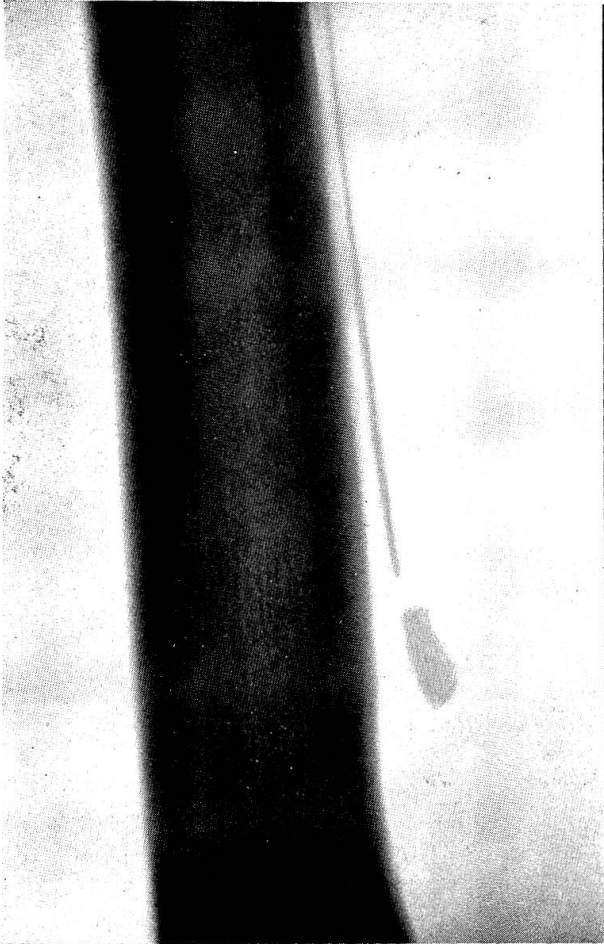
Abb. 2 Schmales frakturiertes Griffelbeinende mit Dislokation ohne Callusbildung

Abb. 3 Ossifizierende Periostitis am verlagerten Griffelbeinstück, am gleichseitigen Gleichbein ist bereits auf Grund einer Fraktur der proximale Sequester entfernt worden

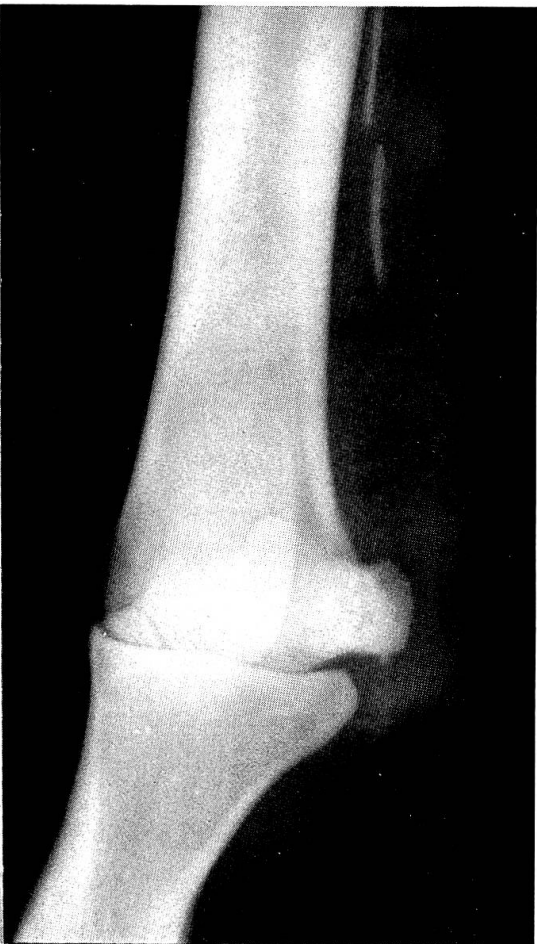Abb. 4 Aufhellungsherde in einem nicht verlagerten, verdickten Griffelbeinfragment

Abb. 5 Verkalkende Callusbildung im glatt geränderten, aber geringgradig knotig verdickten Defektbereich

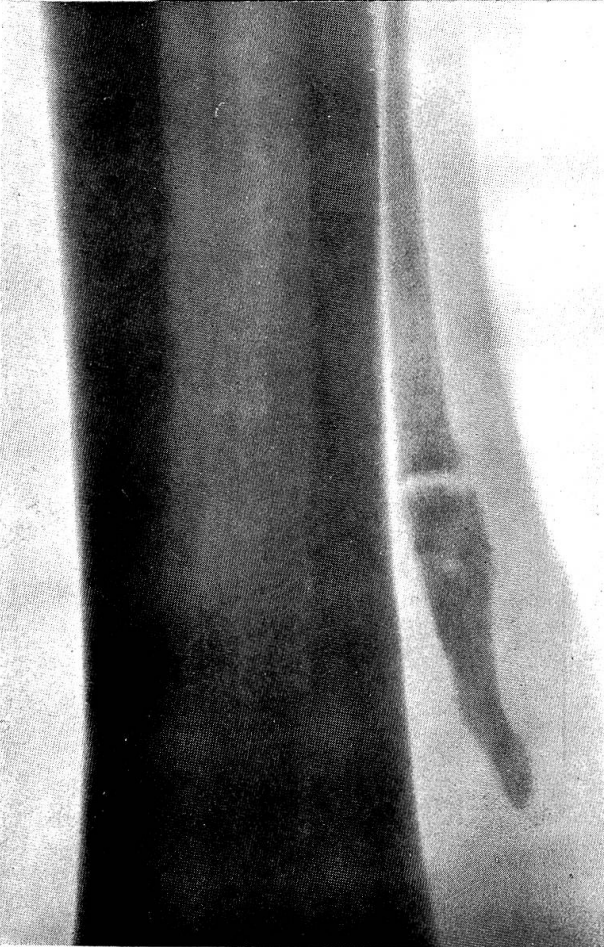
2



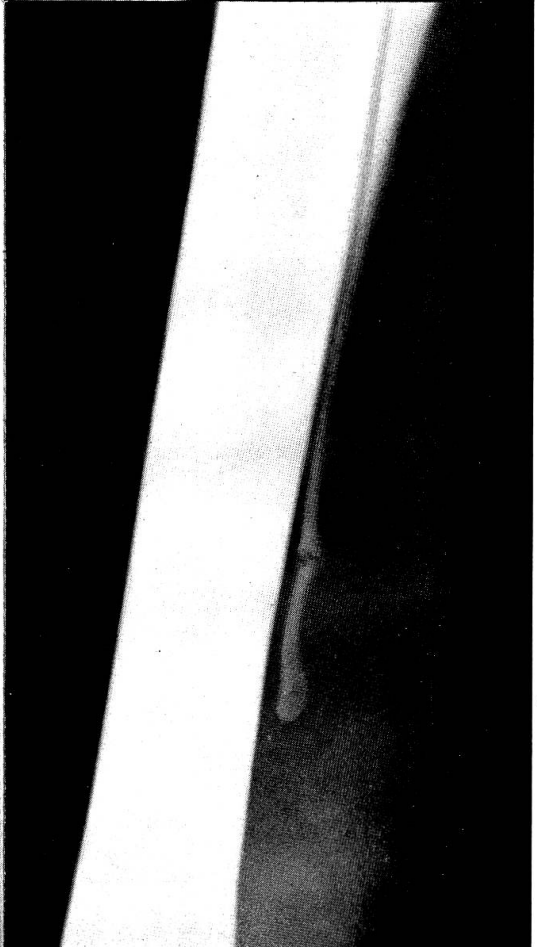
3



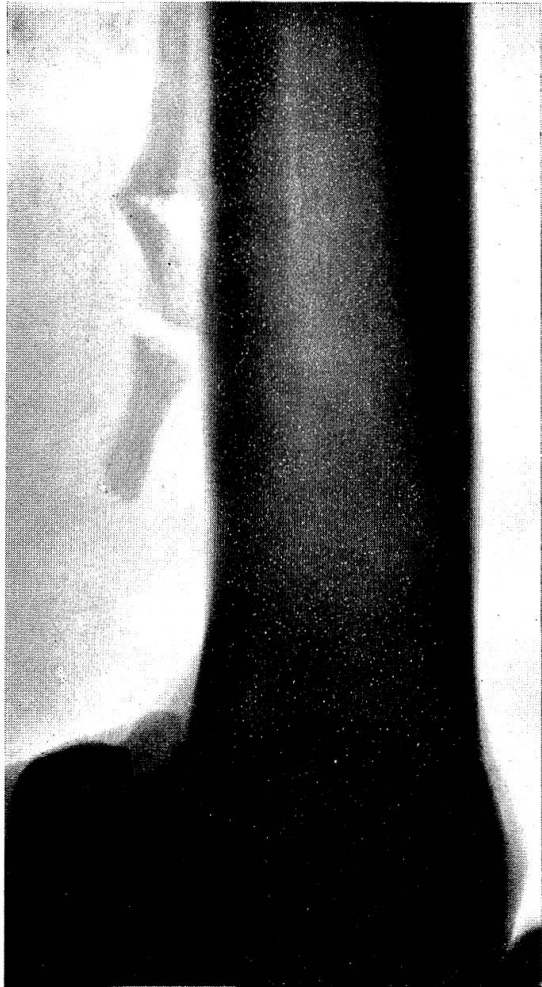
4



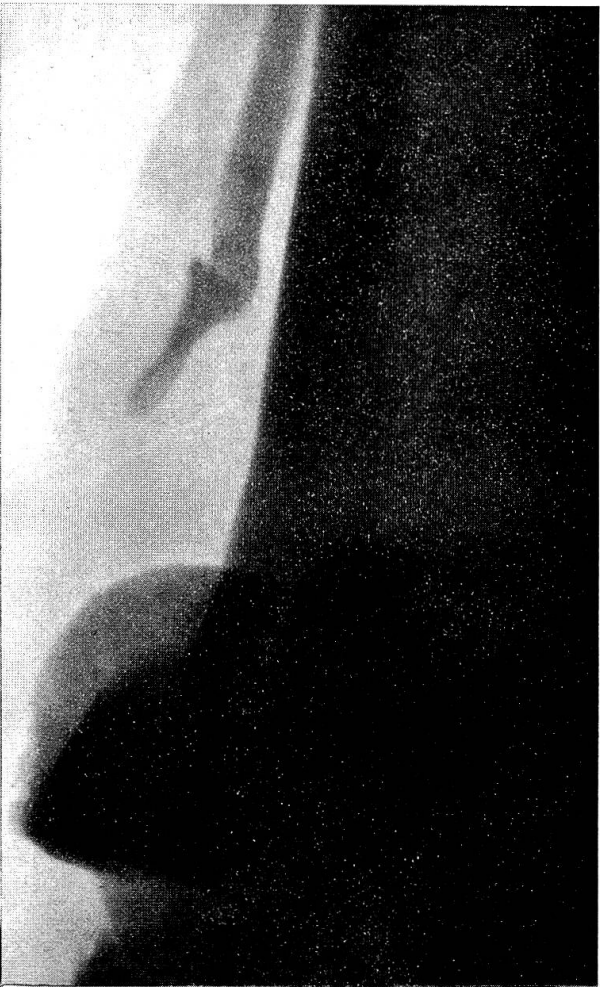5



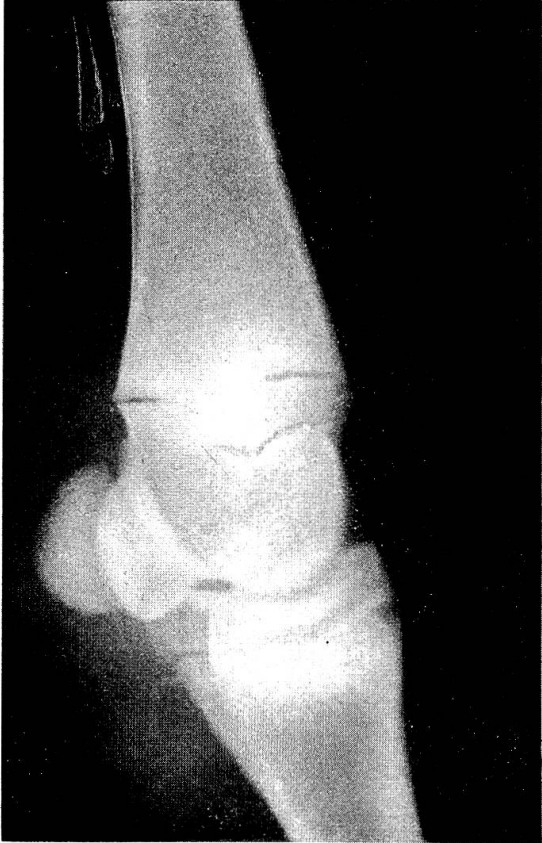6



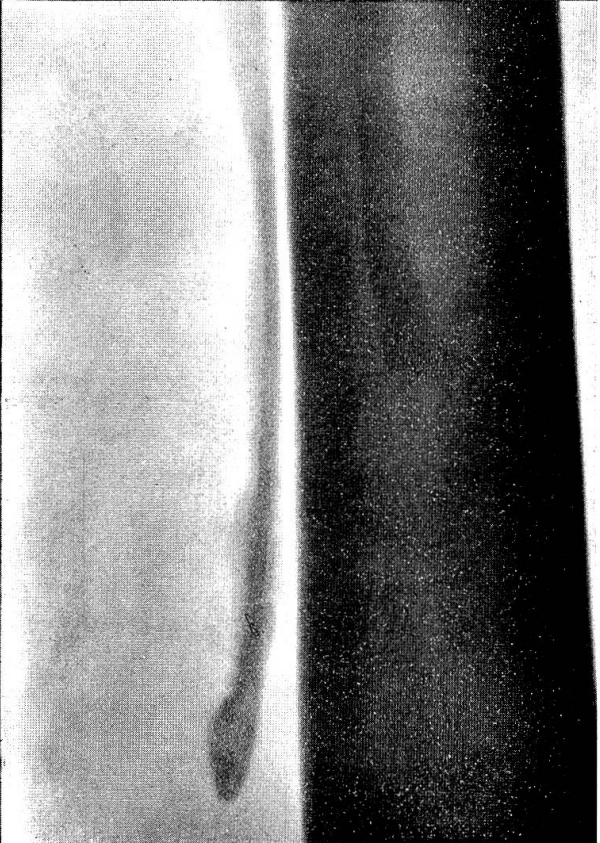
7



9



11






Abb. 8
Angeborene Verkürzung
eines Griffelbeines

gelenksentzündung ermittelt werden konnte. Im Röntgenbild zeigte sich das oben erwähnte Griffelbein etwa um die Hälfte verkürzt (Abb. 8). Eingehende Nachforschungen ergaben, daß dieser Traber weder vorbehandelt noch außer dieser damals beobachteten Lahmheit jemals zuvor lahmgegangen war. Ein ähnlicher Befund, wenngleich nicht in diesem Ausmaß, ließ sich zufällig bei dem Patienten Nr. 2 (Tabelle) hinten links an einem Griffelbeinende erheben. Auch der in der Tabelle als Nr. 7 aufgeführte Patient zeigt eine deutliche Verkürzung des frakturierten Griffelbeines.

Röntgenologische Fehlbeurteilungen auf Grund von *Epiphysenlinien* erscheinen uns bei jungen Tieren nicht ausgeschlossen. Das röntgenologische Bild dieser Epiphysenfugen ist durch glattgeränderte, im Bereich des distalen Endes liegende horizontale Zusammenhangstrennungen ohne röntgenologisch feststellbare Umbauzonen (Abb. 9) gekennzeichnet. Die distalen Epiphysen, die in den ersten Lebensmonaten nicht darstellbar sind, können seitlich verlagert werden und waren bei entsprechendem Alter häufig an beiden Griffelbeinenden der untersuchten Extremität nachweisbar.

Die von uns exstirpierten Griffelbeinstücke wurden zum Teil der histologischen und anatomischen Untersuchung zugeführt. In zwei Fällen lag 1–2 mm distal der aufgerauhten und unregelmäßig schrägen Frakturlinien eine etwa 3 mm breite von zwei fast parallel verlaufenden Begrenzungslinien umgebene auffallend glatte Knochenzone vor, die in Zusammenhang mit dem Verknöcherungsprozeß im distalen Epiphysenbereich gebracht werden konnte (Abb. 10). Bei den restlichen untersuchten, exstirpierten

Abb. 6 Doppelte distale gedeckte Griffelbeinfraktur

Abb. 7 Derselbe Patient wie in Abb. 6, 6 Monate später, Frakturheilung nach konservativer Behandlung

Abb. 9 Epiphysengefüge am distalen Griffelbeinende bei einem Fohlen

Abb. 11 Umbauzone (Aufhellungs- und Verdichtungsstreifen) im Distalbereich eines bisher intakten Griffelbeines

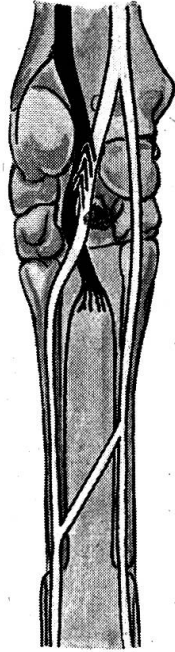


Abb. 1 Verhalten der Nerven des Vorderfußes, speziell des N. ulnaris (schwarz), von volar gesehen (halb schematisch).

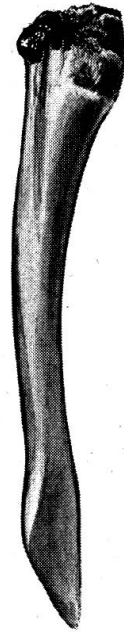


Abb. 10 Exstirpiertes distales Griffelbeinfragment, 1-2 mm distal der Frakturlinie auffallend glatte Knochenzone

Griffelbeinenden lagen die Bruchlinien innerhalb der oben beschriebenen glatten Knochenzone. Die Proximalflächen der exstirpierten Griffelbeinstückchen zeigten eine schwammige und großporige Knochenbeschaffenheit. Durch histologische Stichprobenuntersuchungen konnten Unregelmäßigkeiten im Knochenfeinbau bestätigt werden.

Die *Pathogenese* dieser sogenannten gedeckten Griffelbeinfrakturen, die wir bei Trabern im Alter von 4-10 Jahren beobachteten, blieb bisher unklar. Auf Grund der von uns erhobenen Befunde könnte man sich die Entstehung dieser Frakturen bzw. Defekte wie folgt erklären:

Wir gehen dabei von zwei Tatsachen aus, einmal daß die Griffelbeine zu Beginn des 2. Lebensjahres ossifizieren und zum anderen, daß die Griffelbeine sowohl durch Extension als auch durch Flexion in Bewegung gesetzt werden. Bei der Beugung beträgt die Exkursion etwa 3-5 mm.

Die Traber werden gewöhnlich im Alter von $1\frac{1}{2}$ - $1\frac{3}{4}$ Jahren ins Training genommen. Das bedeutet, daß zu diesem Zeitpunkt die Ossifikation der Griffelbeine noch nicht abgeschlossen zu sein braucht und die durch die intensiven Bewegungsaktionen zu maximalen Exkursionen gezwungenen Griffelbeine diesen Anforderungen zunächst völlig entsprechen können, da sie in ihrer ganzen Länge nachgeben. Gleichzeitig schreitet aber der Wettlauf der Ossifikation (Verknöcherung des Griffelbeins) von seinen beiden Punkten in der Diaphyse und der distalen Epiphyse aus sowie die synostotische Verbindung der Griffelbeine mit Mc3 bzw. Mt3 am Griffelbein fort. Der Wettlauf wird zunächst von der Ossifikation, die zwischen den Griffelbeinen und dem Hauptmittelfußknochen abläuft, gewonnen, und es kommt

am distalen Ende der Ossifikation zu einer starken Bewegung der Griffelbeine. Diese führt nun durch das Training zu Reizerscheinungen, die sich in einer Perichondritis bzw. Periostitis und Ostitis äußern. Diese führen zu einer krankhaften Veränderung des Knochengewebes im Bereich des distalen Drittels des Griffelbeins und zur Herausbildung eines Locus minoris resistentiae.

Auf Grund der ablaufenden Reaktionsvorgänge kommt es zu einer Störung im Ablauf der Ossifikation und eventuell zum Bestehenbleiben einer quer verlaufenden Linie, die wir als die Epiphysenfuge deuten. Diese haben wir nur an den Griffelbeinen der Traber gefunden, nie bei entsprechenden Kontrolluntersuchungen an den Griffelbeinen von Arbeitspferden. Wie wir an mehreren mazerierten Metakarpfen feststellen konnten, erstrecken sich diese Veränderungen auch auf die Hauptmittelfußknochen. Nach Mazeration der Weichteile beobachteten wir in diesem Bereich periostale Knochenneubildungen in Form von umschriebenen, höckerigen Auflagerungen (Exostosen) in einer maximalen Ausdehnung von 35×15 mm, die im Zusammenhang mit den oben beschriebenen Reizerscheinungen zu sehen sind.

Unter Berücksichtigung dieser Faktoren ergibt sich folgende Erklärungsmöglichkeit: Durch die einsetzende synostotische Verbindung zwischen Griffelbein und Hauptmittelfußknochen wird die bisherige elastische Beweglichkeit der ganzen Griffelbeine auf ihre Enden beschränkt. Da das Training weitergeht, kommt es auf Grund dieser Widersprüchlichkeiten zur Entzündung und zum Umbau des Knochens in ein poröses, geflechtartig gebautes Gewebe. Durch eine maximale Abbeugung wäre es nun möglich, daß der Interosseus die Griffelbeinenden derart weit auseinanderdrängt, daß es zum Bruch an diesem Locus minoris resistentiae kommt. Der Weg des geringsten Widerstandes kann dabei durch die bestehende Epiphysenfuge gehen, wodurch zu erklären wäre, daß in manchen Fällen Epiphysenfuge und Frakturlinie identisch sind.

Eine besondere Bedeutung erhalten diese Gedankengänge durch die Untersuchungen von Henseler (1912). Dieser stellte bei seinen physikalisch-mechanischen Untersuchungen an den Knochen von Schritt- und Laufpferden fest, daß im großen Durchschnitt die Schrittperde in bezug auf die ermittelten Werte günstiger dazustehen scheinen als die Laufperde. In bezug auf den Koeffizienten der absoluten Festigkeit stehen beide Gruppen im großen Mittel gleich da. Was die Durchschnittswerte der Druckelastizitätskonstanten und der Druckfestigkeit betrifft, so geht aus den gewonnenen Befunden im großen Mittel deutlich ein Überlegensein der Schrittperde hervor. Über seine histologischen Untersuchungen an Knochen von Schritt- und Laufpferden erwähnt Henseler (1912), daß die Schrittperde bedeutend weniger Haverssche Kanäle pro Flächeninhalt als die Laufperde haben, während die Werte der Kanäle bei beiden Gruppen fast gleich seien. Ferner ist die Entfernung der Speziallamellen und im großen Mittel auch die der Grundlamellen bei den Schrittperden größer. Es haben somit diese in ihrer Knochenstruktur weniger solche Hohlräume, die durch Haverssche Kanäle und Lamellen hervorgerufen werden, aufzuweisen als die Laufperde. Letztere besitzen in obiger Hinsicht ein poröseres Knochenmaterial als die Schrittperde, die ihrerseits eine dichtere Knochenstruktur aufweisen.

Aus diesen Untersuchungen geht also hervor, daß die Laufperde eher zu einer Fraktur der Griffelbeine neigen müßten als die Schrittperde.

Aufschlußreich für uns war in diesem Zusammenhang die Ermittlung einer schmerzhaften, verdickten, röntgenologisch an Aufhellungs- und Verdichtungsstreifen erkennbaren Umbauzone im Distalabschnitt eines bisher intakten Griffelbeines an der Vorderextremität eines Vollbluttrabers (Patient Nr. 3) (Abb. 11), an welcher 3 Monate zuvor an dem anderen frakturierten Griffelbein der gleichen Gliedmaße das distale exstirpiert worden war.

Mit Ausnahme des Patienten Nr. 5 diagnostizierten wir zu den Griffelbeinschäden noch zusätzlich eine chronische Tendinitis des benachbarten Interosseusschenkels. Bei den Patienten Nr. 1, 3, 4 und 6 fanden wir im Röntgenbild Aufhellungszonen in den gleichseitigen Gleichbeinen; bei dem Patienten Nr. 5 konnte zusätzlich auf Grund des für eine Gleichbeinfraktur charakteristischen Interosseusbefundes ein Bruch des gleichseitigen Gleichbeines klinisch diagnostiziert und röntgenologisch nachgewiesen werden. Diese Gleichbeinbefunde könnten eine hervorhebenswerte Übereinstimmung mit der bereits von Oelkers (1907) vermerkten Tatsache der Überleitung von Gleichbeinprozessen auf das gleichseitige Griffelbeinknöpfchen darstellen. Die erhobenen Befunde berechtigen uns, der Hypothese von der Übermüdungsgenese einiger dieser Griffelbeinzusammenhangstrennungen, die Numans und Wintzer vertraten, zuzustimmen.

Therapie und Prognose bei den gedeckten Defekten im distalen Bereich der Griffelbeine lassen nach unseren Untersuchungen noch keine sicheren Schlußfolgerungen zu. Nur ein Teil der Patienten, bei denen das distale Fragment exstirpiert wurde, erlangte seine früheren Rennleistungen wieder. Andererseits konnte bei einem Turnierpferd (Patient Nr. 6) und bei einer 20jährigen Traberstute, die vor 9 Jahren an einer gedeckten distalen Griffelbeinfraktur litt, klinisch und röntgenologisch nachgewiesen durch konservative Therapie vollständige Ausheilung erzielt werden.

Um die Heilungsvorgänge klinisch und röntgenologisch über längere Zeit zu verfolgen und die eventuell in der Umgebung eines derartigen Griffelbeindefektes ablaufenden Veränderungen besonders am Periost des Mittelfußknochens und am benachbarten Interosseusschenkel zu erfassen, setzten wir an einem Versuchstier durch direktes Trauma an beiden distalen Enden beider Griffelbeine einer Vordergliedmaße gleichartige Defekte, wie sei bisher bei den sogenannten gedeckten Griffelbeinfrakturen beim Traber beobachtet wurden. Nach Entfernung der Hauthefte wurde mit dem Patienten mehrmals wöchentlich gearbeitet, ohne daß innerhalb von 3½ Monaten irgendwelche Lahmheitserscheinungen beobachtet werden konnten. An dem den frakturierten Griffelbeinen benachbarten Interosseusschenkel konnten klinisch keinerlei Veränderungen festgestellt werden. Am lateralen, verhältnismäßig dünnen distalen Fragment konnte röntgenologisch innerhalb von 4 Wochen nach der Operation eine deutliche Dislocatio ad longitudinem cum distractione ermittelt werden, während am medialen, verhältnismäßig kräftigen distalen Fragment jegliche Dislokation ausblieb und sich bereits 4 Wochen p. op. eine röntgenologisch nachweisbare Callusbildung einstellte, die innerhalb von weiteren 8 Wochen zu einer Konsolidierung geführt hatte. Es konnten dabei keine über das normale Maß hinausgehenden periostalen Reaktionen festgestellt werden. Am lateralen distalen dislozierten Fragment als auch am proximalen Fragmentstumpf konnten bis 3½ Monate nach der Operation keinerlei röntgenologisch und klinisch erfaßbare Veränderungen ermittelt werden.

Auf Grund unserer bisherigen klinischen Erfahrungen, der erhobenen Röntgenbefunde und der am Versuchstier ermittelten Veränderungen ist die Sequestrotomie bei sog. gedeckten distalen Griffelbeinfrakturen zu empfehlen, wenn der Röntgenbefund eindeutig eine Dislokation des distalen Fragmentes mit den daraus resultierenden Folgen in Form eines sich am Interosseusschenkel auswirkenden Fremdkörperreizes ergibt. Mit durchgeführter Sequestrotomie und eventueller Stumpfamputation verschwindet jedoch nicht in jedem Falle der vorhandene Interosseusschaden. Bei nicht verlagerten, distalen Griffelbeinfragmenten kann bei alleiniger Ruhigstellung des Patienten oder zusätzlicher konservativer Therapie Frakturheilung innerhalb von 4–5 Monaten erwartet werden.

Die Sequestrotomie führen wir in Allgemeinnarkose und unter gleichseitiger hoher N. volaris-(bzw. N. plantaris-)Anästhesie und zusätzlicher N. ulnaris-(bzw. N. fibularis prof.)-Anästhesie durch. Dadurch ist eine Unempfindlichkeit im Interosseus und Periostbereich des Mittelfußknochens und des Griffelbeines gewährleistet.

Die alleinige N. ulnaris- bzw. N. fibularis prof.-Anästhesie bringt u. U. die durch distale Griffelbeindefekte hervorgerufene Lahmheit zum Verschwinden, so daß diese Leitungsanästhesie bei der klinischen Diagnostik dieser Gliedmaßenkrankungen beim Sportpferd eingesetzt werden kann.

Zusammenfassung

Es wird über die klinischen Symptome und röntgenologischen Befunde bei 8 Vollbluttrabern und einem Turnierpferd mit insgesamt 12 sogenannten gedeckten distalen Griffelbeinfrakturen berichtet. Differentialdiagnostische Schwierigkeiten bei der klinischen Untersuchung können durch Fehlbildungen einzelner Griffelbeine entstehen. Röntgenologische Fehlbeurteilungen auf Grund von Epiphysenlinien erscheinen bei jungen Tieren nicht ausgeschlossen. Auf Grund anatomischer und funktioneller Untersuchungen wird die Pathogenese derartiger gedeckter distaler Griffelbeindefekte diskutiert. Auf gleichzeitig auftretende röntgenologisch und zum Teil auch klinisch nachweisbare Gleichbeinbefunde wird verwiesen. Die erhobenen Befunde berechtigen, der Hypothese von der Übermüdungsgenese einiger dieser Griffelbeindefekte zuzustimmen. Die bisher angewandte Therapie (Sequestrotomie bzw. konservative Behandlung) läßt auf Grund eigener Erfahrungen noch keine sicheren Schlußfolgerungen zu. N.-ulnaris bzw. N. fibularis prof.-Anästhesien können in der klinischen Diagnostik dieser Gliedmaßenkrankung beim Sportpferd eingesetzt werden.

Résumé

Description des symptômes cliniques et de roentgenologiques chez 7 trotteurs pursang et un cheval de courses, tous atteints de fractures distales de l'apophyse styloïde, dites fractures couvertes. Des difficultés de diagnostic différentiel lors de l'examen clinique peuvent être dues à des malformations des apophyses. Des erreurs de diagnostics roentgenologiques peuvent survenir sur la base des lignes épiphysaires chez de jeunes sujets. La pathogénie de ces fractures couvertes est étudiée à la lumière des examens anatomiques et fonctionnels. Les résultats des examens effectués permettent d'accepter l'hypothèse d'un excès de fatigue de quelques unes de ces malformations. On ne peut encore se prononcer avec certitude sur le résultat des thérapeutiques appliquées jusqu'à présent (séquestrotomie, traitement conservateur). Des anesthésies du nerf ulnaire ou

fibulaire peuvent être envisagées pour le diagnostic clinique, chez le cheval de sport, de cette affection des membres.

Riassunto

Si riferisce sui sintomi e reperti dei raggi X in 7 cavalli puro sangue corridori e un cavallo da torneo con in tutto 10 cosiddette fratture distali coperte dei metacarpi e metatarsi intermedi. Delle difficoltà diagnostiche in forma differenziale nell'esame clinico si sono potute riscontrare, nei singoli metacarpi e metatarsi intermedi, delle malformazioni röntgenologiche che sembrano non esistenti negli animali giovani. Si pone in discussione la patogenesi delle parti distali di tali ossi intermedi difettosi. Contemporaneamente si riferisce su analoghi reperti delle ossa sesamoidee. I reperti anzidetti autorizzavano ad attribuire l'ipotesi della genesi allo strapazzo di alcune malformazioni di questi ossi intermedi. La terapia usata finora (sequestrotomia, risp. trattamento conservante) non dà ancora adito a conclusioni sicure. Anestesia al n. ulnaris, risp. fibularis prof., si possono verificare, nella clinica diagnostica di queste malattie, delle gambe nel cavallo da sport.

Summary

The clinical symptoms and x-ray results of ten simple distal fractures of the splint-bones, occurring in seven thoroughbred trotting-horses and in a show-jumper, are discussed. Malformations of the splint-bones may cause difficulties in the differential diagnosis. In young animals the lines of the epiphysis can cause misinterpretation of the x-rays. Anatomical and functional examinations explain the pathogenesis of these simple distal defects of the splint-bones. Reference is made to the results of simultaneous x-ray and clinical examinations of the sesamoids. The findings justify the theory that some of these splint-bone defects arise from over-fatigue. In the authors' experience the conventional therapy (sequestrotomy and conservative treatment) does not allow any definite conclusions. Anesthesia of the nervus ulnaris and nervus fibularis prof. respectively may assist the clinical diagnosis.

Literatur

Farquharson, B.: Television Demonstration A.V.M.A. Cleveland, 1957, zit. nach Jenny. – Henseler, H.: Untersuchungen über die Stammesgeschichte der Lauf- und Schrittpferde und deren Knochenfestigkeit. Schaper-Verlag, Hannover 1912. – Jenny, J.: Advances in Bone and Joint Surgery in Large Animals. Kongreßheft XVI. Congreso Mundial de Veterinaria, Madrid, 119–131 (1959). – Koch, T.: Über die Nervenversorgung der Gliedmaßenenden des Pferdes. Tierärztl. Rdsch. 44, 333 (1938). – Koch, T.: Die Endausbreitung des N. volaris beim Pferde. Wiener tierärztl. Mschr. 26, 293 (1939). – Koch, T. Lehrbuch der Veterinär-Anatomie, Band I VEB Gustav Fischer Verlag, Jena, 1960. – Krölling, O. und O. Zietzschmann: Lehrbuch der Entwicklungsgeschichte der Haustiere. 2. Aufl., Verlag Paul Parey, Berlin und Hamburg, 1955. – Küpfer, M.: Beiträge zum Modus der Ossifikationsvorgänge in der Anlage des Extremitätenskeletts bei den Equiden. Zschr. Schweiz. Naturf. Ges. 67. – Nickel-Schummer-Seiferle: Lehrbuch der Anatomie der Haustiere, Band I. Verlag Paul Parey, Berlin und Hamburg, 1954. – Numans, S. R. und H. J. Wintzer: Einige neue Indikationen zur Knochen- und Gelenkchirurgie des Pferdes. Berliner Münchener tierärztl. Wschr. 74, 205 (1961). – Oelkers, V.: Die Überbeine am Metakarpus des Pferdes. Vet. Diss. Gießen, 1907. Druck der Union Deutsche Verlagsgesellschaft, Stuttgart, 1907. – Pallister, E. F.: Surgical Treatment of the Fractured Splintbones. Proc. A.V.M.A. 390 (1953). – Rudert: Längenverhältnisse der Griffelbeine des Pferdes. Berliner tierärztl. Wschr. 695 (1901). – Wintzer, H. J.: Griffelbeinfrakturen in Handlexikon der tierärztl. Praxis, Medical Book Company, Kopenhagen, Supplement 1962. – Wintzer, H. J.: Röntgenologische Befunde bei Klauenbeinfrakturen des Rindes und Brüchen an den Griffelbeinen des Pferdes. Berliner Münchener tierärztl. Wschr. 73, 244 (1960). – Wolter, A.: Untersuchungen am Metakarpus von Lauf- und Schrittpferden besonders auf Biegefestigkeit. Jena 1907. – Zietzschmann, O.: Das Skelettsystem – in Ellenberger-Baum, Handbuch der vergleichenden Anatomie der Haustiere 18. Aufl., Springer Verlag, Berlin, 1943.