Zeitschrift: Schweizer Archiv für Tierheilkunde SAT : die Fachzeitschrift für Tierärztinnen und Tierärzte = Archives Suisses de Médecine Vétérinaire ASMV : la revue professionnelle des vétérinaires

Herausgeber: Gesellschaft Schweizer Tierärztinnen und Tierärzte

Band: 103 (1961)

Heft: 8

Artikel: Aviäre Enzephalomyelitis (Epidemic tremor) in der Schweiz

Autor: Fankhauser, R. / Klingler, K.

DOI: https://doi.org/10.5169/seals-591691

Nutzungsbedingungen

Die ETH-Bibliothek ist die Anbieterin der digitalisierten Zeitschriften auf E-Periodica. Sie besitzt keine Urheberrechte an den Zeitschriften und ist nicht verantwortlich für deren Inhalte. Die Rechte liegen in der Regel bei den Herausgebern beziehungsweise den externen Rechteinhabern. Das Veröffentlichen von Bildern in Print- und Online-Publikationen sowie auf Social Media-Kanälen oder Webseiten ist nur mit vorheriger Genehmigung der Rechteinhaber erlaubt. Mehr erfahren

Conditions d'utilisation

L'ETH Library est le fournisseur des revues numérisées. Elle ne détient aucun droit d'auteur sur les revues et n'est pas responsable de leur contenu. En règle générale, les droits sont détenus par les éditeurs ou les détenteurs de droits externes. La reproduction d'images dans des publications imprimées ou en ligne ainsi que sur des canaux de médias sociaux ou des sites web n'est autorisée qu'avec l'accord préalable des détenteurs des droits. En savoir plus

Terms of use

The ETH Library is the provider of the digitised journals. It does not own any copyrights to the journals and is not responsible for their content. The rights usually lie with the publishers or the external rights holders. Publishing images in print and online publications, as well as on social media channels or websites, is only permitted with the prior consent of the rights holders. Find out more

Download PDF: 13.07.2025

ETH-Bibliothek Zürich, E-Periodica, https://www.e-periodica.ch

Aus der Abteilung für vergleichende Neurologie (Prof. E. Frauchiger) und der Abteilung für Geflügel-, Wild- und Fischkrankheiten (PD Dr. K. Klingler) der Universität Bern

Aviäre Enzephalomyelitis (Epidemic tremor) in der Schweiz

Von R. Fankhauser und K. Klingler

Einleitung

Zweck dieser kurzen Mitteilung ist, auf das Vorkommen einer für die Schweiz bisher nicht beschriebenen Geflügelkrankheit (Avian Encephalomyelitis) in unserem Lande hinzuweisen. Dagegen ist nicht beabsichtigt, eine ins einzelne gehende Beschreibung zu liefern oder die bereits sehr reichliche Literatur zu besprechen. Für ausführliche Angaben sei auf die kürzlich erschienene, umfassende Arbeit von Burtscher verwiesen.

Bei der aviären Enzephalomyelitis handelt es sich um eine Viruskrankheit, die erstmals 1932 und 1934 von Jones in den Vereinigten Staaten beschrieben worden ist. Inzwischen ist sie aus allen Teilen der USA, aus andern überseeischen und aus einer ganzen Reihe europäischer Länder gemeldet worden, so aus Dänemark (Badstue und Velling), Deutschland (Fritzsche), England (Markson und Blaxland), Frankreich (Lucas und Laroche), Österreich (Burtscher) und Schweden (Lindgren, Nilsson und Bakos).

Die Übertragung der Krankheit erfolgt meist über das Ei, doch soll auch Ansteckung durch virushaltigen Kot vorkommen. Die meisten Fälle treten im Winter und Frühjahr auf. Anfällig sind Hühner, besonders schwere Rassen, Puten, Enten, Gänse und Fasanen. Die Inkubationszeit soll 5–40 Tage betragen. Klinisch fallen Apathie und tappender Gang, später Gleichgewichtsstörungen, Ataxie und Lähmung der Beine auf. Die Tiere kippen häufig nach rückwärts um und sitzen dann auf der ganzen Fußfläche und dem Schwanz. Die Morbidität kann sehr niedrig ($< 1\%$), gelegentlich aber recht hoch ($> 75\%$) sein. Ebenso schwankt die Mortalität zwischen 0 und 65%.

Selbst gelähmte Tiere können bei entsprechender Pflege bis zur Legereife herangezogen werden – Allgemeinbefinden und Appetit scheinen wenig oder nicht gestört –

Abb. 1. Ausschnitt aus der grauen Substanz des Vorderhornes, Lumbalmark. Kleine entzündliche Herdchen, geblähte (oben) und geschrumpfte Ganglienzellen. H und E, 300×

Abb. 2. Gleiche Region wie Abb. 1, mit größerem entzündlichem Herdchen an der Grenze von grauer und weißer Substanz. H und E, 300 ×

Abb. 3. Zerebellum mit kleinem, flammenförmigem Herd in der Purkinjezell- und Molekularschicht. Pyknotische Purkinjezellen. Oben Reste der äußeren Körnerschicht. H und E, 300×

Abb. 4. Starke lymphoblastische Proliferation in der Wand einer kleinen Arterie des Großhirns. H und E, 300×

1

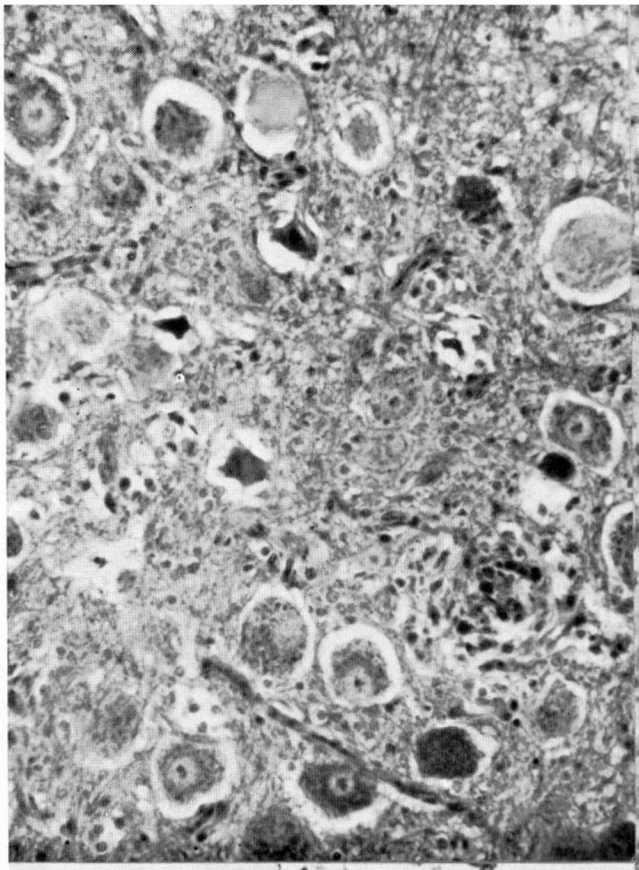

2

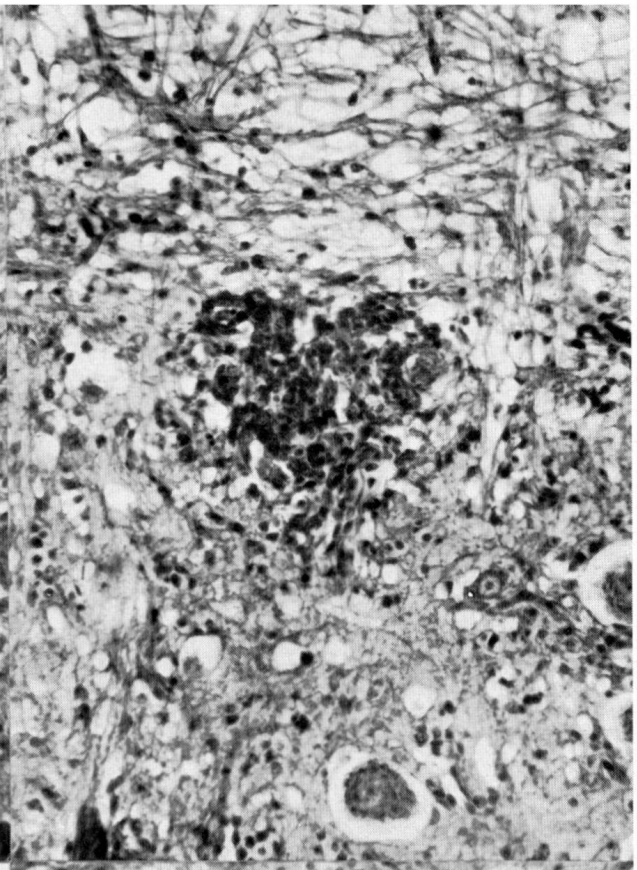

3

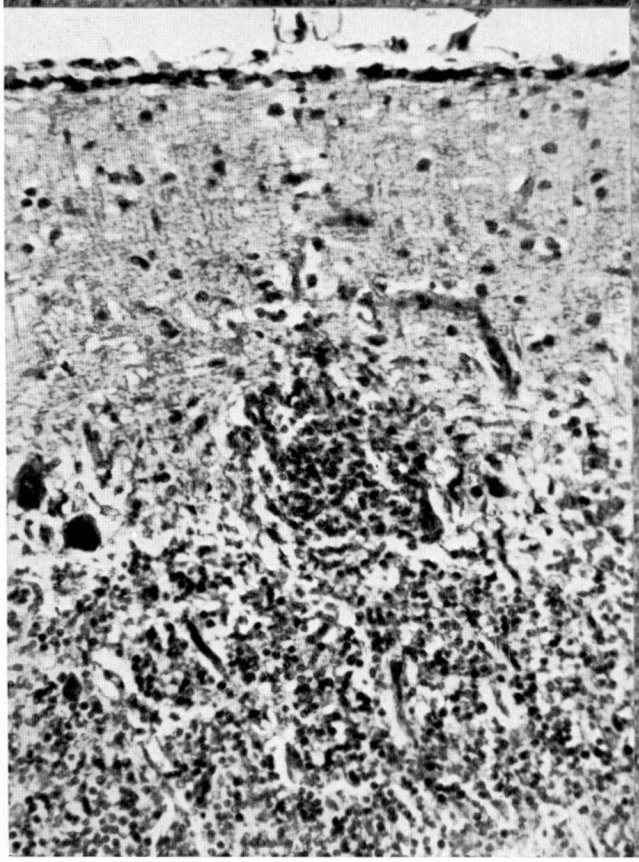

4

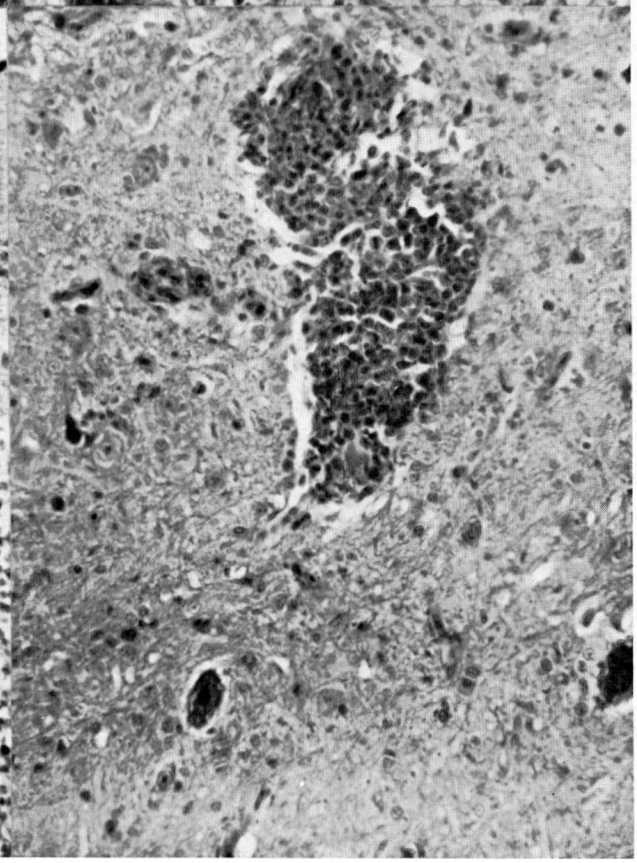

5

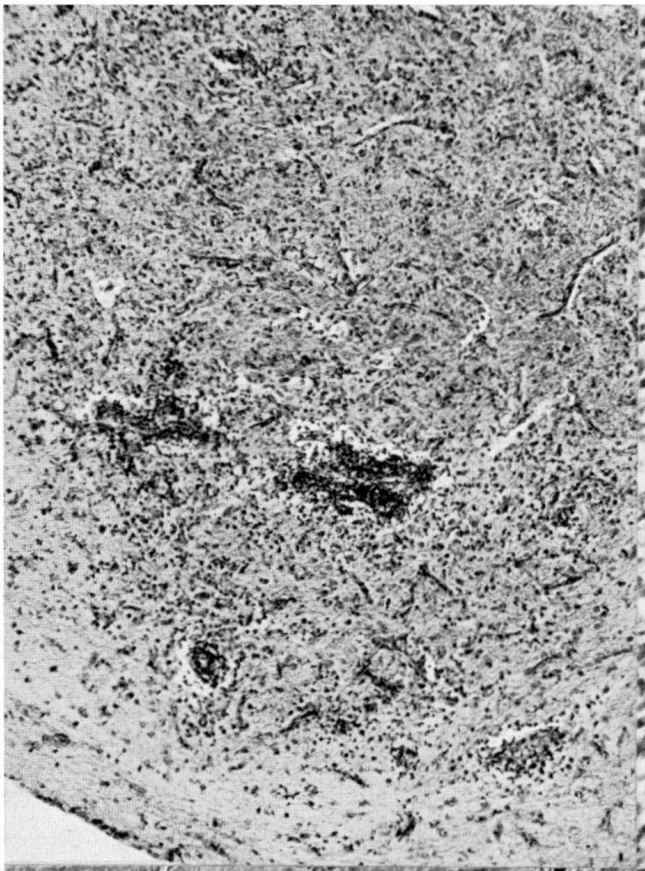

6

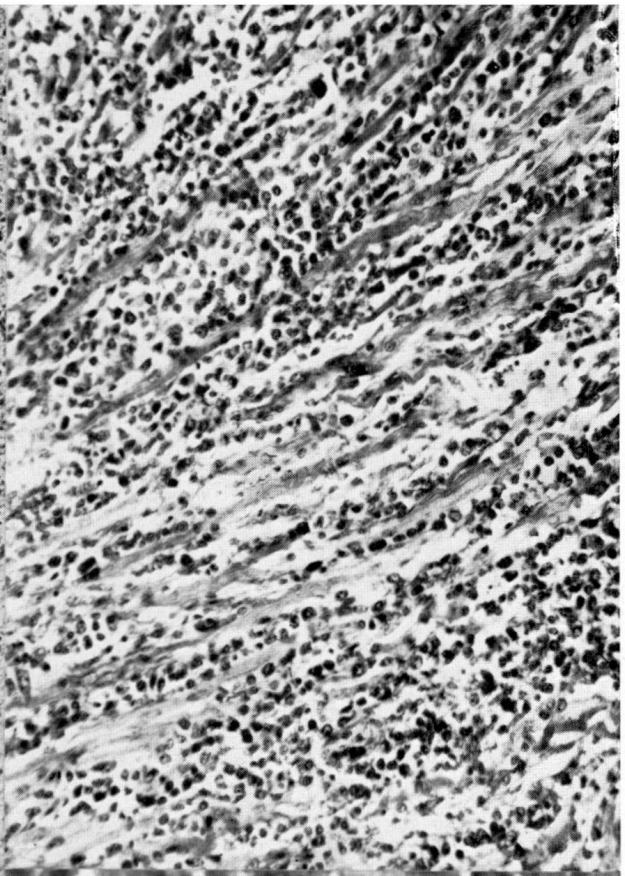

7

8

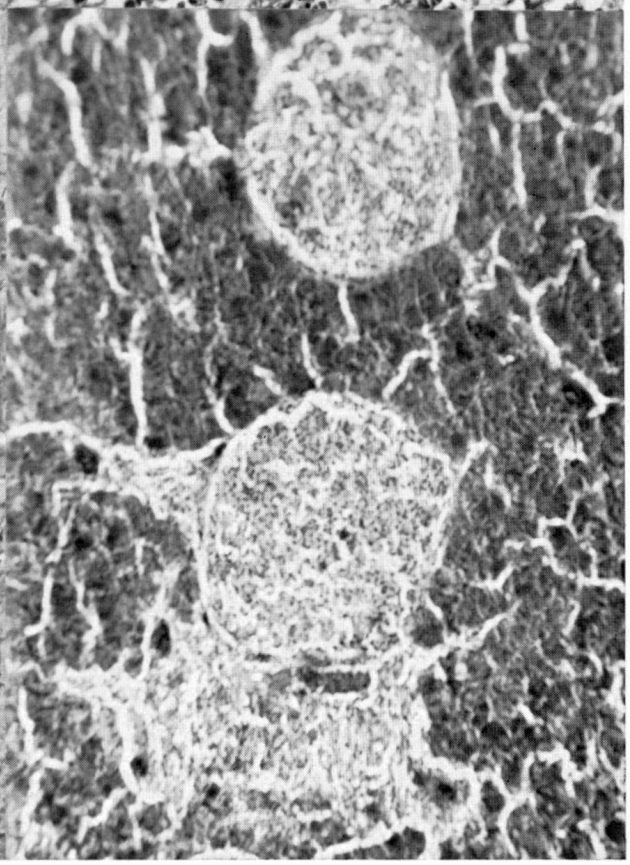

und sollen dann normal legen. In der Gruppe werden die stärker befallenen Tiere vom Futter verdrängt und bleiben zurück. Bei einem Teil der Kücken (gewöhnlich erkranken sie im Alter von 1 bis 3 Wochen, wobei Ausnahmen vorkommen) stellt sich ein sehr frequentes, manchmal sehr feinschlägiges, gelegentlich aber gröberes Zittern ein, das besonders an Kopf und Hals erkennbar ist.

Der Nachweis des Virus gelingt durch intrazerebrale oder intraokuläre Übertragung von Gehirnmaterial auf empfängliche Kücken, wenn auch nicht mit Regelmäßigkeit, und durch den Serumneutralisationstest. Praktisch kann die Diagnose als weitgehend gesichert gelten beim Vorliegen der typischen klinischen Erscheinungen und pathologisch-histologischen Veränderungen sowie durch den Ausschluß anderer Krankheiten, wie Newcastle Disease, Kückenenzephalomalazie und Neurolymphomatose.

Die in Europa beobachteten Ausbrüche werden ursprünglich vorwiegend auf den Import amerikanischer Bruteier zurückgeführt. Es scheint, daß die Seuche im allgemeinen selbstbegrenzend ist, d.h. im gleichen Betrieb nur eine oder zwei Brutperioden hindurch auftritt. Der Nutzen empfohlener therapeutischer oder prophylaktischer Maßnahmen ist daher schwer abzuschätzen. Eingreifende tierseuchenpolizeiliche Maßnahmen scheinen nicht gerechtfertigt. Die nützlichste Maßnahme dürfte sein, die betroffenen Bestände zur Ausmast einzusetzen und die noch produzierten Eier für den Konsum, nicht aber als Bruteier zu verwenden.

Eigene Untersuchungen

In einer großen Geflügelfarm der Zentralschweiz wurden in vier verschiedenen Bruten, die sich im gleichen Apparat befunden hatten, aber nicht zur gleichen Zeit zum Schlüpfen kamen, verdächtige Symptome festgestellt. Eine Reihe lebender Kücken wurde zur Beobachtung und pathologisch-anatomischen Untersuchung eingeliefert.

Die klinischen Symptome entsprachen den oben skizzierten. Eine ganze Anzahl Kücken wiesen Tremor auf, der bei Tieren aus dem gleichen Erkrankungsschub sehr unterschiedliche Amplitude aufweisen konnte. Er war nicht konstant, sondern anfallsweise zu beobachten. Während manche einen derart feinen und frequenten Tremor aufwiesen, daß lediglich ein «Verschwimmen» des Federmusters an Kopf und Hals wahrzunehmen war, zeigten andere einen langsamen, groben Wackeltremor. Deutlich war meist die Ataxie und Dysmetrie, mit ungezielten Bewegungen der Beine und häufigem seitlichem oder rückwärtigem Umkippen. Manche Tiere waren partiell an den Beinen gelähmt, d.h. sackten zusammen, fußten auf dem ganzen Tarsus oder lagen mit seitlich weggestreckten Beinen. Der Tonus der Beinmuskulatur war aber keineswegs erloschen, die Beine wurden auf Kneifen an den Leib gezogen oder auch spontan bewegt. Die Bewegungen der Flügel waren erhalten. Auf

---

Abb. 5. Tectum opticum eines Versuchskückens, 3 Wochen nach intrazerebraler Infektion gestorben. Heftige entzündliche Reaktion. H und E, 120×

Abb. 6. Myokard mit hochgradiger lymphoidzelliger, diffuser Infiltration. H und E, 300×

Abb. 7. Muskelmagen mit vergrößerten Lymphoidzellfollikeln. H und E, 160×

Abb. 8. Pankreas mit hypertrophischen Lymphoidzellfollikeln. H und E, 152×

12 männliche Leghorn-Eintagskücken wurde durch intrazerebrale Injektion von Hirnbrei spontan erkrankter Tiere eine Übertragung versucht. Zwei davon erkrankten nach etwa 3 Wochen und gingen innert kurzer Zeit ein. Beim einen von ihnen fanden sich im ganzen Gehirn verstreut enzephalitische Veränderungen, die mit denen der aviären Enzephalitis übereinstimmten, jedoch eher massiver waren als bei den Spontanfällen (Abb. 5). Die übrigen zehn sowie die Kontrollen blieben nach 5wöchiger Beobachtungszeit normal. Auch andere Untersucher berichten über teilweise geringe Übertragungserfolge (vgl. dazu Burtscher).

Das Ergebnis der pathologisch-anatomischen und -histologischen Untersuchung läßt Neurolymphomatose, Kückenenzephalomalazie und Pneumoenzephalitis (Newcastle Krankheit) ausschließen. Die letzte dieser Krankheiten wird auch durch den negativen Ausfall des Hämagglutinations-Hemmungstestes unwahrscheinlich gemacht. Equine Enzephalitis kommt hierzulande nicht vor (Fankhauser).

Pathologisch-anatomische Befunde konnten bei der Sektion klinisch typisch erkrankter Tiere nicht erhoben werden. Die von Burtscher mitgeteilten Veränderungen dürften sekundäre Erscheinungen bei gelähmten und allgemein heruntergekommenen Tieren darstellen und deshalb ohne spezifisch-diagnostische Bedeutung sein.

Bei der *histologischen Untersuchung* finden sich die hauptsächlichsten Läsionen im Zentralnervensystem. Im Gehirn, besonders aber im Rückenmark, fallen Veränderungen vorwiegend der größeren Ganglienzellen auf, die teils geschwollen, hell aussehen und einen exzentrisch gelagerten Kern haben. Andere sind scheinbar geschrumpft, ihr Zytoplasma ist kompakt, homogen und in der HE-Färbung gleichmäßig leuchtendrot gefärbt (Abb. 1). Anzeichen gliöser Neuronophagie konnten wir nicht beobachten. Auffällig sind Veränderungen an den Gefäßwänden, die verschieden stark und durchaus unsystematisch verteilt sind. Es handelt sich um starke Verbreiterung der Gefäßwand, bedingt durch Proliferation vorwiegend retikulo-histiozytärer und lymphoblastischer Zellen (Abb. 4). Diese können viele Reihen tief angeordnet sein. Das von Endothelzellen begrenzte Lumen dieser Gefäße erscheint gewöhnlich stark eingeengt. Die Gefäßmäntel sind gegen die Hirnsubstanz zu scharf abgegrenzt und respektieren die Grenzmembran. Meist im Zusammenhang mit derartig veränderten Gefäßen, manchmal aber scheinbar unabhängig von solchen finden sich im Parenchym verstreut kleinere Herdchen, die teils aus mikroglialen Zellen, teils aus proliferierenden Astrozyten aufgebaut sind. Am häufigsten trifft man sie im Stammhirn, besonders in der Nachbarschaft der innern Hohlräume, in der Kleinhirnrinde und im Rückenmarksgrau (Abb. 2 und 3). Im Kleinhirn sitzen sie vorwiegend rittlings in der Schicht der Purkinjezellen und ragen teils in die Körnerschicht, teils als Strauchwerk mehr oder weniger weit in die Molekularschicht hinein. An ihrem Sitz pflegen Ausfälle an Purkinjezellen und in der Nachbarschaft starke regressive Veränderungen dieser Elemente vorzukommen. In den

Meningen findet man stellenweise mäßige Infiltration mit Zellen vom lymphoiden Typ. Bei einem einzigen Fall wurde bisher das Auge histologisch untersucht. Weder in der Retina, noch im Sehnerv oder andern Anteilen konnten entzündliche oder degenerative Veränderungen gefunden werden.

Im ganzen dominieren die regressiven Veränderungen an den Ganglienzellen und die proliferativen Vorgänge an Glia und Gefäßmesenchym. Trotzdem dürfte es sich um einen echt entzündlichen Vorgang handeln und die Proliferationserscheinungen am Gefäßapparat als reaktive Retikulose im Sinne Löligers zu interpretieren sein. Die untersuchten peripheren Nerven erwiesen sich als frei von Veränderungen.

In den übrigen Organen fehlen entzündliche Prozesse, dagegen finden sich allenthalben, wenn auch in wechselnder Dichte und Ausdehnung, Proliferationen des normalerweise vorhandenen lymphoiden Gewebes. Sie stellen oft geschlossene Follikel dar, bestehend aus lymphoblastischen Zellen mit verhältnismäßig großen, hellen Rundkernen und undeutlichem Protoplasma, und führen kein eigenes Retikulum. Andernorts sind sie, der Struktur des Gewebes entsprechend, mehr zusammengedrückt, streifen- oder dreieckförmig. Schließlich können sie auch in mehr diffuser Art zwischen die Elemente des sie beherbergenden Gewebes eindringen, wie dies z.B. am Myokard beobachtet werden kann (Abb. 6). Die Beurteilung dieser hyperplastischen lymphoiden Zellhaufen ist nicht leicht, besonders in Organen, in denen lymphoides Gewebe normalerweise reichlicher vorhanden ist. Sie dürften unspezifischer Natur sein, da sie bekanntlich im Zusammenhang mit verschiedenen Virusinfektionen auftreten. Außerdem scheint ihre Verteilung bei der vorliegenden Krankheit von Fall zu Fall ungleich sein zu können. Es ist deshalb verständlich, wenn die Angaben der einzelnen Untersucher etwas auseinandergehen. So legte Olitzky besonderen Wert auf die entsprechenden Veränderungen in der Leber, während Lindgren und Mitarbeiter diese von der Beurteilung ausschließen, gerade wegen des sehr wechselnden Gehalts an lymphoidem Gewebe im normalen Organ. Die Beurteilung erfolgt also eher im quantitativen Sinne. Immerhin scheinen dazu das Pankreas (Abb. 8) und der Muskelmagen (Abb. 7) relativ geeignet zu sein, weil die erwähnten Follikel hier normalerweise nur spärlich sind. Unsere Fälle wiesen in diesen beiden Organen eine deutliche Hyperplasie des lymphoiden Gewebes auf.

Schlußbetrachtung

Klinische Symptome und pathologisch-histologische Befunde sprechen für aviäre Enzephalomyelitis. Für keine der differentialdiagnostisch in Frage kommenden Krankheiten fanden sich Anhaltspunkte, so daß die Diagnose, auch wenn der indirekte Virusnachweis durch den Tierversuch nur in einem kleinen Prozentsatz gelang, als weitgehend gesichert gelten kann. Es besteht

die Möglichkeit, daß die Infektion durch den Import amerikanischer Leghorn-Bruteier eingeschleppt wurde. Bei den aus den importierten Eiern geschlüpften Kücken und deren F_1-Generation wurden allerdings nur vereinzelte Tiere mit Tremor oder Lähmungserscheinungen beobachtet. Diese wurden vom Besitzer ohne Aufhebens beseitigt. Möglicherweise hat die Kreuzung der Leghornhennen amerikanischen Ursprungs mit Rhode-Island-Hähnen inländischer Herkunft den folgenden schweren Ausbruch der Krankheit begünstigt. Weiter wurde vermutet, daß durch die (nachgewiesene) Zertrümmerung eines Bruteies obenerwähnter Kreuzung durch eine Ventilationslatte im Brutapparat die Infektion der andern – zum Teil aus rein inländischen Kücken bestehenden Bruten – erfolgte, indem die Tiere beim Schlupf massiv virushaltigen Staub aufnehmen konnten. Die Erkrankungshäufigkeit der verschiedenen Bruten schwankte zwischen 0 und 80%.

Eine Übertragung auf Tiere früherer oder späterer Schlüpfe konnte nicht beobachtet werden. Hingegen wurde die Krankheit auch noch in zwei anderen Betrieben, die ebenfalls von den erwähnten amerikanischen Leghorn-Eiern bezogen hatten, klinisch und pathologisch-histologisch nachgewiesen.

Zusammenfassung

Nach kurzen Angaben über das Wesen der aviären Enzephalomyelitis wird über ihr erstmaliges Auftreten in schweizerischen Geflügelzuchten berichtet. Die Diagnose wurde auf Grund der klinischen Symptome und der typischen histopathologischen Veränderungen gestellt sowie durch den Ausschluß anderer, differentialdiagnostisch in Frage kommender Krankheiten. Ein Übertragungsversuch auf 12 Eintagskücken verlief nur in 2 Fällen positiv.

Résumé

Après une courte introduction sur la nature de l'encéphalomyélite, on parle de sa première apparition dans les élevages suisses. Le diagnostic a été établi sur la base des symptômes cliniques et des altérations histopathologiques typiques, ainsi que sur l'élimination d'autres maladies entrant en ligne de compte du point de vue du diagnostic différentiel. Un essai de contamination sur des poussins d'un jour n'a été positif que dans deux cas.

Riassunto

Dopo brevi informazioni sull'essenze dell'encefalomielite aviare, l'autore riferisce della prima comparsa di essa negli allevamenti aviari della Svizzera. La diagnosi è stata posta sulle basi della sindrome clinica e delle lesioni istopatologiche tipiche ed escludendo in via differenziale le altre malattie. Un esperimento di trasmissione su 12 pulcini di un giorno ebbe esito positivo solo in due casi.

Summary

After a short review on the principle of avian encephalomyelitis it's first appearance in Swiss fowl breeds is mentioned. Diagnosis was possible by clinical symptoms

and typical histopathological lesions, and by exclusion of other, similar, diseases coming into consideration. Artificial transmission on 12 one day old chickens was successful in 2 cases only.

Literatur

Badstue P. B. und G. Velling: Encephalomyelitis avium (AE) i Danmark. Foreløbig meddelelse. Nord. Vet.-Med. *11*, 331–340 (1959). – Burtscher H.: Zum Vorkommen der Aviären Enzephalomyelitis in Österreich. Zentralbl. Vet. Med. *7*, 841–877 (1960). – Fankhauser R.: Tierische Virusencephalitiden. Dtsch. Z. Nervenheilk. (im Druck). – Fritzsche K.: Die aviäre Enzephalomyelitis in Fritzsche-Gerriets' «Geflügelkrankheiten». Berlin und Hamburg (Parey) 1959. – Jones E. E.: An Encephalomyelitis in the Chicken. Science *76*, 331–332 (1932). – Jones E. E.: Epidemic Tremor, an Encephalomyelitis affecting young Chickens. J. exper. Med. *59*, 781–798 (1934). – Lindgren N. O., A. Nilsson und K. Bakos: Infektiöse aviäre Enzephalomyelitis beim Kücken in Schweden. Nord. Vet. Med. *9*, 801–821 (1957). – Löliger H.-Ch.: Die Pathomorphologie des Bindegewebes beim Huhn. Arch. exper. Vet. Med. *14*, 381–451 (1960). – Lucas A. und M. Laroche: L'encéphalomyélite aviaire à virus en France. Bull. Acad. vét. France *30*, 359–362 (1957). – Markson L. M. und J. D. Blaxland: Infectious Avian Encephalomyelitis. Vet Rec. *70*, 1208–1213 (1958). – Olitzky P. K.: Avian Encephalomyelitis (Epidemic Tremor) in Biester and Schwarte's "Diseases of Poultry", 2. Aufl. Ames, Iowa (Iowa State College Press) 1948.

Aus dem Tierzucht-Institut der Universität Zürich
Direktor: Prof. Dr. H. U. Winzenried

Methodik und Ergebnisse der Zwillingsforschung beim Rind*

von H. U. Winzenried

Die Zwillingsforschung, die heute in der Tierzuchtwissenschaft mehr und mehr Eingang findet, basierte zunächst auf den in der Humanmedizin angewandten Methoden, die ihrerseits in ihren Grundlagen auf Francis Galton [6], den Begründer der Eugenik, zurückgehen. Dieser glaubte – und das geht aus einer im Jahre 1876 erschienenen Abhandlung hervor –, daß der Einfluß von Erbe und Umwelt auf das Zustandekommen eines Merkmals durch eine Gegenüberstellung von identischen und nicht identischen Zwillingen *getrennt* bestimmt werden könne. Diese Arbeit Galtons, die aus vormendelistischer Zeit stammt, ist lange kaum beachtet worden, weil zuerst eine Methode zur sicheren Diagnostizierung eineiiger und zweieiiger Zwillinge ausgearbeitet werden mußte.

Die *Diagnostizierung* eineiiger Zwillinge geschieht heute in der Humanmedizin nach der polysymptomalen Ähnlichkeitsdiagnose, welche durch Siemens [21] im Jahre 1924 eingeführt wurde; sie beruht im Prinzip darauf, daß sich verschiedene erbliche Merkmale und Eigenschaften bei eineiigen Zwillingen (EZ) vorwiegend kon-

---

[1] Antrittsrede vom 21. Januar 1961, mit tabellarischen Ergänzungen.