Zeitschrift: Schweizer Archiv für Tierheilkunde SAT : die Fachzeitschrift für Tierärztinnen und Tierärzte = Archives Suisses de Médecine Vétérinaire ASMV : la revue professionnelle des vétérinaires

Herausgeber: Gesellschaft Schweizer Tierärztinnen und Tierärzte

Band: 103 (1961)

Heft: 2

Artikel: Chirurgie in der Pferdepraxis

Autor: Löhrer, J.

DOI: https://doi.org/10.5169/seals-589356

Nutzungsbedingungen

Die ETH-Bibliothek ist die Anbieterin der digitalisierten Zeitschriften auf E-Periodica. Sie besitzt keine Urheberrechte an den Zeitschriften und ist nicht verantwortlich für deren Inhalte. Die Rechte liegen in der Regel bei den Herausgebern beziehungsweise den externen Rechteinhabern. Das Veröffentlichen von Bildern in Print- und Online-Publikationen sowie auf Social Media-Kanälen oder Webseiten ist nur mit vorheriger Genehmigung der Rechteinhaber erlaubt. Mehr erfahren

Conditions d'utilisation

L'ETH Library est le fournisseur des revues numérisées. Elle ne détient aucun droit d'auteur sur les revues et n'est pas responsable de leur contenu. En règle générale, les droits sont détenus par les éditeurs ou les détenteurs de droits externes. La reproduction d'images dans des publications imprimées ou en ligne ainsi que sur des canaux de médias sociaux ou des sites web n'est autorisée qu'avec l'accord préalable des détenteurs des droits. En savoir plus

Terms of use

The ETH Library is the provider of the digitised journals. It does not own any copyrights to the journals and is not responsible for their content. The rights usually lie with the publishers or the external rights holders. Publishing images in print and online publications, as well as on social media channels or websites, is only permitted with the prior consent of the rights holders. Find out more

Download PDF: 14.07.2025

ETH-Bibliothek Zürich, E-Periodica, https://www.e-periodica.ch

Aus der Kuranstalt der Eidg. Militärpferdeanstalt in Bern

Chirurgie in der Pferdepraxis

von Dr. J. Löhrer[1]

I. Tranquilizer

Es liegt im ureigensten Charakter des Einhufers, daß er von ständiger Angst befangen ist und auf geringe Schmerzen heftig reagiert. Besonders ein temperamentvolles Pferd verlangt vom Chirurgen viel Geduld und Verständnis. Zwangsmaßnahmen vergißt es nicht so leicht. Der Erfolg einer Operation hängt deshalb sehr viel von der Ruhigstellung des Patienten und der Schmerzausschaltung ab. Wo geeignete Hilfskräfte fehlen, erhält die Vorbereitung des Pferdes zur Operation noch größere Bedeutung.

Wir erachten deshalb die Einführung der Neuroplegica oder Tranquilizer als eine große Bereicherung für die Chirurgie in der Pferdepraxis. In wenigen Jahren haben die Beruhigungsmittel verschiedener chemischer Stoffgruppen in allen Gebieten der Medizin eine gewaltige Bedeutung erlangt. Ihr Hauptanwendungsgebiet aber hat sich heute in die Chirurgie verlagert. Das Schrifttum darüber ist ins Uferlose angewachsen, so daß es müßig erscheint, hier nur einige Arbeiten zu erwähnen.

Es gibt nichts Neues unter der Sonne, könnte man auch hier ausrufen. Denn indische Ärzte haben schon lange vor der Ära der Tranquilizer die rohe Wurzel der Pflanze Rauwolfia serpentina mit Erfolg gegen Geisteskrankheiten verwendet. Die Pharmakologen und Chemiker stellten darauf das Alkaloid *Reserpin* synthetisch her und brachten damit den Stein ins Rollen. Von der Psychiatrie gelangten Substanzen mit ähnlicher Wirkung in die Gebiete der übrigen Medizin.

Innerhalb des deutschen Sprachgebietes fand insbesondere das Megaphen (= Chlorpromazin = Largactil Spezia) zur Narkosepotenzierung in den Kleintierkliniken Verwendung. Praktische Versuche beim Pferd erfolgten bei uns erst, als Bayer in Leverkusen das «Combelen», ebenfalls ein Phenothiazinabkömmling wie das Megaphen, entwickelt hatte. Der Angriffsort der sog. Tranquilizer liegt zentral im Stammhirn und dem Hypothalamus mit den primitiven Sektionen des Gehirns. Die Hirnrinde bleibt unberührt und der Patient bei Bewußtsein. Obwohl schläfrig, kann er jederzeit aus seinem Dämmerzustand geweckt werden. Auffallend stark wird sein psychisches Erleben gedämpft. Und darin sehen wir die besondere Nutzanwendung beim Pferd. Hier bekommt der Ausdruck Tranquilizer oder deutsch «Beruhigungsmittel» seine volle Bedeutung. Unter dieser eigenartigen Wirkung wird das Pferd gegenüber seiner Umgebung ziemlich passiv, läßt sich fast willenlos überallhin führen und empfindet vor allem keine Angst mehr. Es leistet bei der Untersuchung keinen Widerstand und wird für die Behandlung zugänglicher.

---

[1] *Vortrag* gehalten an der Generalversammlung der Gesellschaft Schweizerischer Tierärzte in Genf am 24. September 1960.

Wir verwenden «Combelen» bei Pferden, die stehend unter Lokalanästhesie operiert werden sollen, zum Fällen im Freien und Ausbinden auf dem Tisch, zur Narkosepotenzierung und schließlich zur Dämpfung der Ängstlichkeit auf der Schmiede und für Transporte (Flugzeugverlad).

Die Anwendung erfolgt tief in die Halsmuskulatur. Entgegen den Prospektangaben und den Untersuchungen anderer konnten wir die Dosierung auf 2,5–5 cc senken, das entspricht 25–50 mg des Phenothiazinderivates. Jugendliche, ältere und kranke Pferde erhalten die kleinere Menge. Wir erzielten auch mit dieser niedrigen Dosis den gewünschten Effekt. Der Wirkungseintritt erfolgt langsam und erreicht seinen Höhepunkt nach 1–2 Stunden, um nachher langsam abzusinken. Bis zum vollen Erwachen dauert es 12–24 Stunden. Von minimen individuellen Unterschieden abgesehen, steht das Pferd ruhig an seinem Platz, senkt die Lider, stützt den Kopf hin und wieder auf die Krippe, erwacht plötzlich und sucht zeitweilig nach Futter. Der Schweiftonus ist herabgesetzt und die Defäkation verlangsamt. Beim Wallach beobachtet man immer eine Erschlaffung des Penis, ohne daß er ganz vorfällt. Durch Anrufen oder Berühren kann das Pferd sofort aus seinem Dämmerzustand geweckt werden. Seine Abwehrreaktionen bei Schmerzempfindung sind dieselben wie im Normalzustand. Das «Combelen» ersetzt die lokale Schmerzausschaltung nicht, ergänzt sie aber. Weiter beobachtet man nach etwa 15 Minuten ein leichtes Absinken der Oberflächentemperatur. Die Pulszahl kann vorübergehend auf 26–28 Schläge zurückgehen. Überleitungsstörungen treten dann deutlicher in Erscheinung. Wegen der adrenolythischen Wirkung muß für einige Stunden eine Blutdrucksenkung in Kauf genommen werden. Dämpfige Pferde atmen ruhiger. Speichelbildung, Husten und Schlucken erleiden ebenfalls eine Abschwächung. Daraus ersieht man, daß dieser chemische Stoff alle lebenswichtigen Zentren im Stammhirn beeinflußt, und daran ist vor, während und nach der Operation zu denken. Es bedingt auch, daß die Tiere während der «Combelenwirkung» nicht zur Arbeit verwendet werden dürfen, nur wenig Futter erhalten und bei kühler Witterung gedeckt werden müssen. Beachtet man diese Vorkehrungen, so ist die Anwendung der Tranquilizer in den angegebenen Dosen gefahrlos. Wir verwenden sie mit bestem Erfolg seit 2 Jahren. Viele Operationen, für die wir früher die Pferde fällten, können nun stehend ausgeführt werden. Operateur und Gehilfen sind weniger Gefahren ausgesetzt, sofern auch die Anästhesie wirksam ist.

Pferde, die gefällt oder auf dem Tisch ausgebunden werden müssen, sträuben sich nicht gegen das Einschirren. Sie leiden nicht mehr unter Gurtenzwang und lassen sich leicht ausbinden. Das Aufstehen geschieht ohne Angstpsychose. Verursachte früher das Festgebundensein bei gewissen Pferden heftige Erregung bis zum Zerreißen der Fesseln, so lassen sie sich diese Zwangsprozeduren ohne weiteres gefallen. Die Kastration der Stute im Notstand verläuft ohne Kampf, und auf die Operation erfolgen keine Unruheerscheinungen nach Abklingen der Anästhesie.

Viel wurde über die Narkosepotenzierung der Tranquilizer geschrieben. Wir arbeiten immer noch mit Chloralhydrat 8% i.v., und damit wurde in Verbindung mit zusätzlicher Lokal- und Leitungsanästhesie eine genügende Schmerzausschaltung erreicht. Vor allem aber blieben uns bis heute Narkosezwischenfälle erspart.

Zusammen mit «Combelen» ergibt sich eine Einsparung von 40–50% der Chloralhydratdosis. Auch hier erfolgt die Prämedikation des «Combelens» 1–2 Stunden vor der Chloralhydratinfusion.

In gleicher Weise bereiten wir ängstliche Pferde für die Schmiede vor. In der 2. und 3. Stunde werden sie am umgänglichsten. «Spatige» oder widersetzliche Pferde können auch unter «Combelen»-Wirkung plötzlich heftig ausschlagen, denn der Schmerz wird nicht ausgeschaltet und die Gliedmaßenmuskulatur nicht gelähmt.

Für die Praxis, wo aus Zeitersparnis oder bei Notfällen ein rascherer Wirkungseintritt gewünscht wird, haben wir auch die i. v. Verabreichung in der gleichen Dosierung ausprobiert. Apathie und Somnolenz treten nach 7–8 Minuten ein, verflüchtigen sich aber nach einer halben Stunde wieder. Bei einem Pferd trat schon nach 5 cc Schwanken der Nachhand ein. Ein Pferd mit schwerem Tetanus konnte mit 10 cc nur mühsam stehend gehalten werden. Pulsfrequenz und Atemzahl sinken gleichmäßig ab, ohne an Intensität zu verlieren. Ernsthafte Folgen konnten wir auch bei der i. v. Applikation nicht beobachten. Ich möchte jedoch zwei Nachteile hervorheben: Einmal ist die i. v. Einspritzung bei aufgeregten und unruhigen Tieren nicht immer sehr einfach, besonders da sie sehr langsam erfolgen soll. Zweitens ist die Wirkungsdauer verhältnismäßig kurz und reicht nur für rasche Eingriffe aus.

Zum Beispiel habe ich aus Zeitersparnis zur operativen Versorgung einer Kopfverletzung mit Fraktur der Gesichtsleiste und des Os lacrimale, deren

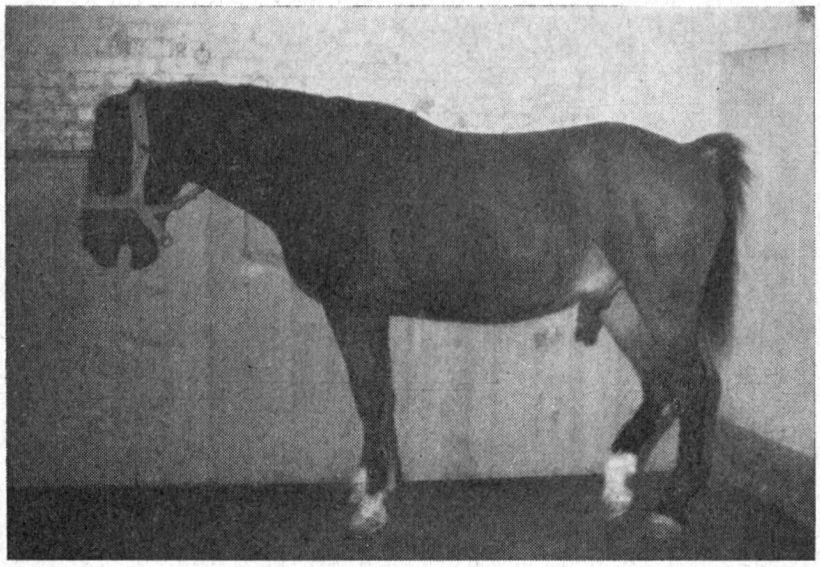

Abb. 1. Wallach 1 Stunde nach 5 cc Combelen i. m.

Ausdehnung nicht vorauszusehen war, 5 cc Combelen i. v. gegeben. Schon nach 20 Minuten begann das Pferd im Notstand wieder heftig zu agitieren. Die Operation, die zwei Stunden dauerte, konnte dann mit einer zweiten Injektion von nochmals 5 cc i. m. Combelen in aller Ruhe stehend zu Ende geführt werden.

Die potenzierende Wirkung erstreckt sich auch auf die Lokalanästhesie. Sie hängt mit der zentralen Dämpfung aller vegetativen Vorgänge zusammen. Wir kommen deshalb auch hier mit kleineren Dosen aus.

Die verschiedenen lokalen Anästhesieformen unterscheiden sich nur wenig durch die Diffusionsgeschwindigkeit und die Wirkungsdauer. Sie geben uns in der Praxis keine Probleme mehr auf.

II. Wundbehandlung

In der Wundbehandlung wird im allgemeinen zuviel von der Nadel, aber zuwenig vom Messer Gebrauch gemacht. Bevor man an eine Naht denken darf, erfolgt die operative Vorbereitung der tiefen Wundschichten, d. h. Entfernung von zerfetzten Weichteilen, Knochensplittern und Fremdkörpern mit Messer und Schere, Eröffnung von tiefer gelegenen Taschen und Drainage unterhalb des Wundwinkels. Jede Unfallwunde ist primär infiziert. Es genügt aber nicht, Antibiotika anzuwenden, wenn dem anfallenden Sekret kein Abfluß gesichert wird.

Als Beispiel diene eine horizontale Wunde auf Kniegelenkshöhe, breit klaffend, mit Faszien- und Muskelriß, ein Stück der Crista tibiae war ebenfalls abgesprengt. Die Haut wurde erst nach sorgfältigem Ausschneiden der Weichteile und Entfernung aller losen Knochenteile stehend unter Combeleneinwirkung genäht. Eine ausgedehnte Drainage sichert den Sekretabfluß und verhindert das Anschwellen der Weichteile. Nur diese und die Aufstallung des Pferdes in eine Hängegurte sichern das primäre Verwachsen der Wundränder. (Abb. 2)

Wir nähen alle Hautwunden mit gezwirntem Stahldraht, indem wir möglichst nahe am Epithelrand einstechen, dann aber durch schräge Stichführung sehr viel vom Corium erfassen, die Blätter breit aneinanderlagern, ohne

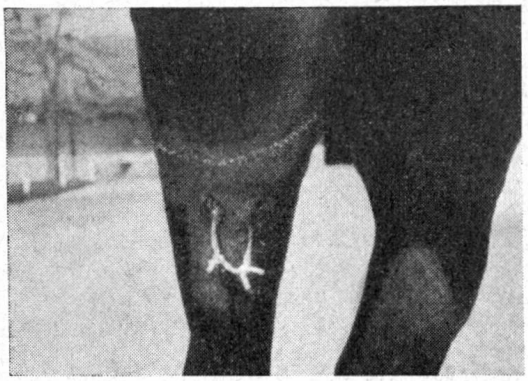

Abb. 2.
Naht und Drainage einer Unfallwunde

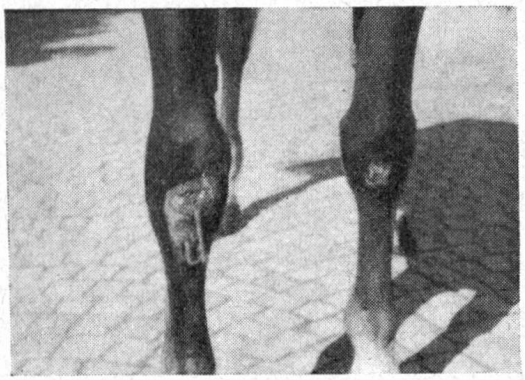

Abb. 3.
Drainage eines tiefen Couronnements

einen zu großen Zug auf den Knopf auszuüben. Der Stahldraht verhindert die Stichkanaleiterung und eine sichtbare Narbenbildung.

Tiefe *Couronnements* zeigen wegen Bänder- und Sehnenverletzungen starke Tendenz zur Wucherung. Eine Naht wäre illusorisch, dafür sorgt ein Drain für den Sekretabfluß. Der Drain muß aber von der tiefsten Wundstelle ausgehen und darf nicht etwa nur subkutan angelegt werden.

Durch *Gabelstich* und Stollen werden Schmutz, Haut und Haare ins subkutane oder subfasziale Gewebe getragen. Sie verursachen ausgedehnte Phlegmonen, oft mit Einbruch in Gelenke und Sehnenscheiden. Es genügt nicht, Penicillin einzuspritzen und evtl. eine scharfe Einreibung zu machen. Zuerst muß mit dem Messer das infizierte Material entfernt werden. Man schneidet beidseitig soviel Haut weg, bis man genügend Übersicht über die Stichöffnung erhält.

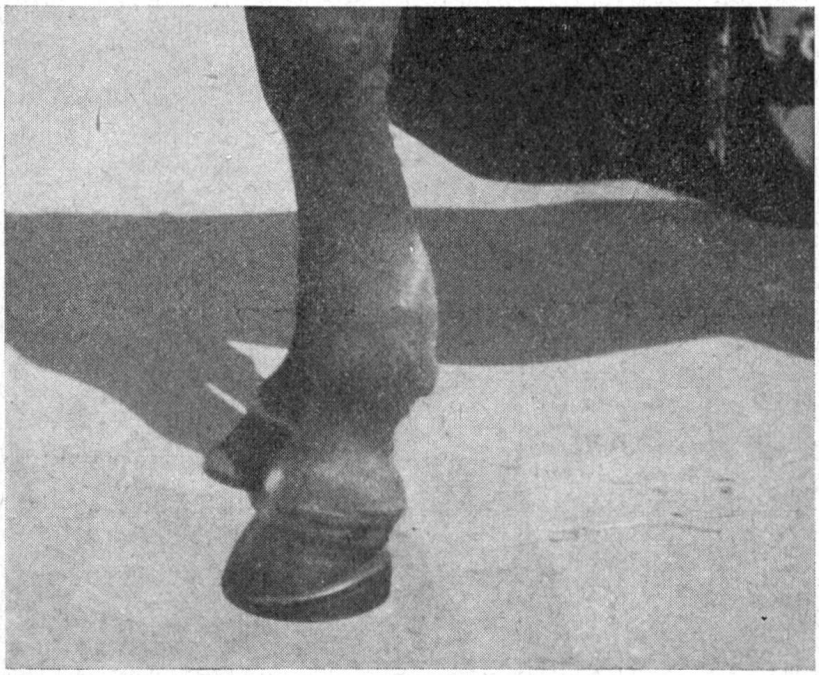

Abb. 4. Orthopädischer Beschlag mit Holzkeil nach Durchtrennung der oberflächlichen Beugesehne

Auch Stollenverletzungen und Stichwunden werden mit Vorteil drainiert.

Eitrige Arthritiden und Tendovaginitiden entstehen meistens sekundär durch Infiltration. Wo primär Gelenk und Sehnenscheide eröffnet sind (Gabelstich am Hinterfessel, Nageltritte) kann nur ein operativer Eingriff mit Wundkanal-Ausschneidung und Versorgung des Gelenks mit Antibiotika innert 48 Stunden einen Erfolg garantieren. Nur Antibiotika zu injizieren und abzuwarten – dafür ist das Risiko zu groß.

Von den offenen Sehnenwunden ist die *Durchtrennung des Kronbeinbeugers* heilbar. Eine Sehnennaht fällt wegen der Belastungsverhältnisse beim Pferd außer Betracht. Haut und Sehnenstumpf werden mit dem Messer geglättet und eine Hautnaht mit Drainage angelegt. Ist auch die Sehnenscheide er-

öffnet, so muß eine gründliche Reinigung derselben mit Penicillin vorgenommen werden. Üppige Granulation aus den Sekretstraßen hält man mit dem Messer unter Kontrolle. Das Pferd belastet anfänglich nur die Zehenspitze und versucht den Fessel gerade zu stellen. Ein orthopädischer Beschlag in Form eines Steges oder besser einer keilförmigen Holzplatte erleichtert ihm das Fußen und trägt viel zur Heilung bei. Die Behandlungsdauer beträgt 2–3 Monate und wird mit einem Punkt- oder Strichfeuer abgeschlossen. So behandelte Pferde konnten später auch als Reitpferde wieder verwendet werden.

Das Fehlen der operativen Wundversorgung führt zu ausgedehnten *Gewebswucherungen*. Zwischen den Weichteilen sammelt sich Unrat an, der nicht abfließen kann und die weitere Umgebung zu üppiger Granulation reizt. Da helfen keine Ätzmittel, sondern nur das Messer.

Abb. 5.
Caro luxurians als Folge einer Ballenverletzung

Abb. 6. Gleicher Huf, 6 Wochen nach chirurgischer Behandlung

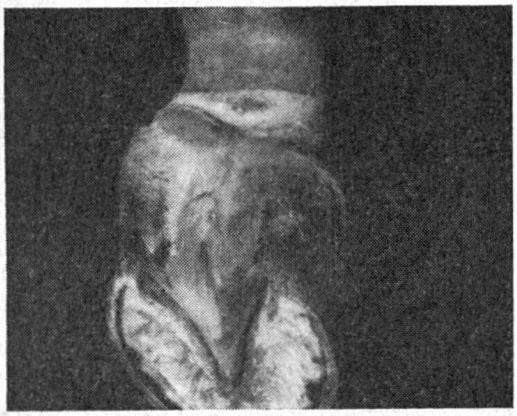

Wir verwenden in der Wundbehandlung außer Salizylpuder keine Ätzmittel mehr, sondern tragen mit dem geraden geknöpften Skalpell vom Epithelsaum her das Granulationsgewebe ab und stoßen dann in der Tiefe meistens auf Nekrosereste oder Fistelgänge. Durch das Wegschneiden des Caro luxurians wird zudem der Epithelrand von Druck und Sekret entlastet.

Größere Flächenwunden mit gesunder Granulation, aber verzögerter Epithelisation können durch *Hauttransplantation* überhäutet werden. Überraschend setzt nach der Implantation der Hautläppchen die Epithelisation

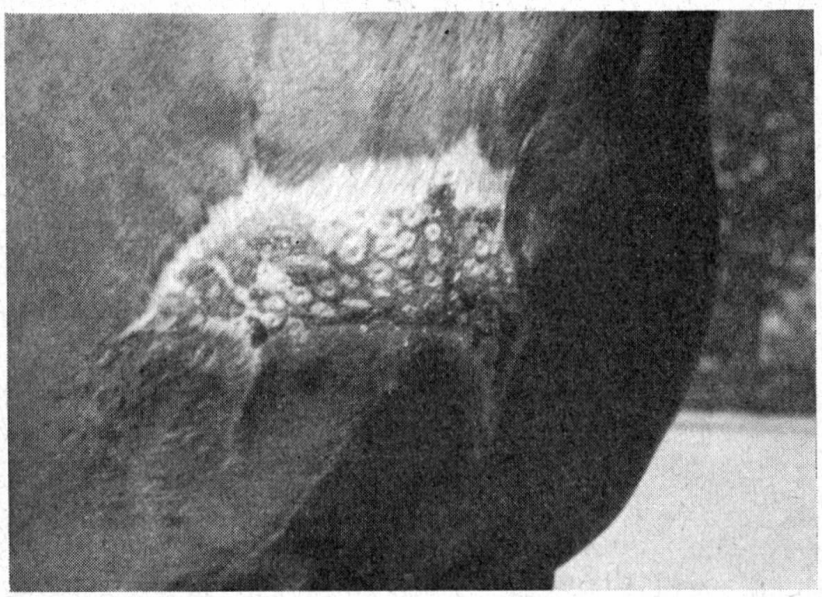

Abb. 7. 6 Wochen alte Hautpflänzchen

auch vom Wundrand her wieder energischer ein. Bis die Epithelinselchen für das bloße Auge sichtbar werden, dauert es etwa 3 Wochen. Die Operation ist einfach. Mit einer feinen anatomischen Pinzette werden an der Oberschenkel-

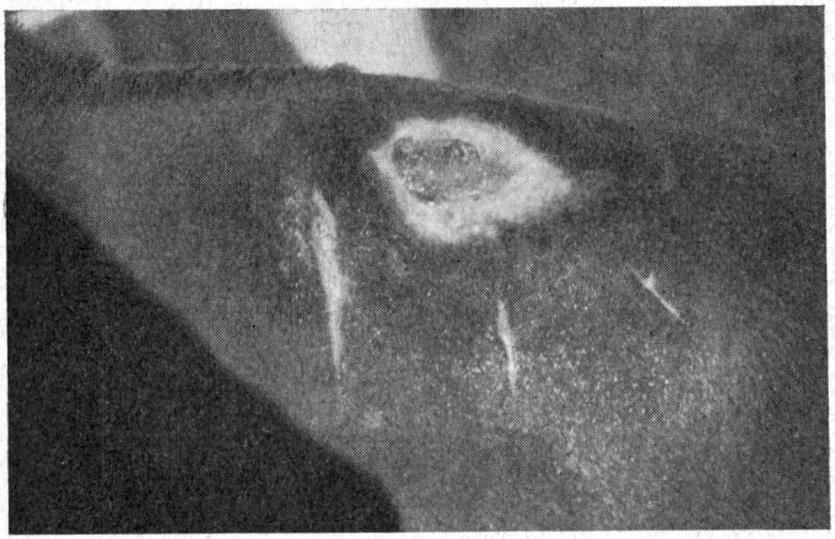

Abb. 8. Nekrose des Nackenbandes in Abheilung

Innenfläche ungefähr stecknadelkopfgroße Läppchen abgeschnitten und etwa 1 cm tief in die Granulation eingesetzt.

Eine besondere Art Wunden bilden die *Widerristschäden*. Zu späte Eröffnung von Abszessen in dieser Gegend führt zu Tiefennekrose im Nackenband und an den Dornfortsätzen. Dank intensiver antibiotischer Behandlung erzielt man Heilung in nützlicher Frist, sofern keine spezifische Infektion vorliegt. Trotzdem wird allseitig tief drainiert, ohne aber eine Resektion vorzunehmen.

Oberflächliche *Hautnekrosen* heilen ohne Komplikationen ab. Das ledrig gewordene Epidermisstück soll erst mit dem Messer abgetragen werden, wenn es sich von allen Seiten abzustoßen beginnt. Dagegen müssen vollständig abgestorbene Cutisteile möglichst frühzeitig entfernt werden, damit das eitrige Sekret sofort nach außen abfließen kann.

Eine spezifische Infektion am Widerrist bildet die *Banginfektion*. Sie trotzte bis heute mit wenigen Ausnahmen jeder chirurgischen und antibiotischen Behandlungsmethode, weil die Infektion nicht nur die Bursa oder Sehnenscheide oder ein Gelenk befällt, sondern sich auch außerhalb der fibrinösen Kapsel ausbreitet. Wir sehen jährlich vielleicht 2–3 Fälle von Bang-Infektionen beim Pferd. Infizierte Sehnenscheiden, Gelenke und Schleimbeutel sind immer bangverdächtig, wenn keine Verletzung nachweisbar ist.

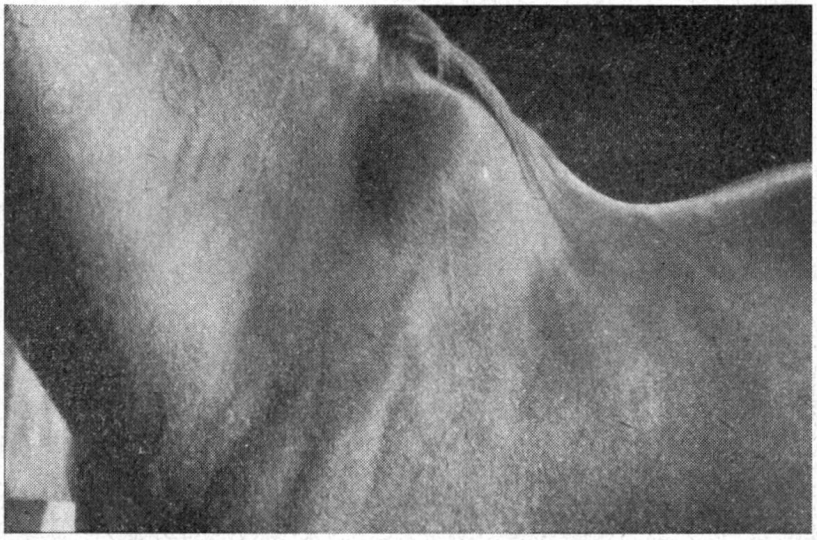

Abb. 9. Bang-Bursitis am Widerrist

Bei Importpferden aus der Normandie und dem hannoverischen Zuchtgebiet entwickeln sich unter der Rückenhaut Larven der *Dasselfliege*. Die reifen Larven schlüpfen in den Monaten März bis Mai aus und verpuppen sich. Aus klimatologischen Gründen ist bei uns die Hypoderma equi nicht lebensfähig. Ich habe noch nie ein Inlandpferd mit Befall von Dassellarven gesehen. – Die Behandlung erfolgt rein chirurgisch. Man trachtet darnach, die Larve so schnell wie möglich aus der Unterhaut zu entfernen. Das geschieht mit einem Schnitt durch die Haut und elliptischer Erweiterung der Wundöffnung, damit das Larvennest freigelegt werden kann. Wo die Larve durch den Sattel zerdrückt worden ist, entwickelt sich rasch eine Phlegmone mit subkutaner Vereiterung. Diese muß breit eröffnet und evtl. drainiert werden. Später findet man oft in der Sattellage bis haselnußgroße Knoten, die von Larven herrühren oder auch andere Ursachen haben. Wenn die Haut rings um den Knoten gesund ist, kann dieser ausgeschält und die Wunde sogar vernäht werden. Hier eignet sich wiederum der Draht am besten.

Papillome schneiden wir im Gesunden aus und vernähen die Wunden vollständig, um eine Primärheilung zu erreichen. Wo die Annäherung der Wundränder Schwierigkeiten bereitet, kann parallel zu den Wundrändern ein Entlastungsschnitt angebracht werden. – Abbinden und Kautherisieren der Papillome verursachen beim Pferd meistens Rezidiven.

Kronrandhornspalten werden durch Stellung, Gang und Schwächen der Hornkapsel verursacht. Der Hornschuh hat seine schwache Stelle beim Übergang von der größten Wölbung zur Trachte. Der Beschlag bildet die auslösende Ursache. Man entfernt deshalb das Eisen, um die physiologische Hufbelastung wieder herzustellen. Vom Kronrand her wird die Hornwand gleichmäßig dünn geraspelt bis zum Verschwinden der Spalte. Meistens muß auch ein Teil der Verbindungsschicht unter Leitungsanästhesie abgetragen

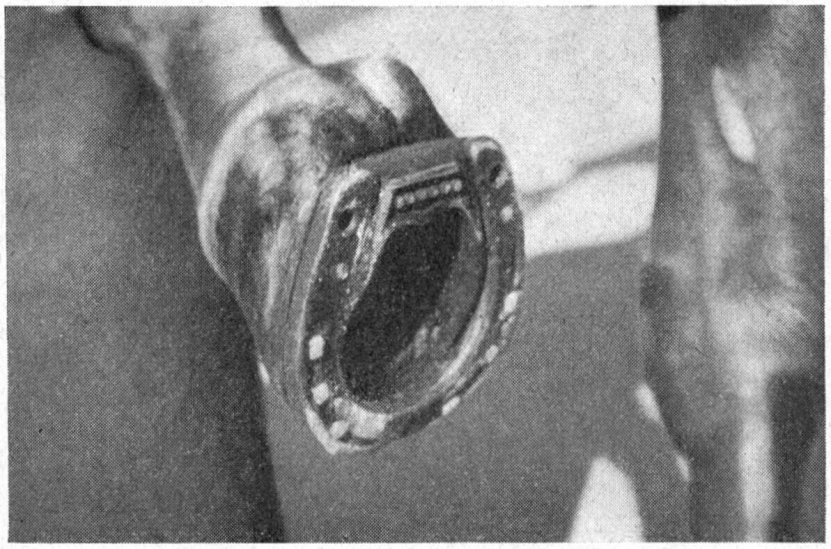

Abb. 10. Talonnette

werden. Darüber legt man einen Druckverband mit Josorptol, später mit Oleum lauri. Als Verbandsmaterial verwenden wir Klebestreifen, wie man sie zum Abdichten von Blechbüchsen braucht. Verbandwechsel alle 8 Tage. Wo die Verhältnisse es gestatten, kann das operierte Pferd bereits nach 8 Tagen ohne Eisen wieder geritten werden. Die Bewegung des Pferdes bei natürlicher Hufbelastung fördert die Heilung. Nach etwa 2 Monaten beschlagen wir die Pferde mit Talonnetten.

Verletzungen am Huf mit nekrotischem Gewebezerfall sind immer *starrkrampf*gefährdet. Die passive Schutzimpfung darf man nie vernachlässigen. Es gelingt aber nicht immer, die Eintrittspforte der Tetanusbazillen zu finden und die weitere Toxinbildung zu unterbinden.

Wenn sich die Starrkrampfsymptome *langsam* entwickeln und der Muskelkrampf bei einer mittelgradigen Kiefersperre stehenbleibt, so ist mit einem günstigen Verlauf zu rechnen. Das Pferd verhält sich im allgemeinen ruhig und vermag wenigstens zeitweise Wasser und Heu aufzunehmen. Eine

besondere Behandlung ist in diesen Fällen nicht notwendig. Nickhautvorfall und Kiefersperre klingen innert einem Monat wieder ab.

Anders der *akut* verlaufende Starrkrampf. Die Kiefersperre ist schon nach wenigen Stunden da. Schaum tritt aus den Mundwinkeln, gefolgt von Schweißausbruch und großer Unruhe. Jede Bewegung verursacht neue Aufregungszustände und damit Verschlimmerung des Allgemeinbefindens. Je nach Temperament und Empfindlichkeit reagiert das Pferd heftig auf jeden Behandlungsversuch.

Im akuten Anfall kommt uns ein Tranquilizer zu Hilfe. Er beruhigt nicht nur den Patienten, sondern auch den Arzt und seine Umgebung. Die intramuskuläre Injektion von 5 cc Combelen ist auch in den schwierigsten Fällen möglich. Nach etwa 30 Minuten ist das Fell trocken und der Patient für die Untersuchung und Behandlung zugänglicher.

Auf Empfehlung unseres Kollegen Dr. Radvila vom Schweiz. Seruminstitut überschwemmen wir die Blutbahn mit großen Dosen eines hochwertigen Immunserums: 300 cc i.v. und 200 cc s.c. mit 600–800 IE pro cc. Darauf erfolgt die chirurgische Behandlung und Desinfektion der Eintrittspforte, was im Zustand der Erregung gar nicht möglich war. Anderntags erhält das Pferd nochmals morgens und abends je 500 cc Serum. Während mehrerer Tage steht der Patient dauernd unter Tranquilizerwirkung, in geringen Dosen von 2–5 cc i.m., je nach Bedarf. Rückfälle werden mit weiteren Serumdosen unter Kontrolle gehalten. Penicillinschutz, Cardiaca in Form von Digitalisinfusen und Glukose stärken die Abwehrbereitschaft des Körpers.

Wenn der Patient wenigstens zeitweise etwas Wasser schluckt, kann mit einem günstigen Ausgang gerechnet werden. Bei vollständiger Kiefersperre, die auch nach der Tranquilizerwirkung nicht nachläßt, ist der Ausgang sehr zweifelhaft.

Wir betrachten die sofortige Anwendung eines Tranquilizers beim Starrkrampf als sehr wertvoll, weil er die Aufregungszustände, die immer zu einer Verschlimmerung Anlaß geben, zu dämpfen vermag. Ferner haben nach Ansicht von Dr. Radvila nur sehr hohe Serumdosen Aussicht auf Erfolg.

Da sich der Starrkrampf beim Pferd gerade in jüngster Zeit in auffallender Weise häuft, empfehlen wir die *aktive Schutzimpfung* wenigstens der wertvollen Pferde. Zur Erreichung eines genügenden Schutzes ist eine dreimalige Impfung mit Anatoxin oder Tetanus-Adsorbat-Impfstoff notwendig. Die zweite Injektion folgt frühestens nach 4–6 Wochen und die dritte als «injection de rappel» nach etwa 12 Monaten. Seit 1957 wurden über 700 Reservepferde der EMPFA systematisch mit Anatoxin «BERNA» geimpft. Mit diesem Impfstoff sahen wir keine Injektionsfolgen. Alle Kontrollen ergaben nach der dritten Impfung einen sehr guten Antikörpertiter. Adsorbat-Impfstoff hingegen erzeugt regelmäßig eine kleine Schwellung, wegen der Depotwirkung, aber einen höheren Titer. Die Injektion erfolgt subkutan im oberen Halsdrittel, auf jeder Seite 5 cc. Vergleichende Untersuchungen der beiden Impfstoffe sind im Gang.

III. Corticosteroide

Wir begannen mit der Corticosteroidtherapie in der Pferdechirurgie im Jahre 1955. Ihre Anwendung erfolgte lokal und nur in ausgewählten Fällen. Die Präparate haben inzwischen Wandlungen erfahren, die einer Verstärkung ihrer Wirksamkeit gleichkommen. Die pharmako-therapeutischen Eigenschaften, der antiphlogistische, antiallergische und fibroplastenhemmende Effekt sind aber gleich geblieben. Wir betrachten die Corticosteroide in der chirurgischen Anwendung nicht als kausale, sondern als symptomatische Therapeutica und haben die spezifische Therapie nie außer acht gelassen. Auch haben wir bisher von der Anwendung des übergeordneten Hypophysenhormons ACTH in der Chirurgie abgesehen, weil von der Stimulierung der normal funktionierenden Nebennierenrinde nur eine beschränkte Ausschüttung von Hydrocortison erfolgen kann, die am gewünschten Ort nicht jene Konzentration erreicht, die für den therapeutischen Zweck notwendig ist. Die Erwartungen gehen auch zu weit, wenn durch allgemeine Applikation eine Beeinflussung eines Spathinkers oder Strahlbeinhinkers gesucht wird. Gemessen an den ermittelten Werten beim Menschen müßten unerschwingliche Dosen täglich verabfolgt werden.

Die chemischen Fabriken und Arzneimittelhändler überfluten uns gegenwärtig mit optimistischen Darstellungen ihrer Therapeutika. Aus dem Wirrwarr der Anpreisungen ist kaum zu ersehen, wo was nicht angewendet werden darf. Adrenomone sollen gegen Strahlbeinlahmheit, Arthritis, Lahmheit unbekannter Ätiologie, Krankheiten der Atmungswege, Azoturie, Urtikaria, per. Augenentzündung, Dummkoller, Laryngitis und allergische Krankheiten wirken. Diese Indikationen werden noch durch die Bemerkung ergänzt: «Wir wissen heute, daß Lahmheitserscheinungen am Bewegungsapparat Ausdruck einer Nebennieren-Insuffizienz sein können.» Eine Diagnosestellung ist kaum mehr notwendig. Wie früher bei den Antibiotika kommt der Klient mit der Bitte, Cortison zu spritzen. Und raten Sie davon ab, so geht er zum nächsten Kollegen.

Umgekehrt ging jener Kollege zu weit, wenn er auf dem Concoursplatz einem Pferd für Fr. 120.– Cortisontabletten verschrieb, ohne sich auch nur die Mühe zu nehmen, die Lahmheit einer näheren Untersuchung zu unterziehen. Er hatte allerdings die Rechnung ohne den Wirt gemacht, denn der Reiter lehnte dankend ab.

Cortisontabletten enthalten 5 mg Hydrocortison. Die Tagesdosis für den Menschen beträgt 15–20 mg und soll bei Urtikaria und gewissen arthritischen Erkrankungen erfolgreich sein. Was mit diesen Hormonpräparaten im Pferdemagen und -darm geschieht, wissen wir noch gar nicht.

Meine Ausführungen verfolgen das Ziel, die Corticosteroide in der chirurgischen Pferdepraxis dorthin zu leiten, wo eine Wirkung mit Sicherheit zu erwarten ist.

Voraussetzung einer erfolgreichen Anwendung der Corticosteroide ist die absolute Asepsis, weil durch die Entzündungs- und Fibroblastenhemmung die physiologischen Abwehrfunktionen des Gewebes geschwächt und einer eventuellen Infektion der Weg bereitet wird. Es genügt nicht, dem Präparat Penicillin beizumischen. Mir scheint sogar, daß ohne Antibiotikabeimischung die Wirkung der Corticosteroide besser ist.

Für sauberes und sicheres Arbeiten muß der Patient ruhig stehen. Hier kommt uns wieder das «Combelen» zu Hilfe. Als Einstichstelle wählen wir den unteren Drittel der gefüllten Kapsel. Für die Punktion eignet sich am besten ein feiner, nicht zu langer Trokart. Daß er jedesmal ausgekocht wird, ist selbstverständlich. Die Operationsstelle wird nach der Desinfektion mit Chloräthyl vereist. Nach dem Einstich üben wir einen sanften, kontinuierlichen Druck auf den Ballon aus, bis der Flüssigkeitsstrom versiegt. Das Ansaugen von Luft soll möglichst vermieden werden. Die Menge des einzuführenden Corticosteroids hängt von der Wahl des Präparates ab. Wir verwenden heute Ultracortenol von 2–5 cc pro Injektion (20–50 mg). Die Stichstelle wird mit einer Michelschen Klammer abgedichtet.

Eine der dankbarsten Indikationen ist das *Widerristdecollement*. Wir warten mit der Punktion 6–8 Tage und behandeln vorerst mit Camphersalbe. Alle Fälle sind nach einer einzigen Punktion abgeheilt, indem die Kapsel leer blieb und sich die Haut ohne Schwiele am Widerrist glatt anlegte. Es versteht sich von selbst, daß diese Widerristdecollements steril waren.

Ähnlich verhält es sich mit Ergüssen in die *Bursa praecarpalis, praepatellaris und calcanei*. Auch hier genügt eine einmalige Injektion von 2–3 cc Ultracortenol. Auch Hämatome an den unteren Gliedmaßenteilen sprechen ebenfalls gut an. Große Hämatome am Oberschenkel öffnen wir am 10. Tag nach der Entstehung durch einen 3 cm langen Schnitt mit dem Messer.

Größte Vorsicht ist bei der Punktion der *Gelenks- und Sehnenscheidengallen* am Platz. Eine eingeschleppte Infektion nimmt einen tragischen Verlauf. Die Beimischung von Penicillinsuspension im Verhältnis von 1 Teil Penicillin und 4 Teilen Cortison ist allgemein üblich.

Der Erfolg bei der Behandlung von Gallen hängt von ihrer Entstehungsart ab. Meistens sind es mechanische Insulte, die einen Erguß in die Sehnenscheiden und Gelenkskapseln verursachen. Die Kapsel ist prall gefüllt, vermehrt warm und schmerzhaft. Früher lernten wir, daß die Entzündung im günstigsten Fall zur Heilung notwendig sei. Das gilt auch heute noch. Nur darf die Entzündung nicht überborden und zu lange dauern. Einrisse in der Synovialschleimhaut, der Fibrosa und den Sehnenfasern werden durch die Entzündung repariert. Es braucht eine gewisse Zeit, bis der Schaden behoben ist. Während dieser Zeit unterstützen wir die örtliche Blutzirkulation mit Burowschen Verbänden, Prießnitz, Antiphlogistin und reizenden Salben. Auch die Anwendung des Feuers haben wir nicht aufgegeben, obwohl viele amerikanische Autoren diese Behandlung als vorsintflutlich ablehnen. Wir feuern immer noch in Punkten und Strichen bei Periostitis, Tendinitis der Beuge-

sehnen und Interosseusäste und bei Periarthritiden. Auch bei großen Gallen am Sprunggelenk und Fessel applizieren wir zuerst ein Punkt- oder Strichfeuer und erst nach Abklingen der Feuerreaktion Cortison. Wir machen dabei die Überlegung, daß unter der Wirkung des Feuers der Gewebeschaden repariert wird und am Schluß nur noch die gereizte Synovialis beruhigt werden muß.

Kleinere, weiche Fesselgallen als normale Gebrauchserscheinungen punktieren wir nicht, sondern empfehlen Massage nach der Arbeit, eventuell Prießnitz-Verbände oder trockenes Bandagieren.

Von 20 mit Corticosteroid behandelten Sprunggallen sind 15 vollständig verschwunden, zwei mußten nach anfänglichem Erfolg später drainiert werden, eine war infiziert und zwei wiesen an den Gleitflächen knöcherne Veränderungen auf, die irreversibel waren.

Von fünf Sprunggelenksgallen wurden alle zuerst mit Punktfeuer behandelt. Die nachherige Cortisoninjektion war dann erfolgreich.

Abb. 11. Sprunggalle links

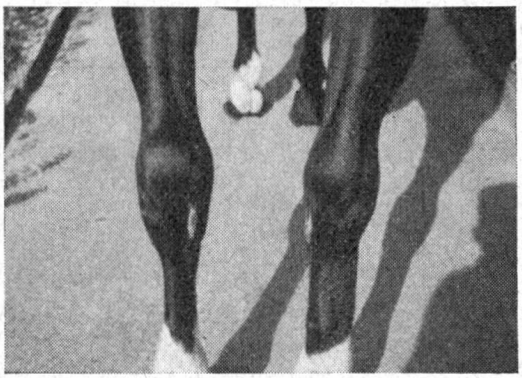

Abb. 12. Gleiches Sprunggelenk 6 Wochen später nach Punktfeuer und einmaliger Ultracortenolbehandlung

Ferner sind sämtliche Strecksehnengallen an Vorderknie und Hinterfesseln, teilweise nach vorangegangener Feuertherapie, innert nützlicher Frist verschwunden.

Keinen oder nur einen vorübergehenden Erfolg sahen wir bei der Spatbehandlung und bei fortgeschrittenen Fällen von Bursitis podotrochlearis. Beim Spat umspritzten wir das Periost rund um den Spathöcker im Abstand von fünf Tagen, ohne auch nur die geringste Besserung festzustellen.

Die Bursa podotrochlearis kann nach dem Vorschlag von Prof. Leuthold stehend unter Leitungsanästhesie von der Ballengrube aus durch die tiefe Beugesehne erreicht werden. Eine Besserung ist nur in leichten und relativ frischen Fällen zu erwarten, wenn Strahlbein und Aponeurose noch keine Löcher und Verwachsungen aufweisen. Wo sich bei chronischen Fällen eine auffallende Besserung einstellte, erlebten wir eine Enttäuschung, sobald das Pferd einer Belastung durch den Reiter ausgesetzt wurde. Hier wie an der Spatstelle ist die mechanische Beanspruchung außerordentlich groß, so daß der kausalen Behandlungsmethode der Vorzug gebührt.

Ich möchte an dieser Stelle die orthopädische Spatbehandlung, wie sie von Kollege Nyffenegger angeregt und in gemeinsamer Arbeit entwickelt wurde, in Erinnerung rufen. Sie beruht auf der Erkenntnis, daß durch Verbreiterung und Verdickung der äußeren Rute ein Ausgleich der Belastungsverhältnisse der Sprunggelenksknochen herbeigeführt werden kann, d. h. die breitere Unterstützung der äußeren Hufhälfte entlastet die dorsomediale Ecke des Sprunggelenkes.

Seit unserer Veröffentlichung hat sich am Ergebnis dieser Behandlungsmethode nichts geändert.

In der *Augenheilkunde* nehmen die Cortisonepräparate einen breiten Raum ein. Aber nicht ohne Grund verlangt ein namhafter Humanophthalmologe, daß die Corticosteroidbehandlung am Auge dem Spezialisten überlassen werden soll. Besonders bei bakteriellen und herpetischen Augenentzündungen wurde mit unkontrollierter Cortisonbehandlung schon viel Unheil angerichtet. Ich erlaube mir diese Bemerkung, da auch beim Tier Cortison oft wahllos verwendet wird. Am Auge offenbart sich die symptomatische Wirkung der Corticosteroide vielleicht am eindrücklichsten. Exsudation, Zellinfiltrationen und Gefäßneubildungen vermindern sich rasch. Die kausale Affektion aber bleibt bestehen. Sie muß spezifisch angegangen werden. Eine eitrige Konjunktivitis behandelt man weiter mit Penicillin. Oberflächliche Hornhautverletzungen heilen unter Antibiotika-Schutz auch ohne Corticosteroide. Bei größeren Defekten mit ausgebreiteter Zellinfiltration ist aber nach Abschluß der Epithelisierung eine rasche Aufhellung der Trübung und die Rückbildung der Gefäßeinsprossung erwünscht. Die Keratitis punctata beruht auf infektiöser Grundlage. Die Anwendung von Corticosteroiden bewirkt in diesem Fall zum mindesten eine Verzögerung der Heilung.

Was die *periodische Augenentzündung* betrifft, so sind wir immer noch mit Heußer der Auffassung, daß diese Krankheit des Auges eine hämatogene Spätinfektion durch Leptospiren darstellt. Mit der intraokularen Aureomycintherapie haben wir einige schöne Resultate erzielt. Sie kommt aber oft zu spät und ist bei stark entzündeten Augen durch Blutungen in die vordere Augenkammer gefährdet. Zudem verteilt sich Aureomycin von der Kammer aus nur im vorderen Abschnitt des Auges. Wertvoll für uns aber waren die Ergebnisse der Kammerwasseragglutination, die häufig einen bedeutend höheren Titer zeigte als die Serumagglutination. Die vordere Augenkammer kann aber auch durch Infiltration von der Konjunktiva aus erreicht werden. Für die Praxis ergibt sich deshalb folgendes Behandlungsschema: Aureomycin-Atropin-Augensalbe zweimal täglich in die Lidspalte bis zur vollständigen Öffnung der Pupille. Am zweiten oder dritten Tag folgt zusätzlich eine subkonjunktivale Injektion von 25 mg oder 1 cc Hydrocortison. Wir verwenden Hydrocortison, weil es langsamer resorbiert wird als Ultracortenol und eine eventuelle zweite Injektion erst nach 8 Tagen erfolgen muß.

Die Technik ist praxisreif: Das Pferd erhält 5 cc Combelen i.m. Während der Wartezeit wird eine 5%ige Kokainlösung in die Lidspalte eingeträufelt.

Kokain wirkt zusätzlich mydriatisch und drucksenkend. Zur Injektion öffnet man die Augenlider mit zwei Lidhaltern und führt die feine Nadel am lateralen oberen Rand unter die Conjunctiva orbitalis ein. Es genügt, das Depot an einer einzigen Stelle anzubringen. Als ausschleichende Behandlung folgt die Verwendung einer Corticosteroid-Augensalbe.

Es überrascht, wie schnell Exsudation in der vorderen Augenkammer, Hornhauttrübung und Gefäße sich zurückbilden. Bei ganz frischen Fällen kann eine Heilung ohne Residuen erzielt werden. Oft aber kommen die Pferde erst nach dem zweiten oder dritten Anfall zur Behandlung, wenn bereits bleibende Schäden an Iris, Linse und Glaskörper entstanden sind. Diese lassen sich nicht mehr entfernen. Das Auge ist allergisch geworden. Direktes Sonnenlicht oder Zugluft können Rezidiven auslösen. Aber auch diese Rezidiven sprechen auf eine subkonjunktivale Corticosteroidinjektion rasch an und verursachen dann keine größeren Schäden mehr.

Zur spezifischen Bekämpfung der periodischen Augenentzündung haben wir seit zwei Jahren eine Mischvakzine von Leptospira pomona und grippotyphosa der Veterinaria AG im Gebrauch, die bis heute unsere Erwartungen erfüllte, aber noch im Versuchsstadium steht. Die Versuche werden längere Zeit beanspruchen, weil die Fälle mit periodischer Augenentzündung seltener geworden sind.

Zusammenfassung

«Combelen» Bayer ist ein geeignetes Beruhigungsmittel für das Pferd. Die intramuskuläre Einspritzung von 2 bis 5 ccm des Phenothiazinderivates, je nach Zustand des Patienten, genügt für eine gute Wirkung und erzeugt keine nachteiligen Folgen.

In der Unfallchirurgie wird größter Wert auf die Wundausschneidung und genügende Drainage gelegt. Üppige Granulationen werden mit dem Messer entfernt und größere Hautdefekte mit Hautpflänzchen versorgt. Orthopädische Beschläge in Form von Holzkeilen und Talonnetten unterstützen die chirurgischen Eingriffe an den Sehnen und am Huf. Neben der chirurgischen Behandlung der Unfallwunde darf die Starrkrampfprophylaxe nicht vernachlässigt werden.

Bei der Anwendung der Corticosteroide in der Pferdechirurgie hat der Verfasser nur bei lokaler Anwendung sichere Erfolge gesehen. Sehr gut bewährt hat sich die subkonjunktivale Hydrocortisoninjektion bei der periodischen Augenentzündung.

Résumé

Le «Combelen» Bayer est un bon sédatif pour le cheval. L'injection de 2 à 5 cmc de ce dérivé de phénothiazine, selon l'état du patient, est suffisante pour obtenir un bon effet et ne pas engendrer de suites préjudiciables.

La chirurgie des accidents accorde une grande importance à l'excision des plaies et à un drainage suffisant. Les granulations abondantes sont enlevées au bistouri. Des

ferrures orthopédiques sous forme de coins en bois et de talonnettes complètent les interventions chirurgicales aux tendons et au sabot. Outre le traitement chirurgical des plaies par accident, il y a lieu de ne pas négliger la prophylaxie du tétanos.

Lors d'emploi par l'auteur de corticostéroïdes en chirurgie, seule l'administration locale a permis d'enregistrer des succès certains. En ce qui concerne la fluxion périodique, on a obtenu d'excellents résultats avec l'injection subconjonctivale d'hydrocortisone.

Riassunto

«Combelen» Bayer è un tranquillante adatto per il cavallo. L'iniezione intramuscolare di 2–5 cmc di questo derivato della fenotiazina basta, secondo lo stato del paziente, per ottenere un buon effetto e non produce conseguenze sfavorevoli.

Nella chirurgia infortunistica si dà il massimo valore all'escissione della ferita ed al sufficiente drenaggio. Granulazioni rigogliose vengono allontanate con il coltello e ammanchi di pelle più notevoli sono sistemati con trapianti di essa. Ferrature ortopediche sotto forma di cunei di legno e di tallonetti sostengono gli interventi chirurgici ai tendini ed allo zoccolo. Accanto alla cura della ferita da infortunio non si può tralasciare la profilassi del tetano.

Con l'uso dei corticosteroidi nella chirurgia del cavallo, l'autore ha riscontrato dei successi sicuri solo nell'uso locale. Nell'oftalmia periodica l'iniezione sottocongiuntivale di idrocortisone ha dato un risultato molto buono.

Summary

«Combelen» Bayer is a useful sedativum for horses. Intramuscular injection of 2–5 ccm of the phenothiazine derivate – according to the state of the patient – is sufficient and does no harm.

In the surgery of accidents excision of the wound and drainage is very important. Voluminous granulations are cut off and small skin implantations are put on extended defects. Orthopedic shoing is a useful assistance to operations on tendons and hoofs. Besides the surgical treatment of wounds after accidents prophylaxis of tetanus must not be forgotten.

After application of corticosteroids in horse surgery the author has seen success only after local injection. Subconjunctival injection of hydrocortisone proved successful in periodic ophthalmia.

Aus dem Schlachthof Olten

Studien zum Problem der Leberegelbekämpfung

Von Dr. H. Fuhrimann

Der stete Rückgang wertvollen Kulturlandes in Verbindung mit dem rapiden Anwachsen der Bevölkerung erfordert bei zunehmendem ausländischem Konkurrenzdruck immer mehr eine leistungsfähige, den bestehenden Bedürfnissen angepaßte landwirtschaftliche Qualitäts-Produktion unter gleichzeitiger Senkung der Gestehungskosten. Mit der erfolgreichen Bannung der Maul- und Klauenseuche, der Tilgung der Rindertuberkulose sowie der De-