Zeitschrift: Schweizer Archiv für Tierheilkunde SAT : die Fachzeitschrift für Tierärztinnen und Tierärzte = Archives Suisses de Médecine Vétérinaire ASMV : la revue professionnelle des vétérinaires

Herausgeber: Gesellschaft Schweizer Tierärztinnen und Tierärzte

Band: 97 (1955)

Heft: 10

Artikel: Microphtalmie congénitale chez le cerf

Autor: Burgisser, H.

DOI: https://doi.org/10.5169/seals-592847

Nutzungsbedingungen

Die ETH-Bibliothek ist die Anbieterin der digitalisierten Zeitschriften auf E-Periodica. Sie besitzt keine Urheberrechte an den Zeitschriften und ist nicht verantwortlich für deren Inhalte. Die Rechte liegen in der Regel bei den Herausgebern beziehungsweise den externen Rechteinhabern. Das Veröffentlichen von Bildern in Print- und Online-Publikationen sowie auf Social Media-Kanälen oder Webseiten ist nur mit vorheriger Genehmigung der Rechteinhaber erlaubt. Mehr erfahren

Conditions d'utilisation

L'ETH Library est le fournisseur des revues numérisées. Elle ne détient aucun droit d'auteur sur les revues et n'est pas responsable de leur contenu. En règle générale, les droits sont détenus par les éditeurs ou les détenteurs de droits externes. La reproduction d'images dans des publications imprimées ou en ligne ainsi que sur des canaux de médias sociaux ou des sites web n'est autorisée qu'avec l'accord préalable des détenteurs des droits. En savoir plus

Terms of use

The ETH Library is the provider of the digitised journals. It does not own any copyrights to the journals and is not responsible for their content. The rights usually lie with the publishers or the external rights holders. Publishing images in print and online publications, as well as on social media channels or websites, is only permitted with the prior consent of the rights holders. Find out more

Download PDF: 13.07.2025

ETH-Bibliothek Zürich, E-Periodica, https://www.e-periodica.ch

culous mastitis retarded the diagnosis. The observations of the author are in accordance with various publications saying that udder tuberculosis has an acute or subacute course.

Literaturverzeichnis

[1]	Baumgartner	Schweiz. Arch. Thkde.	95	6	1953	S. 327
[2]	Daigeler	DTW			1952	S. 258
[3]	Bouvier	Schweiz. Arch. Thkde.	84		1942	S. 25
[4]	Reuss	Lebensmitteltierarzt			1952	S. 5
[5]	Ziegler	Die Eutertuberkulose des Rindes, Verlag Hirzel, Leipzig			1953	
[6]	Middlebrook	J. Exp. Med.	88		1948	S. 521
	Middlebrook	Ann. Review of Tubercul.	58		1948	S. 700
[7]	Schmid	Schweiz. Arch. Thkde.	94	12	1952	S. 794
[8]	Schmid	Zschr. Allg. Path. Bakt.	17	4	1954	S. 444
[9]	Schmid	Schweiz. Arch. Thkde.	96	2	1954	S. 51
[10]	Buchli	Vet. Med. Diss., Bern			1953	
[11]	Steck	Die Tilgung des gelben Galtes, Verlag Haupt, Bern			1939	
[12]	Meyer	MH. Thkde.			1952	S. 191
[13]	Kästli	Schweiz. Arch. Thkde.	89	3	1947	S. 103
[14]	Saxer	Zschr. Allg. Path. Bakt.			1951	S. 532
[15]	Gofton	Vet. Rec.			1921	S. 286
[16]	Roux	Schweiz. Arch. Thkde.			1928	S. 624
[17]	Leonhard	BMTW	65	5	1952	S. 86
[18]	Keller	Lebensmitteltierarzt			1953	S. 89

Ich danke Herrn Prof. Dr. G. Schmid und seinen Mitarbeitern im Vet.-Bakt. Institut Bern für die Ausführung der Kontrolluntersuchungen und Frl. F. Vifian für ihre zuverlässige Arbeit am Mikroskop, Herrn Prof. Dr. G. Schmid zudem für die Durchsicht des Manuskripts.

Service vétérinaire cantonal et Institut Galli-Valerio, Lausanne
Centrale suisse pour l'étude des maladies du gibier

Microphtalmie congénitale chez le cerf

par H. Burgisser

La microphtalmie congénitale est une anomalie citée déjà à plusieurs reprises chez les animaux (poulain, veau, chien, porc, agneau, volailles).

Nous avons eu l'occasion de constater cette hypoplasie chez des cerfs deux fois en 1952 et une fois en 1954. Ces animaux provenaient du canton des Grisons (Lenzerheide, Bonaduz et Valendas).

Il s'agissait de faons âgés de quelques jours pour les deux premiers et de trois mois pour le dernier dont nous ne reçumes que la tête. Ces animaux

avaient été abattus parce que aveugles. Les malformations étaient toujours bilatérales.

Le faon de Lenzerheide montrait des globes oculaires du volume d'une petite cerise et une absence (du moins macroscopique) du cristallin. La cavité orbitaire et la fente palpébrale étaient elles-mêmes réduites.

Le faon de Valendas, reçu en août 1954, fut soumis non seulement à un examen macroscopique, mais aussi à l'examen histologique.

Mensurations:	œil gauche	œil droit
Poids	2,36 g	1,88 g
Diamètre antéro-postérieur	13 mm	10,5 mm
Diamètre vertical	9 mm	12 mm
Diamètre transverse	16 mm	14 mm
	Cornée	
Diamètre horizontal	13 mm	10 mm
Diamètre vertical	9,5 mm	9 mm

Le nerf optique, d'un diamètre diminué, (2 mm) est grisâtre.

Examen histologique: sur la coupe, la structure des deux yeux est fortement modifiée. Les globes oculaires sont limités à l'extérieur par une sclérotique normale, tapissée elle-même régulièrement dans l'œil gauche, irrégulièrement dans l'œil droit, par une choroïde de structure également normale.

La rétine, fragmentaire sur la coupe, montre un décollement. Des différentes parties de celle-ci, on ne reconnaît que quelques cellules ganglionnaires, des fibres nerveuses et des cellules de couches granuleuses. Sur leur section, les globes oculaires sont divisés en deux parties, d'une part vraisemblablement le corps vitré, d'autre part les chambres antérieure et postérieure. Cette délimitation est faite par un organe à section cylindrique dans l'œil droit, composé de cordons épithéliaux, parfois creusés d'une cavité centrale, et à couche basale cylindrique, et d'un tissu conjonctif interstitiel lâche. Dans l'œil gauche, ce corps, de forme plus irrégulière, montre, en plus des cordons épithéliaux et du tissu conjonctif, des formations fibrillaires. Il s'agit très vraisemblablement d'ébauches cristalliniennes. Celles-ci sont reliées aux parois oculaires par des corps ciliaires.

Résumé

Description de trois cas de microphtalmie chez des faons de cerfs. La microphtalmie est une anomalie qui n'est pas rare, mais il est assez intéressant de la signaler chez ces trois cerfs provenant de régions voisines dans le canton des Grisons.

Quant à la genèse de cette hypoplasie, il ne nous a pas été possible d'en déterminer la nature. Il pourrait s'agir de consanguinité ou d'un autre facteur de dégénérescence. Il n'est pas impossible que la tare soit héréditaire et qu'elle ait été transmise par le même mâle.

Zusammenfassung

Es werden 3 Fälle von Mikrophthalmie bei Hirschkälbern beschrieben. Die Mikrophthalmie ist als Anomalie nicht selten, aber es ist recht interessant, daß sie bei 3 Hirschen zur Beobachtung kam, die aus benachbarten Gegenden im Kanton Graubünden kamen.

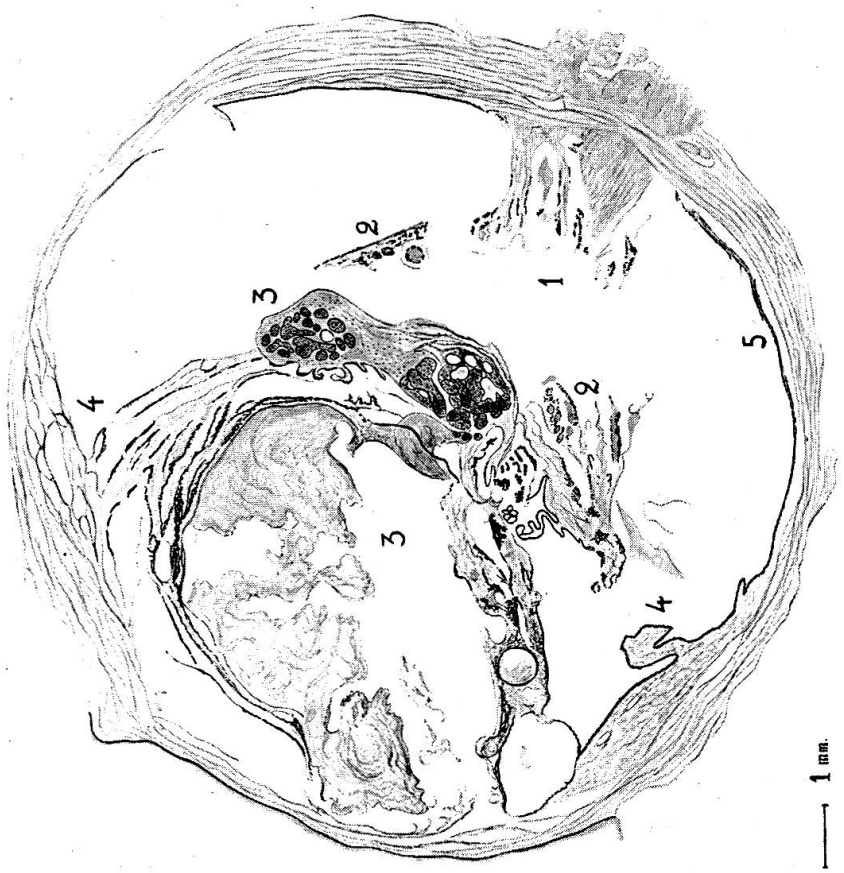

Oeil gauche

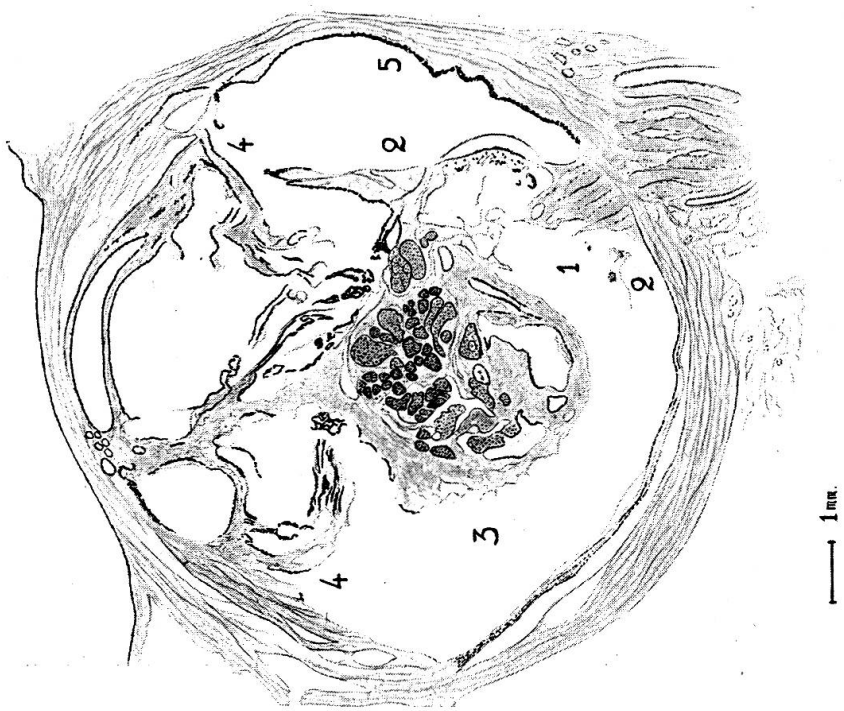

Oeil droit

1. nerf optique 2. rétine fragmentaire 3. ébauche cristallinienne 4. muscles et procès ciliaires 5. choroïde

Es war uns nicht möglich, die Genese dieser Hypoplasie zu bestimmen. Es könnte sich um Inzucht handeln oder einen andern Faktor, der Degeneration verursachte. Es ist nicht ausgeschlossen, daß der Fehler erblich ist, und daß er durch dasselbe männliche Tier übertragen wurde.

Riassunto

Sono descritti 3 casi di microftalmia in cervi alimentati con latte. La microftalmia non è rara, ma è molto interessante che fu osservata in 3 cervi provenienti da varie regioni vicine nel Canton Grigioni. Non ci fu possibile determinare la genesi di questa ipoplasia. Potrebbe trattarsi un effetto della consanguineità o di un altro fattore che ha causato la degenerazione. Non è escluso che il difetto sia ereditario e che sia stato trasmesso dallo stesso animale maschio.

Summary

Three cases of microphthalmia in deer calves are described. Such anomalies are not rare, but the animals in question came from neighbouring districts in one Swiss canton. The etiology of the hypoplasy could not be found, perhaps inbreeding, perhaps an other factor of degeneration. The defect may be inherited and originating from the same male.

Aus dem Tierspital Dr. Uehlinger, Neuewelt bei Basel

Erfahrungen mit Zooderm in der tierärztlichen Praxis

Von Ch. Uehlinger

Einleitung

Seit Oktober 1953 gelangt in unserem Tierspital ein neuartiges Medikament zur Behandlung von akuten Hauterkrankungen und Hautverletzungen zur Anwendung. Die bis heute an gegen 400 Patienten gesammelten therapeutischen Erfahrungen sollen in der Folge kurz dargestellt werden und zu weiteren Versuchen auf diesem Gebiet anregen.

Chemischer Charakter von Zooderm

Nach Mitteilung der Herstellerfirma wird Zooderm[1] aus verschiedenen, zum Teil tropischen Pflanzenextrakten gewonnen. Die therapeutische Wirkung beruht auf dem komplexen, chemisch sehr uneinheitlichen Charakter des Medikamentes und läßt sich durch seinen Gehalt an natürlichen Gerbstoffen und Eisensalzen nicht allein erklären. Zooderm besitzt eine ausgesprochen entzündungswidrige und regenerationsfördernde Wirkung auf die Haut. Das Medikament ist völlig unschädlich und wird von sämtlichen Pa-

[1] Firma Intervetra, Genf.