Zeitschrift: Schweizer Archiv für Tierheilkunde SAT : die Fachzeitschrift für Tierärztinnen und Tierärzte = Archives Suisses de Médecine Vétérinaire ASMV : la revue professionnelle des vétérinaires

Herausgeber: Gesellschaft Schweizer Tierärztinnen und Tierärzte

Band: 84 (1942)

Heft: 8

Artikel: Beitrag zur Frage des Vorkommens der Lungenwurmkrankheit des Rindes in der Schweiz nebst klinischen, pathologisch-anatomischen und histologischen Befunden [Schluss]

Autor: Krupski, A. / Uehlinger, E.

DOI: https://doi.org/10.5169/seals-592361

Nutzungsbedingungen

Die ETH-Bibliothek ist die Anbieterin der digitalisierten Zeitschriften auf E-Periodica. Sie besitzt keine Urheberrechte an den Zeitschriften und ist nicht verantwortlich für deren Inhalte. Die Rechte liegen in der Regel bei den Herausgebern beziehungsweise den externen Rechteinhabern. Das Veröffentlichen von Bildern in Print- und Online-Publikationen sowie auf Social Media-Kanälen oder Webseiten ist nur mit vorheriger Genehmigung der Rechteinhaber erlaubt. Mehr erfahren

Conditions d'utilisation

L'ETH Library est le fournisseur des revues numérisées. Elle ne détient aucun droit d'auteur sur les revues et n'est pas responsable de leur contenu. En règle générale, les droits sont détenus par les éditeurs ou les détenteurs de droits externes. La reproduction d'images dans des publications imprimées ou en ligne ainsi que sur des canaux de médias sociaux ou des sites web n'est autorisée qu'avec l'accord préalable des détenteurs des droits. En savoir plus

Terms of use

The ETH Library is the provider of the digitised journals. It does not own any copyrights to the journals and is not responsible for their content. The rights usually lie with the publishers or the external rights holders. Publishing images in print and online publications, as well as on social media channels or websites, is only permitted with the prior consent of the rights holders. Find out more

Download PDF: 16.07.2025

ETH-Bibliothek Zürich, E-Periodica, https://www.e-periodica.ch

SCHWEIZER ARCHIV
FÜR TIERHEILKUNDE
Herausgegeben von der Gesellschaft Schweizerischer Tierärzte

LXXXIV. Bd. August 1942 8. Heft

Aus der Beobachtungsstation für Rinder und aus dem Institut für interne Vet.-Medizin der Universität Zürich.

Beitrag zur Frage des Vorkommens der Lungenwurmkrankheit des Rindes in der Schweiz nebst klinischen, pathologisch-anatomischen und histologischen Befunden.

(Zugleich Beitrag zur Frage des Vorkommens der Osteoporose[1]).

Von A. Krupski und E. Uehlinger.

(Schluß)

26. Jungrind, A. Pf., Waltensburg, Kanton Graubünden, braun, 1 Jahr 2 Monate alt (aus dem gleichen Bestand wie Fall 1). Einlieferung: 16. Februar 1940. Hochgradige Abmagerung; schlechte Freßlust. Liegt immer; starker Husten; Glatzflechte. Schlachtung: 2. März 1940. Bronchitis.
Histologischer Befund: Lungen: Bronchiolen mit Leukocytenpfröpfen ausgefüllt; größtenteils kollabiert oder schlecht entfaltet. Tunica propria und Muscularis ziemlich tiefgreifend leukocytär infiltriert. In der Umgebung größere Alveolargebiete, teils mit polynukleären Leukocyten, teils mit fibrinreichem Exsudat gefüllt. Keine Parasiten. Niere: intakt. Milz: Follikel klein, schwere Pulpahämosiderose und Infiltrate aus Leukocyten und Plasmazellen. Leber: ziemlich reichlich braunes Pigment. Hypophyse: o. B. Schilddrüse: klein- bis mittelgroßfollikulär, lappig. Skelett: Rippe, Becken, Schulterblatt intakt. Tibia: Spongiosageflecht engmaschig, Knochenbälkchen aber schmal. Tibia-Epiphysenfuge etwas gewellt, einige Knorpelgitter werden nicht mit Knochensubstanz überzogen. Metatarsus: weitmaschige, schlanke Spongiosa. Metacarpus distal: schlechte, ungenügende enchondrale Ossifikation.

[1]) Arbeit mit Unterstützung der Stiftung für wissenschaftliche Forschung an der Universität Zürich.

27. Jungrind, A. Pf., Waltensburg, Kanton Graubünden, grau, 1 Jahr 2 Monate alt (aus dem gleichen Bestand wie Fall 1).
Einlieferung: 16. Februar 1940. Mager. Kopf und Rücken Glatzflechte.
Schlachtung: 6. März 1940. Eitrige Bronchitis mit atelektatischen und bronchopneumonischen Stellen. Keine Parasiten in den Bronchien gefunden.
Histologischer Befund: Lungen: Die kleinen Bronchen enthalten Pröpfe aus polynukleären Leukocyten. Schleimhaut stark gefaltet, in der Tunica propria unmittelbar unter dem Epithel dichte Plasmazellinfiltrate. In der Umgebung sind die Alveolen größtenteils kollabiert, die Alveolarsepten verbreitert und mit Plasmazellen und Leukocyten dicht infiltriert. Alveolarepithelien gelegentlich kubisch umgewandelt. In einem zweiten Schnitt Bronchiolen leer, teils kollabiert, Alveolen gut entfaltet. In einem dritten Schnitt spärliche Schleimhautinfiltrate in den Bronchen, ausgedehnte Atelektasen in der Umgebung. Nirgends Würmer. Milz: Follikel ziemlich groß. Pulpa mäßig blutreich, ausgesprochene Pulpahämosiderose. Wechselnd dichte Leukocyten- und Plasmazellinfiltrate. Nieren: stark gestaut, intakt. Nebennieren: intakt. Hypophyse: intakt. Schilddrüse: mittelgroßfollikulär. Skelett: Humerus, Radius, Metacarpus,

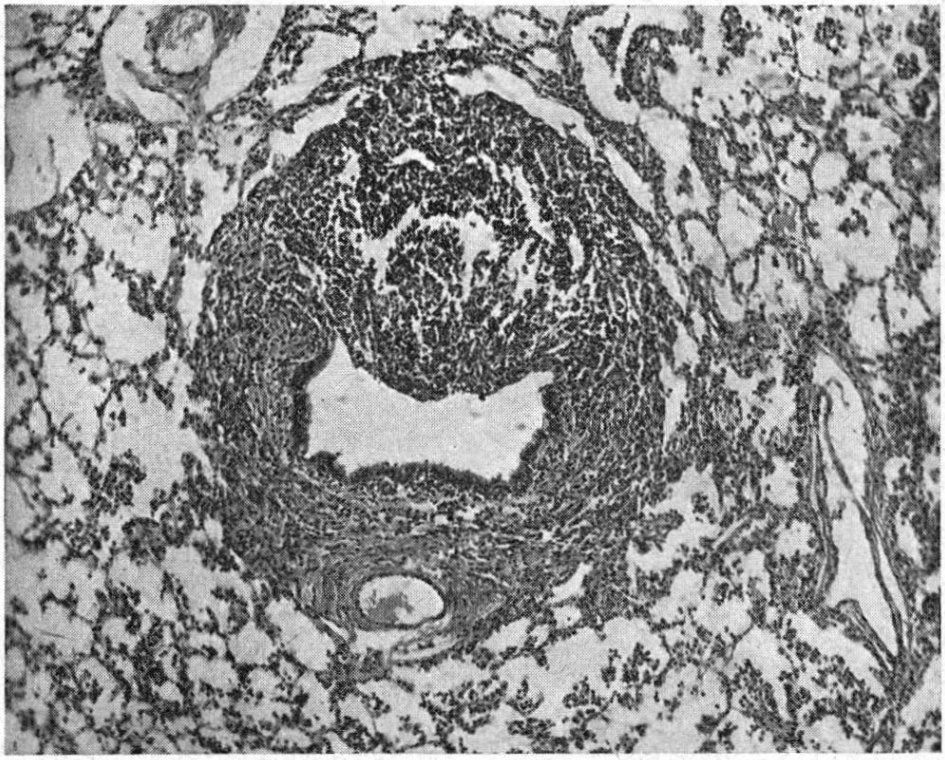

Abb. 6. Jungrind, A. Pf., Waltensburg (Fall 27). Chronische, lymphoplasmazelluläre Bronchitis. Vergr. 60 : 1.

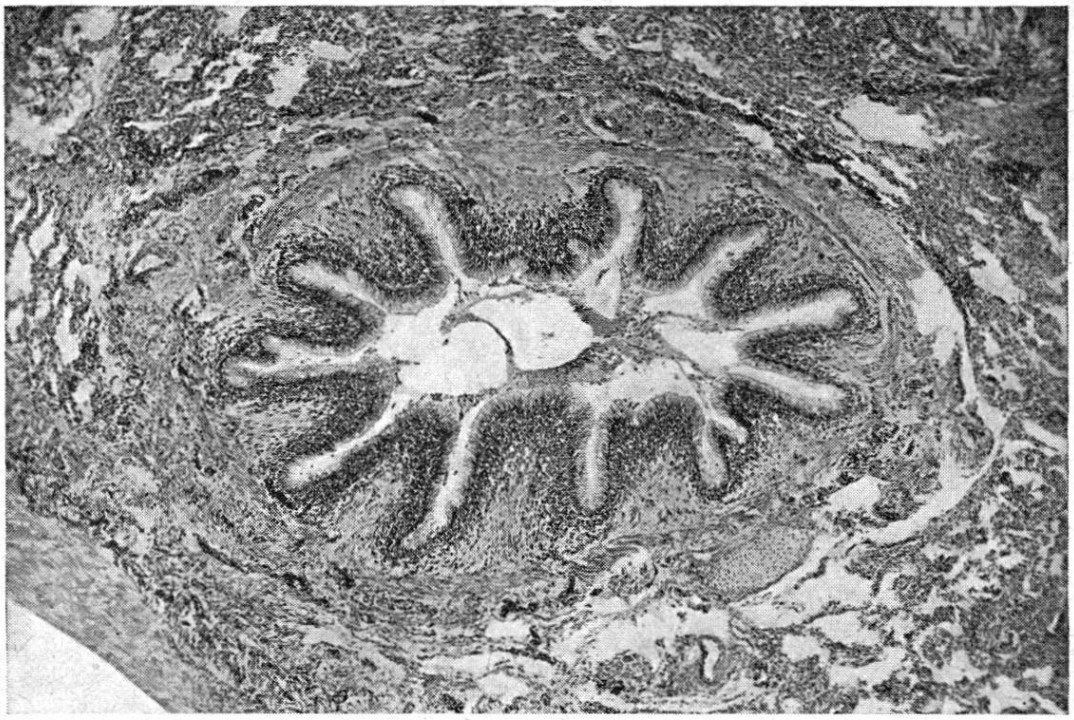

Abb. 7. Jungrind, A. Pf., Waltensburg (Fall 27). Chronische, lymphoplasmazelluläre Bronchiolitis mit starker Schleimhautschwellung und perifokaler Atelektase. Vergr. 35 : 1.

Femur, Schulterblatt, Spongiosa gut entwickelt, glatt konturiert, zellreiches Fettmark. (Abb. 6, 7 und 8.)

28. Jährling, V. V., Luvis, Kanton Graubünden, braun.
Einlieferung: 6. März 1940. Anamnese: mager, Husten, Lungengeräusche, chron. Darmkatarrh. Tuberkulinprobe negativ. Lungenwürmer. Klinischer Befund: Husten, Rasselgeräusche beidseitig, kein Durchfall.
Schlachtung: 13. März 1940. Spitzenlappen beidseitig eitrige Bronchitis und Bronchopneumonie. Auch Herz- und Zwerchfell-Lappen mit Bronchitis, Atelektasen und pneumonischen Stellen. In den Bronchien Dictyocaulus viviparus. Im Darm Ostertagia.

29. Rind, M. D., Darvella-Truns, Kanton Graubünden, braun, 2½ Jahre alt.
Einlieferung: 2. Juli 1940. Anamnese: Verdacht auf Lungentuberkulose.
Schlachtung: 3. Juli 1940. Pyelonephritis purulenta. Lungenstrongylosis.
Histologischer Befund: Nieren: Nierenbeckenschleimhaut und Papillenspitzen nekrotisch und durch einen breiten leukocytären Demarkationswall vom restlichen Nierengewebe abgesetzt. In der Grenzzone starke Hyperämie. Einzelne In-

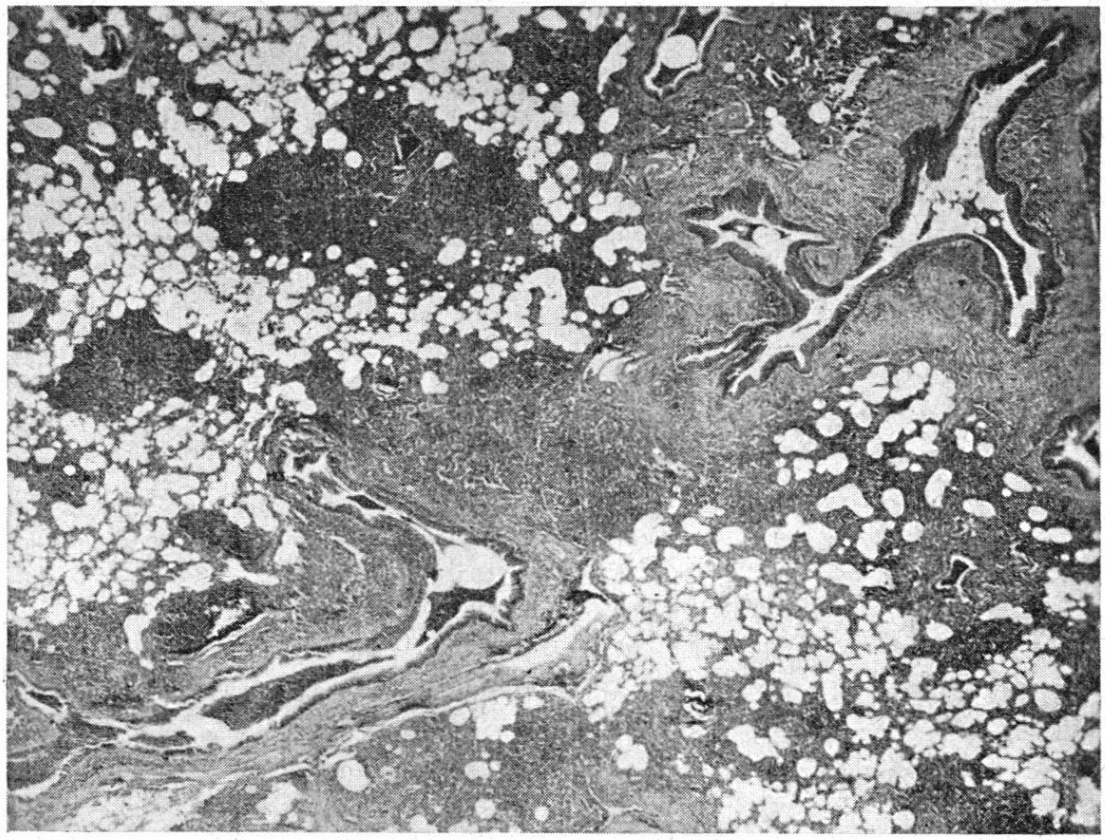

Abb. 8. Jungrind, A. Pf., Waltensburg (Fall 27). Chronische, eitrige Bronchiolitis mit Peribronchitis fibrosa und perifokalen Herdpneumonien und Atelektasen. Vergr. 12 : 1.

filtratstränge greifen bis auf die Nierenrinde über. Es handelt sich vorwiegend um leukocytäre Infiltrate. Einzelne Sammelröhren enthalten Zylinder aus polynukleären Leukocyten und hyaline Zylinder. In einem zweiten Nierenschnitt finden sich viel zahlreichere Infiltratstränge, die von den Papillen bis in die Nierenrinde aufsteigen und sich in der Rindenschicht zu kleinen Abszessen verdichten. Im Abflußgebiet dieser Abszesse besonders zahlreiche Leukocytenzylinder. Skelett: Femur, Tibia kein abnormer Befund. Humerus, Radius-Ulna, normale Verhältnisse.

30. Jungrind, V. V., Luvis, Kanton Graubünden, braun, 1½ Jahre alt.
Einlieferung: 8. Mai 1941. Eitriger Nasenausfluß.
Schlachtung: 9. Mai 1941. Spitzen- und Herzlappen Bronchitis, eitrig, beidseitig mit größeren pneumonischen Stellen. In den Bronchien Strongyliden.

31. Zuchtstier: G. B. Ca., Somvix, Kanton Graubünden, braun, 1½ Jahre alt.
Einlieferung: 30. September 1941. Mager, struppiges Haar-

kleid, zurückgeblieben im Wachstum. Freßlust ordentlich. Seit einem Jahr Durchfall. Husten. Subkutane Tuberkulinprobe: negativ.

Sahli: 35, Erythrocyten: 4 312 000, Leukocyten: 8800, Lymphocyten: 49, Neutrophile: 11 + 2, Eosinophile: 36, Basophile: 1, Monocyten: 0, Plasmazellen: 1, Blutserum: Ca 8,67 mgr%; anorg. P.: 7,89 mgr%; Mg: 2,36 mgr%; Phosphatase: 9,86 mgr/1^h/100 cm^3. Auf die komb. Behandlung mit Tetrachlorkohlenstoff, Santonin und Chenopodiumöl ging der Durchfall zurück und schwand völlig. Magerkeit und Husten verblieben. Lunge beidseitig oben, margo obtusus und Zwerchfell-Lappen Ronchi humidi et sonori. Im Lungenschleim vereinzelte Strongylideneier.

Schlachtung: 27. November 1941. Eitrige Bronchitis mit atelektatischen und bronchopneumonischen Stellen, namentlich in beiden Zwerchfell-Lappen. In den Bronchien Dictyocaulus viviparus. Im Labmagen und Darm keine Parasiten.

Histologischer Befund: Lunge: Bronchiolitis purulenta. Schleimhäute sehr stark verdickt, mit Lymphocyten und Leukocyten infiltriert. In der Umgebung Alveolen kollabiert. Alveolarsepten verdickt. Zuführende Bronchiolen zystisch erweitert, ihre Schleimhäute ziemlich dicht lymphocytär infiltriert. Skelett: hochgradige, fortgeschrittene Osteoporose, insbesondere der an Knie und Ellenbogengelenk anstoßenden Knochenabschnitte.

32. Rind, Fam. A., Segnes, Disentis, Kanton Graubünden, braun, 2 Jahre alt.

Einlieferung: 6. Oktober 1941. Mager, struppig, Freßlust ordentlich, Husten. Sehr laute Ronchi humidi et sibilantes, namentlich margo obtusus beider Lungen, rechts vor der Scapula Bronchialatmen.

Sahli: 43, Erythrocyten: 6 276 000, Leukocyten: 8850, Lymphocyten: 22, Neutrophile: 41 + 5, Eosinophile: 28, Basophile: 2, Plasmazellen: 1. Blutserum: Ca: 9,26 mgr%; anorg. P.: 8,88 mgr%; Mg: 2,95 mgr%; Phosphatase: 5,01 mgr/1^h/100 cm^3.

Schlachtung: 27. November 1941. Linke Lunge eitrige Bronchitis, Zwerchfell-Lappen mit hepatisierten und atelektatischen Stellen. Rechte Lunge Spitzenlappen vollständig hepatisiert, zum Teil induriert. Im Zwerchfell-Lappen vereinzelte kleinere Herde. Die übrigen inneren Organe o. B. Keine Tuberkulose.

Histologischer Befund: Lunge: Bronchien kollabiert, zum Teil mit Leukocyten gefüllt. In den Schleimhäuten dichte Lymphocyteninfiltrate. Perifokal Alveolen kollabiert. Alveolarepithelien kubisch umgewandelt. Alveolarsepten verbreitert und lymphocytär infiltriert. Labmagen: o. abnormen Befund. Skelett: einfache, ziemlich fortgeschrittene Osteoporose mit Bevorzugung der Epiphysen.

Aus diesen Beobachtungen und Befunden ist folgendes zu schließen: Falls die Strongylose schon weiter fortgeschritten ist, fallen die Tiere zum ersten auf durch Abmagerung, die sehr hochgradig sein kann. Gelegentlich ist diese Abmagerung verbunden mit Schwäche und Inappetenz. Das Haarkleid erscheint vielfach struppig. Die Tiere husten viel — sogar eigentliche Hustenparoxysmen kommen vor — und zeigen eitrigen Nasenausfluß. Dann und wann sind Flankenschlagen und rasche Atmung zu sehen. Bei der Lungenauskultation hört man feuchte, grobblasige und feinblasige Rasselgeräusche, oft sehr intensiv und nicht selten auch Bronchialatmen. Pleurale Reibegeräusche fehlen. Die verminöse Bronchitis und Bronchopneumonie kann auch eine Blutarmut mit starkem Absinken des Hämoglobinwertes zur Folge haben. Die Tiere bleiben auch etwa im Wachstum zurück. All diese Symptome sind beim einzelnen Fall natürlich sehr verschiedengradig, je nachdem es sich um eine massive oder weniger massive Invasion handelt und je nach den anatomischen Veränderungen der Lunge. Das schwerste klinische Bild wird durch eine Bronchopneumonie hervorgerufen, wenn diese z. B. den einen oder beide Spitzenlappen oder die Herzlappen befällt. Fast immer sind die cranialen Lungenabschnitte und weniger die Zwerchfellappen verändert. Lediglich eine Bronchitis mit Atelektase oder wenigen kleinen lobulären Herden ziehen meist auch leichtere Symptome nach sich und wo die anatomischen Veränderungen nicht sehr schwerer Natur sind, heilt die Krankheit meistens auch aus. Es sei noch erwähnt, daß die Lungenstrongylose vielfach vergesellschaftet ist mit Darmstrongylose. Alle diese klinischen Zeichen lassen nun sehr leicht eine Verwechslung mit Tuberkulose oder einer andern Lungenerkrankung infektiöser Genese zu. Letztere dürfte indessen nach unseren Beobachtungen beim Jungrind nicht häufig sein. Tatsächlich wird fast immer Tuberkuloseverdacht ausgesprochen, und werden bei der Sektion die Bronchien nicht der Länge nach aufgeschnitten, so wird man die Parasiten eben nicht gewahr. Entscheidend ist nun aber der Ausfall der Tuberkulinprobe, welche zur Differentialdiagnose unentbehrlich ist. Ein negativer Befund erhöht die Sicherheit der Diagnose wesentlich, namentlich wenn überdies im Lungenschleim noch Strongylideneier nachgewiesen werden können, deren Nachweis ebenfalls immer versucht werden soll. Auch in der Kotprobe können die Eier differenziert werden. In zwei Fällen konnten wir ferner eine ganz erhebliche Eosinophilie feststellen, eine Erscheinung, welche die Diagnose

ebenfalls erleichtert. Schlägt ferner das beim Rind sonst normale lymphatische Blutbild über in ein neutrophiles, wie wir es einmal beobachten konnten, dürften hierfür sekundäre, durch die Wurminvasion bedingte Infektionen in Frage kommen, die den Krankheitsverlauf übrigens ungünstig beeinflussen können. Wo gleichzeitig Störungen im Ca-P-Stoffwechsel vorliegen, sind die Blutkalziumwerte gewöhnlich erniedrigt. Wie der klinische Befund dem Grade nach verschieden ist, bieten auch die anatomischen Veränderungen ein wechselndes Bild. In den Bronchien, die wie bereits erwähnt, der Länge nach aufgeschnitten werden müssen, findet man gelegentlich nur wenige Strongyliden, oft aber in dichten Knäueln und in großer Anzahl. Indessen kommen auch etwa Lungen zur Sektion, die schon völlig wurmfrei sind, und wo in unseren Sektionsberichten kein Wurmbefund angegeben ist, haben wir eben sonstige, z. B. geographische, anatomische oder histologische Anhaltspunkte einer stattgehabten Invasion[1]). In den von uns beobachteten Fällen sind die Nematoden — wo eine Bestimmung vorgenommen wurde — ausnahmslos als Dictyocaulus viviparus erkannt worden. Eine Entzündung der Bronchialschleimhaut mit mehr oder weniger eitrigem Exsudat ist meistens nachzuweisen, ferner auch atelektatische Stellen und lobuläre Entzündungsherde. Ausgedehnte Hepatisationen mit milzähnlicher Farbe und Konsistenz sind als Bronchopneumonia in schwereren Fällen immer zu sehen und zwar meistens im Spitzen- und Herzlappen, aber auch im Zwerchfell-Lappen. Das klinisch hörbare Bronchialatmen stammt von diesen Stellen her.

Das histologische Bild der Lunge ist ziemlich einheitlich (3). Wir finden die Bronchiolen mehr oder weniger mit Leukocytenpfröpfen und Schleim ausgefüllt. Auch Strongylidenquerschnitte lassen sich gelegentlich im Lumen nachweisen. Andere Bronchien sind kollabiert oder die Schleimhaut ist stark gefaltet. Die Bronchialschleimhaut kann stark verdickt und mit Lymphocyten und Leukocyten infiltriert sein. Sogar zystisch erweiterte Bronchiolen — Bronchiektasien — haben wir in einem Fall gefunden. Auch in der Tunica propria und in der Muscularis stößt man bisweilen auf tiefgreifende, leukocytäre Infiltration, die sich um den ganzen Bronchiolus mantelförmig in größerer Ausbreitung einfinden kann. Das Lungenparenchym selbst zeigt kollabierte Alveolen, verbreiterte, mit Plasmazellen und Leukocyten infiltrierte Alveolarsepten und gelegentlich kubisch umgewandelte

---

[1]) Wir erinnern in dieser Hinsicht an Fälle 15, 26 und 27.

Alveolarepithelien. Im Falle einer Pneumonie sind mehr oder weniger größere Alveolargebiete teils mit neutrophilen Leukocyten, teils mit fibrinreichem Exsudat gefüllt. Gelegentlich trifft man dieses Exsudat bereits in Organisation. Wie unsere Schnitte lehren, muß keineswegs eine Bronchopneumonie da sein, trotzdem Strongylidenquerschnitte im Lumen der Bronchien anzutreffen sind. Die übrigen inneren Organe zeigen für gewöhnlich einen normalen histologischen Befund, und dies trifft insbesondere für die innersekretorischen Drüsen zu, die wir in einigen Fällen untersucht haben. Das gehemmte Wachstum hängt mit Sicherheit mit der Krankheit zusammen und nicht etwa mit einer Dysfunktion der Inkretorgane. Die von uns, soweit histologische Untersuchungen vorliegen, festgestellte Osteoporose, die bei einem Tier im Knochenschnitt sogar als sehr hochgradig sich erwies, muß nicht notwendigerweise in Zusammenhang mit der Strongylideninvasion gebracht werden, da die bei unseren Jungtieren sehr häufige Erkrankung, wie wir nachgewiesen haben, ganz selbständig vorkommt. Die hier untersuchten Fälle liefern neuerdings den Beweis, daß die Knochenerkrankung bei Rindern dieses Alters häufig ist. Interessant sind die bei einem Tier festgestellten Leberabszesse und der Nachweis von Wurmeiern in einem solchen Abszeß.

Die medikamentöse Behandlung, bestehend in intratrachealen Injektionen z. B. von Lugol'scher Lösung oder einer andern Mischung, versagt völlig bei der schweren Bronchopneumonie, wie wir uns selbst in einem Fall überzeugen konnten. Dagegen können leichtere Fälle ausheilen, wofür wir ebenfalls ein Beispiel besitzen. Gerade dieser Umstand berechtigt zu einer nicht unwirksamen Bekämpfung der Krankheit, die darin besteht, daß die jungen Tiere beim ersten Auftreten bestimmter Symptome, wie z. B. Husten bei negativer Tuberkulinprobe von der Weide weggenommen und mit Trockenfutter gefüttert werden. Ferner dürften Expektorantien vorteilhaft sein. Beläßt man sie nämlich weiter auf der Alp, so erfolgen immer neue Invasionen, wozu noch der Umstand zu berücksichtigen ist, daß regnerisches, kaltes Wetter mit Schneefall, sowie ungünstige oder gar keine Unterkunftsmöglichkeiten die Tiere erfahrungsgemäß sehr hernehmen. Auf keinen Fall darf man es bis zur Ausbildung einer lobären Bronchopneumonie wie in einigen der angeführten Krankengeschichten kommen lassen. Da ältere Rinder und namentlich Kühe von der Invasion oder den Folgen einer Invasion viel weniger bedroht sind und mit Sicher-

heit eine Resistenz in einem gewissen Alter angenommen werden muß, sind ganz junge Tiere von stark wurmverseuchten Weiden besser fernzuhalten. Wir sind überzeugt, daß wenn der Frage einmal in der ganzen Schweiz systematisch nachgegangen wird, viel mehr mit Wurmbrut verseuchte Weideplätze und Alpen entdeckt werden als bisher angenommen wurde. Zum Glück aber scheinen die Invasionen nicht alle Jahre in gleichem Maße und gleicher Heftigkeit zu erfolgen, und zudem dürfte ein Großteil der Fälle überhaupt spontan ausheilen.

Zusammenfassung.

1. Nach den mitgeteilten Befunden ist anzunehmen, daß die Lungenwurmkrankheit des Rindes auch in der Schweiz offenbar ziemlich weitverbreitet ist. Wir schließen dies nicht allein aus dem Material, das uns aus einem relativ kleinen Gebiet der Ostschweiz zugekommen ist, sondern auch aus mündlichen Angaben z. B. aus dem Berner Oberland.

2. Die klinischen Symptome sind die einer Bronchitis oder Bronchopneumonie. Man hört bei der Auskultation mehr oder weniger intensives Rasseln und auch etwa Bronchialatmen. Eine ausgedehntere lobäre Pneumonie, die nach 2 Monaten Alpaufenthalt schon voll ausgebildet sein kann, führt nach unseren Befunden immer zur Notschlachtung. Ferner sind vielfach festzustellen: Inappetenz, struppiges Haarkleid, Abmagerung, Zurückbleiben im Wachstum und Anämie.

3. Differentialdiagnostisch kommt neben einer offenbar selteneren Bronchitis und Bronchopneumonie infektiöser Genese namentlich Tuberkulose in Frage. Deshalb ist die Tuberkulinprobe bei diesen verdächtigen Tieren immer vorzunehmen. Da in zwei Fällen eine ausgesprochene Eosinophilie festzustellen war, dürfte unter Umständen die Differenzierung des weißen Blutbildes weitere diagnostische Anhaltspunkte bieten.

4. Die einige Male gefundene Störung des Ca-P-Stoffwechsels mit Hypokalzämie oder Osteoporose ist nicht unmittelbar auf die Wurminvasion zurückzuführen, da die sehr häufige Knochenstörung ganz selbständig vorkommen kann.

5. Pathologisch-anatomisch und auch histologisch wird das Bild beherrscht durch bronchiolitische Veränderungen, Atelektasen und seltener durch größere pneumonische Infiltrationen. Der Wurmbefall muß aber keineswegs notwendigerweise zu einem Alveolenexsudat führen, da das Primäre eine Bronchitis ist. Die

anatomischen Veränderungen sitzen vorwiegend in den Spitzen- und Herzlappen, indessen trifft man sie auch in den Zwerchfell-Lappen an.

6. Die Bekämpfung der Lungenwurmkrankheit des Rindes dürfte keineswegs ganz aussichtslos sein. Wir denken hier nicht so sehr an die medikamentöse Behandlung, die bei ausgedehnter Bronchopneumonie versagt, als vielmehr prophylaktische Maßnahmen. Da die Diagnose meistens durch Ausschluß anderer Erkrankungen gestellt werden kann, empfiehlt es sich, die jungen Tiere möglichst rasch von der Weide, wo die Ansteckung wohl ausnahmslos erfolgt, wegzunehmen, zu verstellen und trocken zu füttern. Auch Expektorantien sind anzuwenden. So vorgegangen dürften sicherlich viele Fälle zur spontanen Ausheilung kommen. Es empfiehlt sich weiter, zu junge, erfahrungsgemäß empfängliche Tiere nicht auf bekannt stark wurmverseuchte Weiden zu bringen, die von älteren Kühen anscheinend gefahrlos bestoßen werden können. Ein Umbruch oder eine anderweitige Verwendung solcher Weiden, zumindest Alpweiden, kommt für unsere Verhältnisse kaum in Frage.

Literatur.

1. v. Hutyra, Fr., Marek, J. und Manninger, R. Spezielle Pathologie und Therapie der Haustiere. Gustav Fischer, Jena 1941.
2. Schmid, F. Die parasitären Krankheiten unserer Haustiere. Richard Schoetz, Berlin 1940.
3. Joest, E. Zur patholog. Anatomie der Lungenwurmkrankheit des Rindes. Zeitschr. f. Inf. Krankh. der Haustiere, Bd. 4 S. 201, 1908.

Aus der veterinär-ambulatorischen Klinik der Universität Bern.
Direktor: Prof. Dr. W. Hofmann.

Ein Beitrag zur Behandlung steriler Kühe und Jungrinder mit der Lugolschen Lösung.

Von Adolf Leu, Kreistierarzt in Münsingen.

(Schluß)

Resultate und Erfolge.

Diese werden häufig dadurch zahlenmäßig ungünstig beeinflußt, daß eine Anzahl Tiere infolge Unwirtschaftlichkeit abgestoßen wird, obgleich noch Aussicht auf Erfolg bestanden hätte. Im allgemeinen ist der Erfolg abhängig vom Grad und dem Alter des Leidens. Das Alter der Tiere spielt dabei auch eine Rolle, da ältere