Zeitschrift: Schweizer Archiv für Tierheilkunde SAT : die Fachzeitschrift für Tierärztinnen und Tierärzte = Archives Suisses de Médecine Vétérinaire ASMV : la revue professionnelle des vétérinaires

Herausgeber: Gesellschaft Schweizer Tierärztinnen und Tierärzte

Band: 66 (1924)

Heft: 9

Artikel: Zwei Fälle von lokaler Rhachitis beim Schwein

Autor: Barth, A.

DOI: https://doi.org/10.5169/seals-590798

Nutzungsbedingungen

Die ETH-Bibliothek ist die Anbieterin der digitalisierten Zeitschriften auf E-Periodica. Sie besitzt keine Urheberrechte an den Zeitschriften und ist nicht verantwortlich für deren Inhalte. Die Rechte liegen in der Regel bei den Herausgebern beziehungsweise den externen Rechteinhabern. Das Veröffentlichen von Bildern in Print- und Online-Publikationen sowie auf Social Media-Kanälen oder Webseiten ist nur mit vorheriger Genehmigung der Rechteinhaber erlaubt. Mehr erfahren

Conditions d'utilisation

L'ETH Library est le fournisseur des revues numérisées. Elle ne détient aucun droit d'auteur sur les revues et n'est pas responsable de leur contenu. En règle générale, les droits sont détenus par les éditeurs ou les détenteurs de droits externes. La reproduction d'images dans des publications imprimées ou en ligne ainsi que sur des canaux de médias sociaux ou des sites web n'est autorisée qu'avec l'accord préalable des détenteurs des droits. En savoir plus

Terms of use

The ETH Library is the provider of the digitised journals. It does not own any copyrights to the journals and is not responsible for their content. The rights usually lie with the publishers or the external rights holders. Publishing images in print and online publications, as well as on social media channels or websites, is only permitted with the prior consent of the rights holders. Find out more

Download PDF: 14.07.2025

ETH-Bibliothek Zürich, E-Periodica, https://www.e-periodica.ch

SCHWEIZER ARCHIV
FÜR TIERHEILKUNDE
Herausgegeben von der Gesellschaft Schweizer. Tierärzte
LXVI. Bd. 15. Mai 1924 9. Heft

Zwei Fälle von lokaler Rhachitis beim Schwein.

Von A. Barth, Schlachthoftierarzt, Interlaken.

In den letzten Jahren kamen mir im hiesigen Schlachthaus zwei Schweine zu Gesicht, deren Köpfe interessante Anomalien zeigten.

Der 1. Fall vom Februar 1921 betrifft ein 74 kg schweres Schwein aus unserer Gegend. Es wurde zur Notschlachtung eingeliefert, weil es seit einiger Zeit Störungen in der Futteraufnahme gezeigt habe. Es habe fast nur flüssige Nahrung schlucken können und zeige jetzt noch Speichelfluss und zeitweilig Atemnot. Bei der Einlieferung wurde noch allgemeine Schlaffheit konstatiert.

Am geschlachteten Tier wurde der Kopf zur Untersuchung auf die Ursache der Schlingbeschwerden nach Metzgerart zerteilt und gab einen interessanten Befund.

Bei ausgesprochener Knochenweichheit — alle Kopfknochen konnten mit einem Messer geschnitten werden — waren namentlich die Kiefer stark verdickt, besonders soweit sie Zähne oder deren Anlage trugen. Der Raum zwischen den Unterkieferästen vor dem Zungenbändchen war nur seicht eingebuchtet (Fig. 1, a), der Gaumen leicht vorgewölbt. Am auffallendsten war die Wucherung der Zahnanlage an den Oberkiefern, wo sie in 3 auf 5 cm dicken, spitz zulaufenden Zapfen bis unter die Felsenbeine reichte und die Choanen seitlich komprimierte (Fig. 1, c und d), sowie den Gaumen vorwölbte.

In den Kiefern bzw. deren Wucherungen fanden sich überall Zähne in verschiedenen Entwicklungsstadien und zwar im Unterkiefer auf der Höhe von J 1 ein Ersatzschneidezahn, median und kaudal vom C dessen Ersatz. Ferner waren die Ersatzzähne von P 1—3, sowie die M 1—3 in der Anlage vorhanden, wobei M 2 am Durchbrechen war. M 3 steckte im Mandibularbogen und die Knochensubstanz war so verdünnt, dass der Unter-

kiefer bei verhältnissmässig schwachem Zug hier abbrach (Fig. 1 b).

Sichtbare Zähne wiesen die Kiefer auf: $\frac{3.\ 1.\ 4.\ 1,}{3.\ 1.\ 4.\ 1}$ wobei jedenfalls nur $\frac{J\ 3}{J\ 2—3}$ als Ersatzzahn angesprochen werden darf. Am Oberkiefer war der Ersatz-J ganz klein, der Ersatz-C bereits am Durchbrechen. Ersatzzähne für P 1 und 2 und M 2 und 3

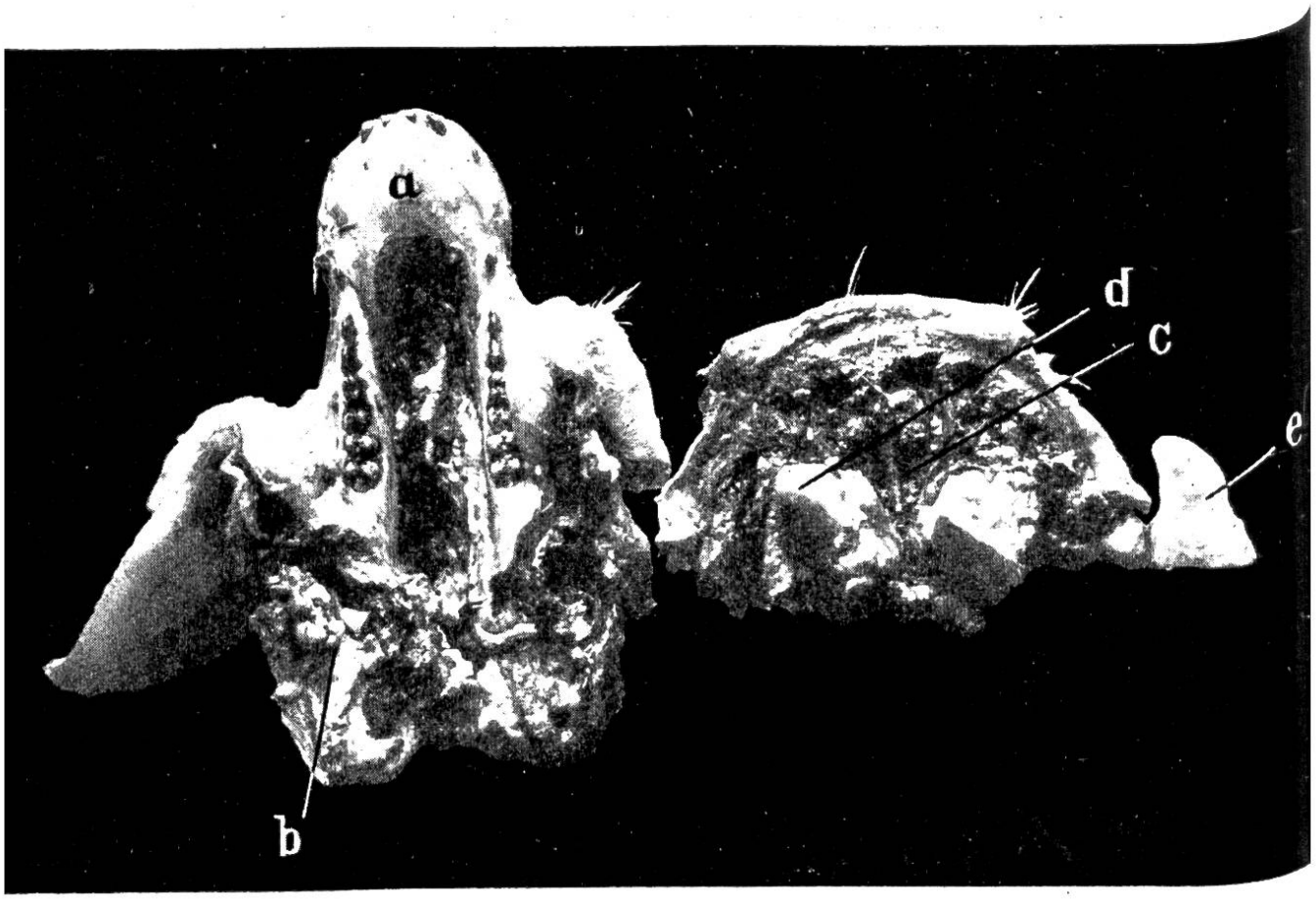

Fig. 1. Fall 1. a) Verdickte Symphysenpartie. b) M 3 im Mandibularbogen. c) Komprimierte Choanen. d) r. Zapfen der Zahnanlage. e) Der l. Zapfen gespalten.

waren stark kaudal verschoben (Fig. 1, e), letztere in den Geschwulstzapfen enthalten.

Der 2. Fall kam mir im Mai 1923 zu Gesicht. Ein kugelrundes ca. 70 kg schweres Schwein musste auf dem Wege von der Station zum Schlachthaus wegen Atemnot aufgeladen und gefahren werden.

Bei diesem Tier war der Ernährungszustand noch gut, die Atmung aber noch mehr erschwert als beim ersteren. Anam-

netisch ist mir nichts bekannt, da das Tier von einem Händler zugeschickt worden war. Der Kopf hatte noch weichere Knochen und war namentlich am Oberkiefer noch mehr aufgetrieben (Fig. 2 und 3). Die Zähne liessen sich durch Druck leicht bewegen. Auch an diesem Kopf blieb für Mundhöhle und Choanen

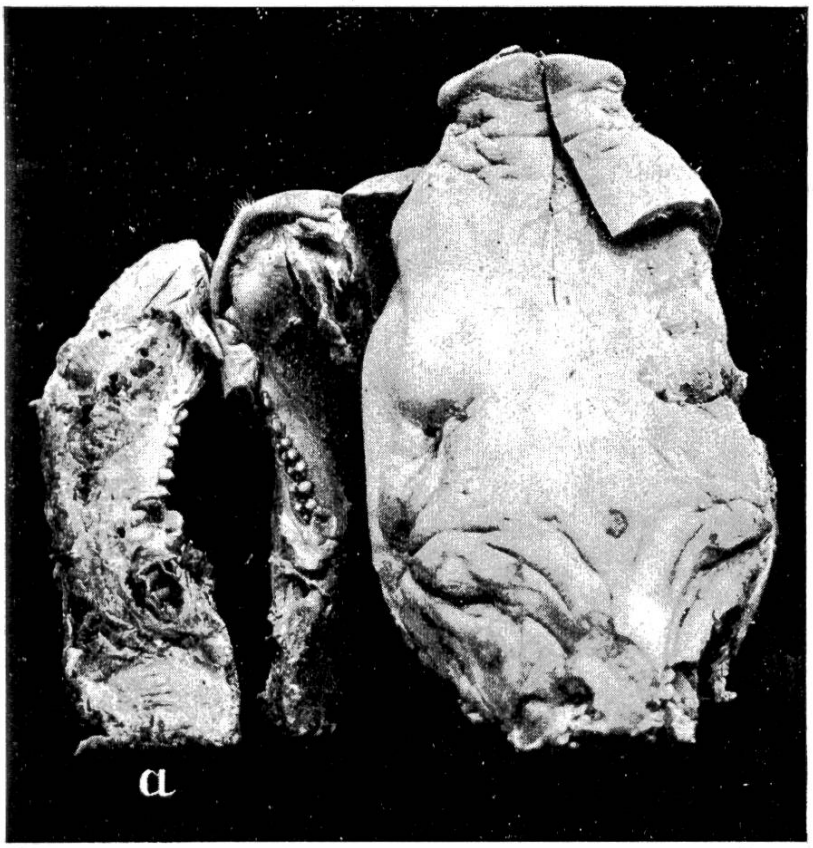

Fig. 2. Fall 2. a) r. Mandibularast, C, P 3—1, M 2—3 mit M 3, in der Anlage sichtbar. b) l. Ast mit Ersatz-J. c) Kopf dorsal, r. Geschwulst freigelegt.

nicht viel Platz. Die verdickte und verlängerte Zahnanlage im Oberkiefer ist im Bilde deutlich zu erkennen (Fig. 3).

An Zähnen wurden gefunden: sichtbar $\frac{3.\,1.\,4.\,1,}{3.\,1.\,4.\,1}$ wovon oben 1, unten 2 Ersatz-J. Im aufgetriebenen Gewebe waren angelegt $\frac{1.\,1.\,3.\,2}{1.\,1.\,3.\,2}$ (Fig. 2 und 3). Auch hier ist der Ersatzschneidezahn im Oberkiefer sehr klein.

Hervorzuheben ist noch, dass sämtliche unsichtbaren Zähne lingual von den sichtbaren angelegt waren, oder doch in ihrer Lage diese Wachstumsrichtung zeigten.

Die beiden Fälle darf ich wohl als analog bezeichnen, wenn auch in der Entwicklung bzw. im Alter der Tiere ein kleiner Unterschied besteht. Ich kann sie daher miteinander behandeln.

Die Tiere waren beide 7—8 Monate alt.

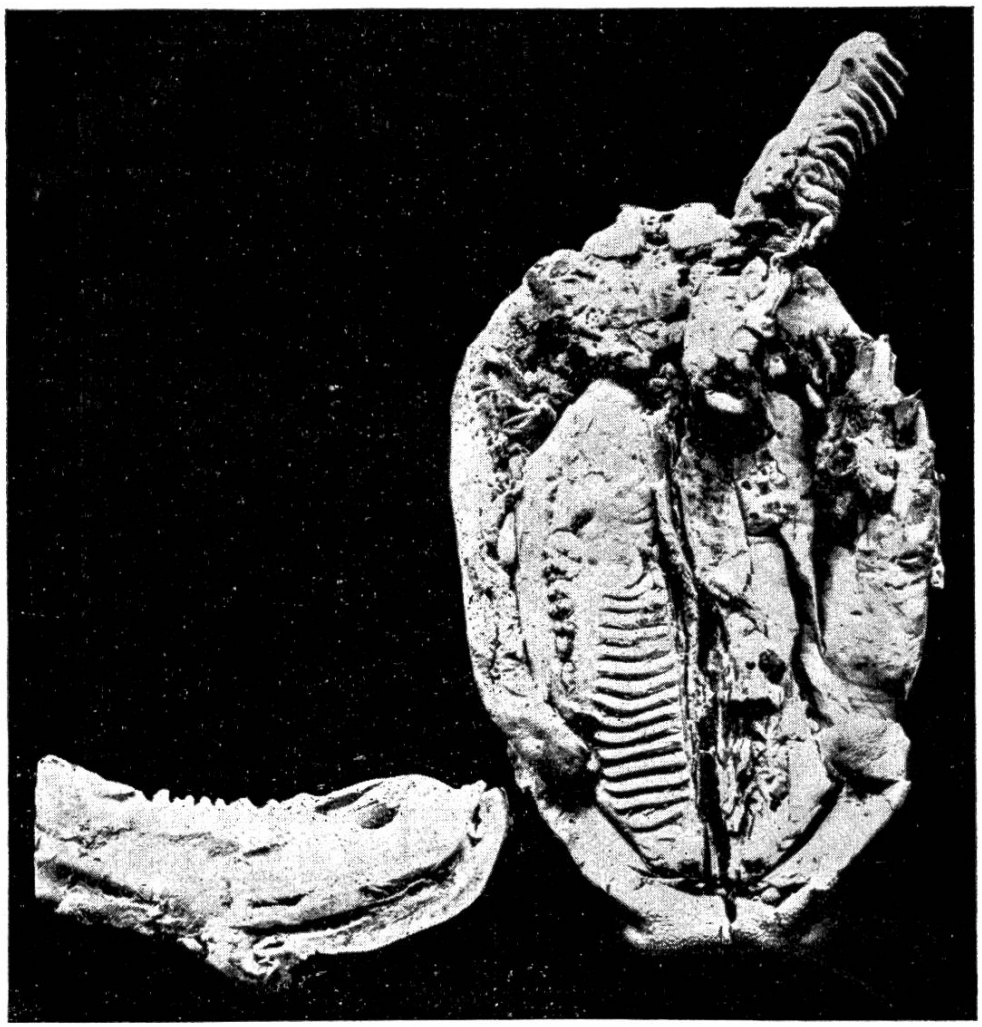

Fig. 3. Fall 2. e) Mandibularast mit Ersatz-J. r) Oberkiefer von Maulhöhle aus. Angelegte Zähne r. freigelegt.

Auffallend ist das Missverhältnis zwischen der Zahnanlage und der Kopfgrösse, und ist man auf den ersten Blick geneigt an Hyperodontie zu denken. Doch ergibt die genauere Prüfung, dass die Zahl der Zähne die normale nicht überschreitet. Nach Kroon und Ellenberger-Baum (2 u. 3) sind im fraglichen Alter bei mittelfrühen Rassen entwickelt: das gesamte Milchgebiss ausser J 3, der schon gewechselt ist, dazu M 1. Hier sind also nicht zu viel Zähne, nur bei den Schneidezähnen ein verfrühter Wechsel.

Im Kapitel über Pseudoligodontie fand ich bei Joest (1) die Abbildung eines Schweineschädels, der unseren Fällen sehr ähnlich ist. Infolge der namentlich an den Kopfknochen sich bemerkbar machenden Ostitis fibrosa des Schweines sehe man bisweilen eine Retention aller (oder der meisten) Ersatzzähne (gewöhnlich unter m. od. w. starker Formveränderung der Kiefer) und Persistenz des ganzen Milchgebisses. Der aufgetriebene Kiefer schliesse die retinierten Ersatzzähne ein. Leider ist keine Altersangabe dabei, doch handelt es sich jedenfalls um ein älteres Tier. Nach den erwähnten Daten den Zahnwechsel betr. zählen wir in unserem Falle derer nicht zu wenig.

Hutyra und Marek (4) erwähnen als Symptom der Rhachitis an den Kopfnochen bisweilen eine mässige Verdickung und Verkrümmung der Unterkieferäste. In anderen Fällen erscheint dagegen schon frühzeitig oder meist erst im späteren Verlaufe schnüffelndes und erschwertes Atmen, das sich zeitweise zu Erstickungsanfällen steigert und mit dessen Zunahme eine immer deutlichere Auftreibung der Gesichtsknochen bemerkbar wird, so dass sich der Kopf in 6—8 Wochen zu einem plumpen und enorm grossen Körper umwandeln kann. Die Auftreibung beginnt meist im Oberkiefer und schreitet dann auf die benachbarten Knochen und auf den Unterkiefer fort. Gleichzeitig wird der harte Gaumen gegen die Maulhöhle vorgetrieben und dadurch diese verengt, die Futteraufnahme gestört und mitunter sogar unmöglich gemacht. Die Zähne erscheinen kürzer, zuweilen überragt ihr freies Ende kaum das Zahnfleisch, worin sie übrigens nur lose sitzen und mitunter herausfallen. Der Zahnschmelz erscheint ab und zu von Lücken durchsetzt. Die Schädelknochen können stellenweise ebenfalls verdickt oder im Gegenteil dünner, sogar papierdünn erscheinen.

Die sich in einer starken Auftreibung der Gesichtsknochen äussernde Form der Rhachitis bei Schweinen wurde seit jeher mit dem Namen „Schnüffelkrankheit“ bezeichnet.

Ausser der Bemerkung betreffend die Länge und die Schmelzdefekte der Zähne decken sich die Befunde an den vorliegenden Präparaten ziemlich mit dieser Beschreibung. Wir haben es mit Kieferauftreibungen rhachitischer Art zu tun. Insbesondere sind die zahnbildenden Gewebe gewuchert, verengern Gaumen und Choanen und erschweren so Atmung und Futteraufnahme. Es ist anzunehmen, dass die von Joest, sowie von Bayer-Fröhner (5) beschriebenen Fälle von abnormen und zuweilen verhaltenem Zahnwechsel aus ebensolchen hervorgegangen

sind. Im Oberkiefer sind auch hier die Ersatzschneidezähne verkümmert. Nirgends fand ich hingegen eine Bemerkung eines verfrühten Ausbrechens, wie wir es hier zweifellos bei J 2 im Unterkiefer zu tun haben.

Vor einiger Zeit sah ich zufällig anlässlich einer Metzglokalinspektion einen ähnlichen weniger ausgeprägten Fall, und dürfte der Zustand in verschiedenen Graden gar nicht so selten vorkommen. Doch wird ihm keine Beachtung geschenkt, solange er das Allgemeinbefinden nicht stört.

Literatur.

1. Joest, E., Dresden: Spezielle pathologische Anatomie der Haustiere. I. Band, 1. Hälfte 1919.
2. Kroon, H. M.: Die Lehre der Altersbestimmung bei den Haustieren. Übersetzung von Prof. Dr. Jakob, Utrecht. 1916.
3. Ellenberger-Baum: Vergleichende Anatomie der Haustiere.
4. Hutyra und Marek: Spezielle Pathologie und Therapie. Band I. 4. Auflage.
5. Bayer-Fröhner: Handbuch der tierärztlichen Chirurgie und Geburtshilfe. 3. Band, 1. Teil.

Zur Frage des Abschlachtens oder Durchseuchens bei Maul- und Klauenseuche.

(Beobachtetes und Gesammeltes aus der Seuchen- und Seuchen-Nachzeit 1914/1921.)

Von Dr. F. X. Weissenrieder,
gewesener Adjunkt des Kantonstierarztes, Bern.

(Fortsetzung)

3. *Die Abschlachtung im Urteil von Volk und Presse.*

Ein bedeutender schweizerischer Militär hat die für unsere Verhältnisse so zutreffenden Worte geprägt: „Die Entwicklung aus tiefeingewurzelten Gewohnheiten zu der neuen Anschauung ist nirgends schwieriger als in der Demokratie, weil sie von unten aus dem Volke heraus durch Aufklärung der Öffentlichkeit angebahnt werden muss.“ Und wenn Gottfried Keller, der gute Kenner unseres Volkes, einmal schrieb: „Die Freiheitsliebe ist nicht gar selten in eine gedankenlose Schreierei ausgeartet,“ so hat auch er damit zutreffend eine Charakterseite unseres Volkes berührt, nämlich seinen kritischen Geist. Es liegt uns weit ferne, diesem kritischen Geiste im all-