Zeitschrift: Schweizer Archiv für Tierheilkunde SAT : die Fachzeitschrift für Tierärztinnen und Tierärzte = Archives Suisses de Médecine Vétérinaire ASMV : la revue professionnelle des vétérinaires

Herausgeber: Gesellschaft Schweizer Tierärztinnen und Tierärzte

Band: 58 (1916)

Heft: 9

Artikel: Perakut verlaufende Fälle von Blutfleckenkrankheit beim Pferde ohne Lokalisationen in Haut und Schleimhaut

Autor: Ritzenthaler, Martin / Guillebeau, Alfred

DOI: https://doi.org/10.5169/seals-590701

Nutzungsbedingungen

Die ETH-Bibliothek ist die Anbieterin der digitalisierten Zeitschriften auf E-Periodica. Sie besitzt keine Urheberrechte an den Zeitschriften und ist nicht verantwortlich für deren Inhalte. Die Rechte liegen in der Regel bei den Herausgebern beziehungsweise den externen Rechteinhabern. Das Veröffentlichen von Bildern in Print- und Online-Publikationen sowie auf Social Media-Kanälen oder Webseiten ist nur mit vorheriger Genehmigung der Rechteinhaber erlaubt. Mehr erfahren

Conditions d'utilisation

L'ETH Library est le fournisseur des revues numérisées. Elle ne détient aucun droit d'auteur sur les revues et n'est pas responsable de leur contenu. En règle générale, les droits sont détenus par les éditeurs ou les détenteurs de droits externes. La reproduction d'images dans des publications imprimées ou en ligne ainsi que sur des canaux de médias sociaux ou des sites web n'est autorisée qu'avec l'accord préalable des détenteurs des droits. En savoir plus

Terms of use

The ETH Library is the provider of the digitised journals. It does not own any copyrights to the journals and is not responsible for their content. The rights usually lie with the publishers or the external rights holders. Publishing images in print and online publications, as well as on social media channels or websites, is only permitted with the prior consent of the rights holders. Find out more

Download PDF: 12.07.2025

ETH-Bibliothek Zürich, E-Periodica, https://www.e-periodica.ch

SCHWEIZER ARCHIV
FÜR TIERHEILKUNDE
Herausgegeben von der Gesellschaft Schweizer. Tierärzte

LVIII. Bd. September 1916 9. Heft

Perakut verlaufende Fälle von Blutfleckenkrankheit beim Pferde ohne Lokalisationen in Haut und Schleimhaut.

Von Dr. Martin Ritzenthaler in Schönbühl
und Prof. Alfred Guillebeau in Bern.

Im Verlaufe des Jahres 1915 kamen im Kavalleriedepot Sand bei Bern mehrere Todesfälle vor, die für die Diagnose Schwierigkeiten boten. Wir beginnen mit der Mitteilung der Krankenberichte.

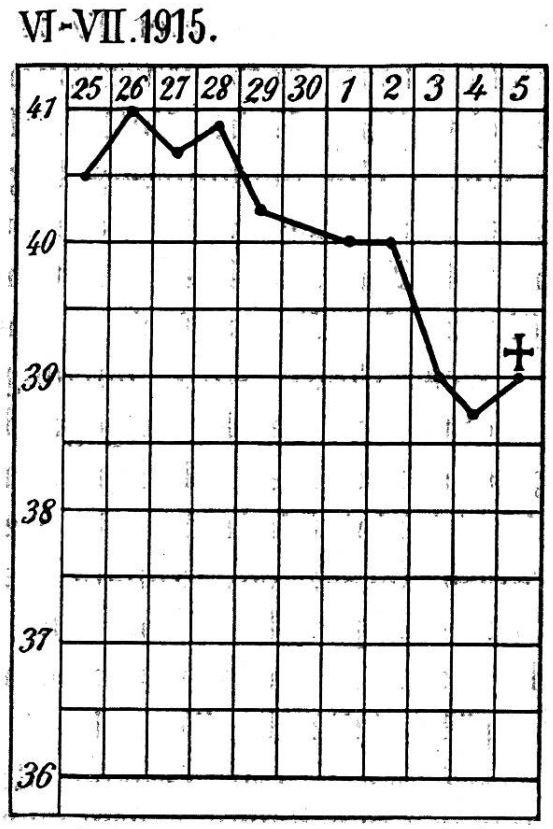

Fig. 1. Temperaturkurve von Fall 1.

1. Ungarischer Wallach, 4 Jahre alt, erkrankte am 25. Juni 1915 unter den Erscheinungen der Brustseuche. Am 4. Juli trat Genesung ein. Am 5. morgens zeigt das Tier plötzlich grosse Unruhe, Kreisbewegung, Zittern, Anrennen gegen die Boxenwände, Ausbruch von Schweiss. Das Pferd stürzt zu Boden, ist aufgeregt, stöhnt laut, sieht nach der Nachhand, verrät grosse Schmerzen. Die Kruppenmuskulatur ist derb, gelähmt, die Empfindlichkeit herabgesetzt. Bei

der Katheterisierung fliesst dunkelbrauner Harn ab. Nach 8 Stunden tritt der Tod ein.

Sektionsbefund: Pleura glatt und glänzend, dennoch etwas seröses Exsudat in der Brusthöhle. In den Lungenspitzen und andern Lungenabschnitten kommen dunkle, derbe, luftleere Herde vor, die in der Tiefe schwärzlich sind. Im Herzbeutel drei Deziliter Exsudat. Der Herzmuskel brüchig. Der mittlere Leberlappen schwach ikterisch, die Milz ohne Veränderungen. Die rechte Niere ist unverändert, die linke blutreich, trüb, geschwollen und das Nierenbecken angefüllt mit blutigem Schleim.

Die oberflächlichen Kruppenmuskeln etwas hell, die tieferen entfärbt, wie gekocht, fest, trocken. In den kleineren Blutgefässen weisser fester Inhalt, in den grösseren flüssiges Blut. Die kleinsten Gefässe vielfach durch einen Streifen von hämorrhagisch imbibiertem Gewebe umsäumt.

2. Amerikanische Stute, 4 Jahre alt, erkrankt am 5. August 1915, morgens. 60 Pulse, 14 Atemzüge, 40° Körperwärme. Hinten steifer Gang, Nachhand halb gelähmt, die Hinterfüsse werden über den Boden geschleppt. Kruppenmuskulatur von normaler Konsistenz, nicht schmerzhaft. Wurflippen leicht geschwollen. Keine Futteraufnahme. Um 1 Uhr nachmittags liegt das Tier ab, um sich nicht mehr zu erheben. Die Nachhand ist vollständig gelähmt, das Bewusstsein nicht getrübt. Das Pferd wird unruhig, stöhnt, sieht nach der Bauchgegend, verrät grosse Schmerzen. Die Scheidenschleimhaut ist jetzt beinahe schwarz; tropfenweise fliesst ein dunkel gefärbter, schleimiger Harn ab. Um 3 Uhr schwindet das Bewusstsein, eine Stunde später tritt der Tod ein.

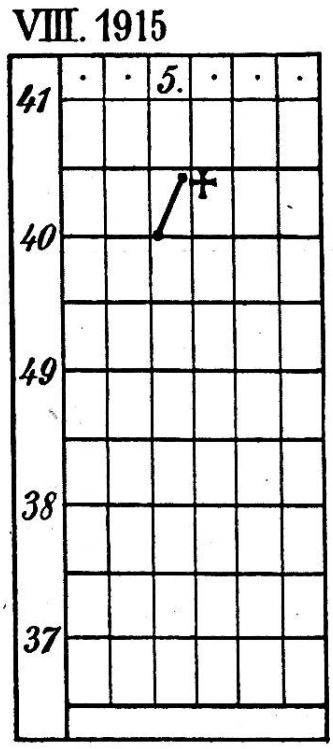

Fig. 2. Temperaturkurve von Fall 2.

Sektionsbefund: Die Organe der Brust- und der Bauchhöhle zeigen keine Veränderung. Die Nieren etwas blut-

reich, getrübt; im Nierenbecken rötlicher, fadenziehender Schleim.

In der Halsmuskulatur zahlreiche kleine Blutungen. Einige Muskeln der Schulter, des Armes und des Rückens brüchig, trocken, von gelblich-grauer Farbe. Querschnitte durch die Muskulatur der hintern Gliedmassen zeigen schwarze, trockene Herde, die im Zentrum manchmal etwas erweicht sind. Neben denselben kommen gesund aussehende Muskellagen vor. Häufig ist der Muskel in seiner ganzen Länge intensiv verändert, manchmal beschränkt sich die Veränderung auf die Mitte desselben. Oft ist die Umgebung grosser Gefässe am stärksten ergriffen. Das veränderte Muskelgewebe ist gasfrei und verbreitet keinen besondern Geruch. Das Bindegewebe um die schwarzen Muskeln stark ödematös.

3. Amerikanischer Wallach, 4½ Jahre alt. Das Tier litt vom 24.—31. Juli 1915 an leichter Druse. Am 10. August frisst das Tier schlecht und hat eine Körperwärme von 39,5°—40,2°. Am folgenden Tag dieselben unbestimmten Vorboten mit Abnahme der Körperwärme, dann um 11.45 abends wird das Tier plötzlich unruhig, stürzt zu Boden, verrät heftige Schmerzen, stöhnt, sieht nach der Nachhand, die gelähmt und in der Haut wenig empfindlich ist. Schon nach einer Viertelstunde geht das Tier zu Grunde.

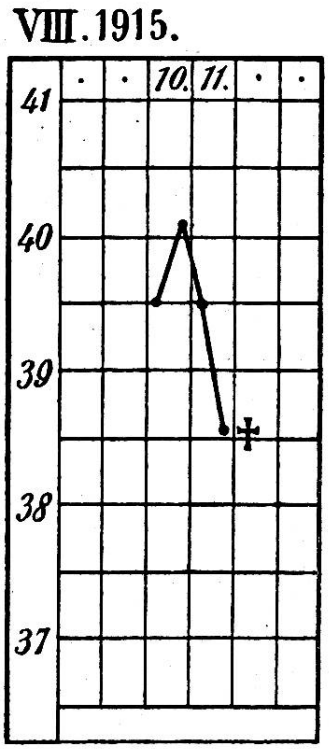

Fig. 3. Temperaturkurve von Fall 3.

Sektionsbefund: Kadaver nicht aufgetrieben. Die Spitze der rechten Lunge schwarz, derb, luftleer. Links ist die Pleura stark verdickt und mit der Brustwand verwachsen. Blut schlecht geronnen. In der Valvula tricuspidalis ein baumnussgrosser Abszess, umgeben von einer 6 mm dicken Kapsel. Der Inhalt desselben ist weiss krümelig. Milz etwas vergrössert, Nieren blutreich, Harn von dunkler Farbe.

Halsmuskulatur verdickt, braunrot, von schwarzen Gewebsschichten durch-

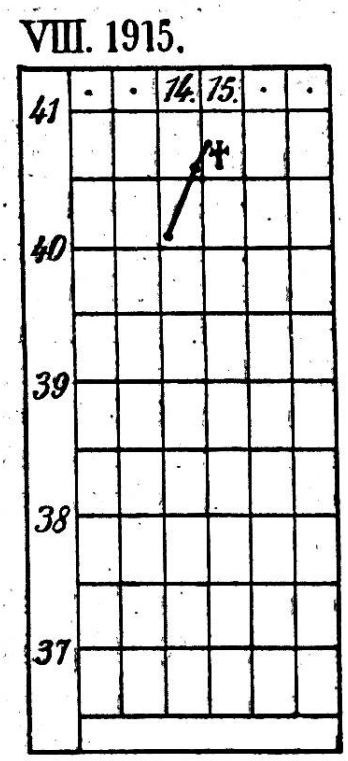

Fig. 4. Temperaturkurve von Fall 4.

zogen. Schulter-, Rücken-, Kruppen- und Hinterbeinmuskulatur sehr blass, graugelblich, wie gekocht und ebenfalls von einigen schwarzen Gewebsschichten durchzogen. In diesem Falle tritt die Entfärbung der Muskulatur stark in den Vordergrund. Knochenmark gesund.

4. Amerikanischer Wallach, 7 Jahre alt. Am 14. August 1915 werden 58 Pulse und 14 Atemzüge gezählt; die Körperwärme beträgt morgens 40,2°, abends 40,6°. Das Tier frisst gut, im übrigen verweilt dasselbe in auffallender Weise längere Zeit an demselben Orte. Ohne andere Erscheinungen zu äussern stürzt das Tier um 1.20 nachts zu Boden und verendet in wenig Minuten.

Sektionsbefund: Lungen derb, hochrot, mit Ausnahme der Spitzenlappen, die blass sind. Schleimhaut der Luftröhre stark gerötet. Das Blut des Herzens schlecht geronnen. Im Magen und Darm einige Ecchymosen. Leber und Nieren normal, Milz etwas vergrössert, von grossen Blutergüssen durchsetzt. Harn dunkel. Umgebung des Afters stark geschwollen. Kopf-, Hals- und Schultermuskulatur mit Blut durchtränkt. Muskulatur des Rückens und der hintern Gliedmassen ohne Veränderungen.

5. Amerikanischer Wallach, 6 Jahre alt. Am 9. September 1915 zeigt das Tier einen steifen, mühsamen Gang, 54 Pulse, 18 Atemzüge, 40,1° Körperwärme. Beide Gracilismuskeln in ihrer ganzen Ausdehnung stark geschwollen, derb, vermehrt warm und empfindlich, ohne Zurückbleiben von Fingereindrücken. Kein Knistern, kein Ödem. Die Haut darüber ist beweglich, der Tumor nicht verschiebbar.

Am 10. September nekrotisiert die dünne Haut auf der inneren Seite der Schenkel. Die darunter liegende Muskulatur schwillt noch weiter an. Es fehlt das Knistern und

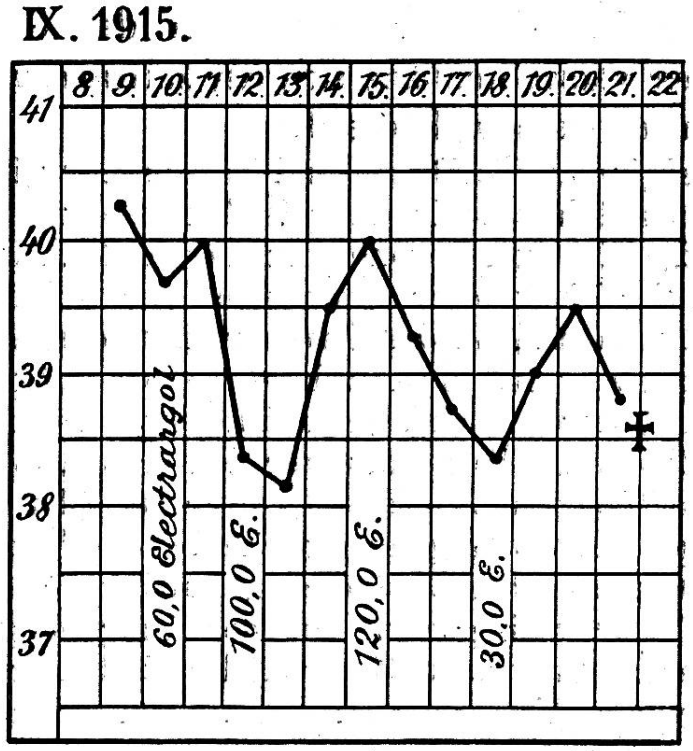

Fig. 5. Temperaturkurve von Fall 5.

um den veränderten Muskel tritt etwas Ödem auf. Über dem Brustbein erscheinen zwei apfelgrosse Anschwellungen, von denen die rechte scharf abgegrenzt ist, während um die linke etwas Ödem vorkommt. Jetzt schwillt auch das ganze linke Hinterbein stark an, dennoch kann das Pferd gehen und frisst gut.

Am 16. September entstehen Anschwellungen auf beiden Rippenwandungen, auf den Vorarmen, im Kehlgang. Die vier Gliedmassen nehmen an Dicke ausserordentlich stark zu. Auf den sichtbaren Schleimhäuten fehlen Petechien. Der Zustand bleibt einige Tage stationär, verschlimmert sich dann am 21. September ganz plötzlich. Der Puls ist rasch und schwach; die Fresslust fehlt. Die linke Kruppe schwillt an, wird hart, die Empfindlichkeit der Haut nimmt ab. Um 6 Uhr abends geht das Tier ein.

Die Behandlung besteht in der intravenösen und intramuskulären Einspritzung sehr grosser Dosen von Electrargol. Jede Injektion verschaffte eine vorübergehende Besserung

des Allgemeinbefindens, Verkleinerung der Geschwülste. Bald nachher verschlimmerte sich der Zustand wieder, und es traten neue Geschwülste auf.

Sektionsbefund: Die Brust- und Baucheingeweide sind unverändert; es besteht eine Trübung des Nierengewebes; der Harn ist dunkel, die Milz von gewöhnlicher Beschaffenheit. Die Veränderungen der Muskulatur kommen an der Kehle, am Hals, auf dem Rücken und an den Brustwänden, den Vorder- und Hintergliedmassen vor. Sie bestehen in einer blutigen Infiltration des Bindegewebes und einer dunkelroten bis schwarzen Farbe der Muskeln. Über und unter den veränderten befinden sich normale Muskellagen (Tafel 1), so dass in der Muskulatur eine auffällige Schichtung ganz verschieden beschaffener Lagen zu beobachten ist. Die veränderten Muskeln besitzen einen mittleren Feuchtigkeitsgehalt. In der Umgebung derselben kommt etwas Ödem vor. Im Zentrum der Muskelherde befinden sich stets grössere Venen, von denen die Schwarzfärbung nach allen Seiten sich ausdehnt.

Bei diesem Falle fehlte die Entfärbung der Muskeln, die bei den frühern Sektionen regelmässig vorkam, dagegen waren die Schwarzfärbungen viel ausgedehnter.

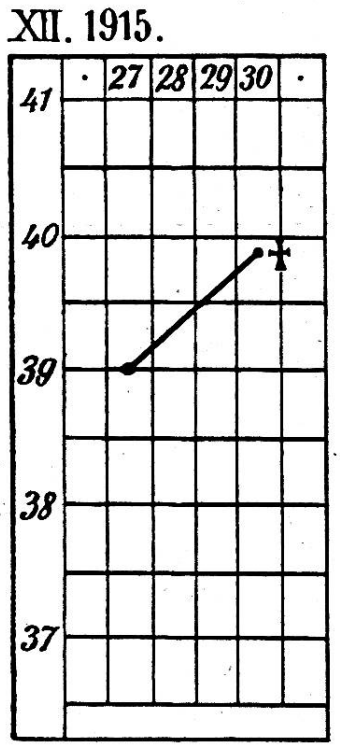

Fig. 6. Temperaturkurve von Fall 6.

Es wird kein Gasgehalt und kein besonderer Geruch festgestellt. Im Knochenmark normaler Zustand.

Mit dem Muskelgewebe dieses Falles impfte man Tiere, und es wurde dasselbe ferner histologisch untersucht. Über die erhobenen Befunde wird später referiert.

6. Amerikanischer Wallach. 6 Jahre alt. Am 27. Dezember 1915 beträgt die Körperwärme 39,0°; Puls und Atmung wie gewöhnlich, aber das Futter wird vollständig verschmäht. Das Tier zeigt Anfälle von Aufregung, es liegt ab und erhebt sich bald wieder; vorübergehend ist es auch bewusstlos; es knickt in den Knien ein und rafft sich zu einer strammen Haltung sofort wieder auf. Mit der Zeit



TAFEL I.

Schnitt durch den Unterschenkel des Pferdes 5, das nach 13 Tagen an Blutfleckenkrankheit fiel.
Die dunkeln Felder entsprechen schwarz gefärbten Muskelquerschnitten.

werden die Ohnmachtsanfälle häufiger, und sie dauern länger an. Es stürzt bisweilen zu Boden und steht mit viel Mühe auf. Am 30. abends geht das Tier unbemerkt zugrunde.

Sektionsbefund: Die *Muskulatur* des linken vordern Viertels vom Nacken bis zum Rippenbogen und von der Rückenlinie bis zum Ellbogen gleichmässig graubraun, wie gekocht, von gewöhnlicher Konsistenz. Längs der grossen und kleinen Venen kommen schmutzig-rote Streifen von 3 mm bis 3 cm Breite vor, bedingt durch blutige Imbibition. Mit der Messerklinge lässt sich etwas grauer Saft abstreifen. Gasblasen fehlen, das Gewebe sinkt daher im Wasser sofort zu Boden.

Das vordere *Mediastinum* verdickt, durchfeuchtet, im Zustande des entzündlichen Ödems. *Lungen* gross, überall lufthaltig. Am unteren Rande und unter der Pleura zwei dunkelrote, verdickte Stellen von 6 cm Breite. Die Veränderung ist durch eine subseröse Blutung bedingt. — *Leber* klein, grau, fest ausgesprochen körnig und ikterisch. *Milz* klein, mit runzeliger Kapsel. Die Pulpa zeigt die gewöhnliche breiartige Konsistenz und ist von dunkelroter Farbe. *Nieren* klein, blutleer, von gewöhnlicher Konsistenz. Harn dunkel gefärbt. Die *harte Rückenmarkshaut* und das Fett darauf gleichmässig dunkelblutrot infolge blutiger Imbibition. Am *Rückenmark* nichts Besonderes. Das Mark des linken Humerus etwas röter als gewöhnlich.

Während die Strichpräparate mit den frischen Organen gar keine Mikroorganismen zu enthalten schienen, ergab die Kultur ein Gemisch von Kokken, Streptokokken und einem Vibrio, der sich in den später angelegten Schnitten in sehr grosser Zahl nachweisen liess, somit durchaus vorherrschend war. Über diesen Vibrio wird unten berichtet.

Histologische Befunde.

Bei einem Tier wurden die kranken Gewebe nicht untersucht. Es bleiben 5 Tiere, deren Schnitte Muskelveränderungen von 2 verschiedenen Typen aufweisen. Zu Typus A gehört der Fall 5, zu Typus B der Fall 6.

Typus A. Im Faserperimysium und Perimysium internum eine sehr reichliche Einlagerung von roten Blutkörperchen, durch welche die Muskelfasern weit auseinander gedrängt werden. Die Schichten von rotem Blut erreichen eine Dicke von 3—120 μ, während der Durchmesser der Muskelfasern 9—15 μ

beträgt. Die Querstreifung letzterer ist manchmal normal, oft indessen hat eine hyaline Entartung arge Verwüstungen angerichtet, so dass die Faser als ein grobmaschiges Netz erscheint. Letzteres besteht aus Resten der kontraktilen Substanz, während das unsichtbare Füllmaterial der Maschen durchsichtige Entartungsprodukte enthält.

Im ergossenen Blut befinden sich rundliche Körper in verschiedener Zahl, oft mehr vereinzelt, oft kleine Würstchen darstellend. Dieselben färben sich intensiv mit Thionin, Hämatoxylin. Ihre Form ist eine unregelmässige; sie sind 1 μ, 2 μ, 4 μ, 7 μ breit, manchmal in der Teilung begriffen. Gelegentlich sind sie auch halbmondförmig.

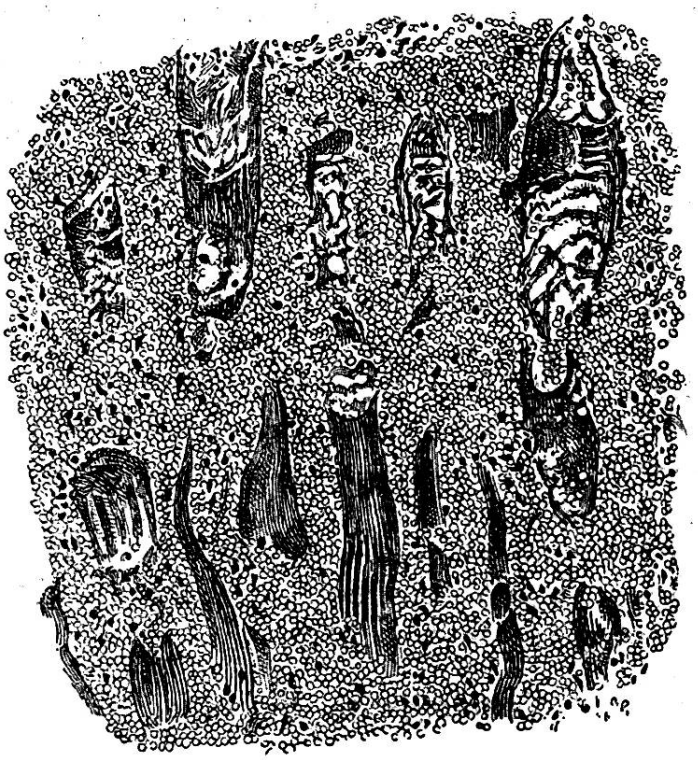

Fig. 7. Muskulatur des Pferdes Nr. 5. Die Muskelfasern zum Teil hyalin entartet. Zwischen denselben viel rotes Blut und einige Leukozyten.

Diese Gebilde sind vorzugsweise Kerne. Selten sieht man um dieselben einen blauen Protoplasmahof. Sie stellen in der Auflösung begriffene Eiterkörperchen dar.

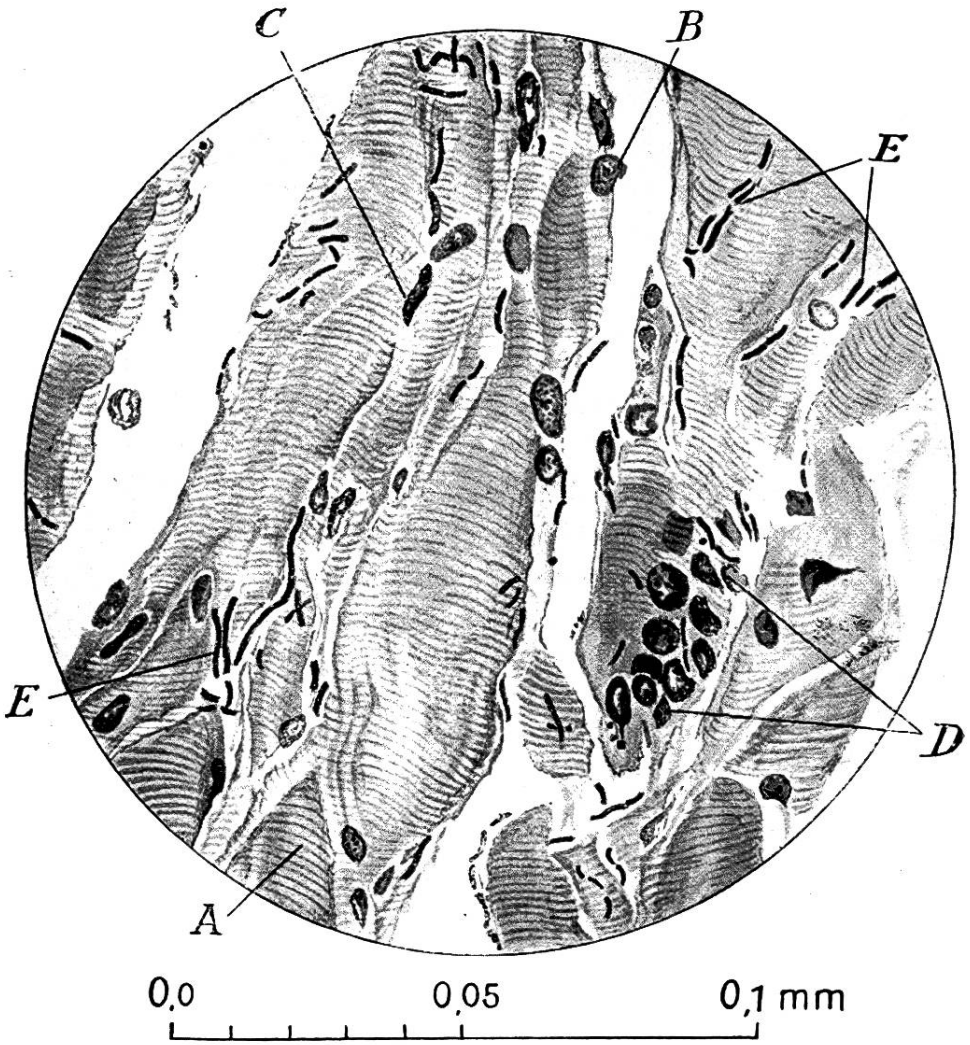

TAFEL II.

Mikroskopisches Bild eines Schnittes durch das Muskelgewebe des Pferdes 6.

A Muskelfaser; B Sarkolemmkerne; C Perimysiumkerne; D Haufen von Leukocyten; E Vibrionen.

Résumé: Hämorrhagische Myositis mit hyaliner Entartung der Muskelfibrillen und sehr reichlichem blutigen Exsudat im Perimysium.

Typus B. Das Perimysium ist oft nicht verbreitert, oft hat es in bescheidener Weise durch serös und schwach eiterige Einlagerung an Dicke zugenommen. Nur ausnahmsweise kommen hämorrhagische Einlagerungen vor (Tafel 2). Die Querstreifung der Muskelfibrillen ist an vielen Stellen abgeblasst. Im Perimysium befinden sich eine mässige Zahl rundlicher Leukozyten. In den mit Thionin gefärbten Schnitten fallen grosse, lange Stäbchen auf, die bald in Fäden, bald in Haufen die Kapillaren des Muskels besiedeln, und die den weiter unten beschriebenen Vibrio darstellen. Derselbe ist in den Präparaten so gleichmässig verteilt, dass seine Ausbreitung notwendigerweise durch das strömende Blut bedingt wurde und nicht eine kadaveröse Invasion sein kann. Wir wiesen diesen Mikroorganismus auch in der Milz, Leber, dem Rückenmarke nach.

Résumé: Serös-eiterige Myositis oft mit Schwund der Querstreifung in den Muskelfasern, und intensive Invasion durch einen Vibrio.

Beide Typen weichen auf den ersten Blick stark von einander ab, indem das Vorhandensein des hämorrhagischen Exsudates beim Typus A diesen in sehr auffälliger Weise von der zweiten Gruppe mit blassem Gewebe unterscheidet. Es sind indessen beidemal Muskelfibrille und Perimysium verändert, auch stimmt das Symptomenbild, das dem Tode vorausging, für beide Typen überein. Diese Verhältnisse drängen zu dem Schlusse, dass die Myositis nicht das Hauptübel, sondern eine sekundäre Veränderung darstellt.

Aus den Krankenberichten geht hervor, dass die Pferde primär erkrankten. Nur die Fälle 1 und 3 machten eine Ausnahme, indem sich hier die Krankheit das eine Mal an Brustseuche, das andere Mal an Druse anschloss. Der Verlauf war meist ein sehr rascher, denn er betrug 1—3 Tage, allein Fall 5 zog sich über 13 Tage hin. Der Ausgang war stets ein tötlicher.

Die Symptome bestanden in Lähmung und Schmerzhaftigkeit. Nur bei dem langsam verlaufenden Fall 5 traten

Anschwellungen der Haut auf. Dagegen fehlten bei allen Tieren Petechien auf den Schleimhäuten. Der Harn war von dunkelbrauner Farbe (Fieberharn).

Die Sektion ergab ganz vorzugsweise Veränderungen in der Muskulatur. In 4 Fällen beobachtete man schwarze Herde, während zweimal das erkrankte Muskelgewerbe blass war.

Das ungewöhnliche Krankheitsbild zählen wir zu der Blutfleckenkrankheit. Dieselbe ist keine ansteckende Krankheit, die durch Impfung auf gesunde Pferde übertragbar wäre. Dennoch rechnet man sie zu den Bakterienkrankheiten, nur ist man im unklaren über die in Betracht kommende Bakterienart, der man zudem eine indirekte Wirkung zuschreibt, wie z. B. die Erzeugung einer Anaphylaxie durch wiederholte Mykroproteinresorption.

1. Versuche mit Muskelsaft.

Dieselben wurden mit Material von Fall Nr. 5, dessen Krankheitsverlauf 13 Tage betragen hatte, durchgeführt.

Im Zupfpräparat des Muskels sah man nur selten einen Streptokokkus, während das Strichpräparat bakterienfrei zu sein schien.

Die veränderte Muskulatur wurde mit sterilisiertem Wasser verrieben, das Infus durch Gaze geseiht und diese Flüssigkeit Versuchstieren eingespritzt.

A. Versuche an Tauben.

Taube Nr. 1 erhielt in den Pectoralis 3 cm³. Sie starb nach 24 Stunden.

Taube Nr. 2, geimpft mit Muskel von Taube Nr. 1, starb nach 14 Stunden.

Taube Nr. 3, geimpft mit Muskel von Taube Nr. 2, starb nach 13 Stunden.

Taube Nr. 4, geimpft mit Muskel von Taube Nr. 3, starb nach 11 Stunden.

Die Übertragung von Taube auf Taube vermittelst 2 bis 3 cm³ Fleischinfus gelang sehr leicht und endete in der kurzen Zeit von 11—14 Stunden tötlich.

Sektionsbefund: Bei der Sektion ist die Impfstelle im Muskel dunkel, feucht, aber ohne ausgesprochenes Ödem. Im Strichpräparat bemerkt man eine mässige Zahl kurzer Doppelstäbchen. In den Muskelfibrillen viel Eiweisströpfchen (trübe Schwellung). Zwischen den Muskelfibrillen hämorrhagische Ergüsse, die besonders in Schnitten deutlich sind. Milz von normaler Grösse oder vergrössert. Im Strichpräparat keine Bakterien. Leber gross, morsch; im Strichpräparat Haufen von kleinen Kokken.

Die Kulturen aus den Organen ergeben einen Streptokokkus und ein Bakterium.

Résumé: Perakute Septikämie durch Streptokokken.

B. Versuche an Kaninchen. Das Infus vom Pferdemuskel wurde auch einem Kaninchen in den Hinterschenkel gespritzt.

Kaninchen 1 erhielt 2 cm³ Pferdefleischinfus. Tod nach 22 Stunden.

Kaninchen 2 erhielt 2 cm³ Fleischinfus von Kaninchen Nr. 1. Tod nach 14 Stunden.

Kaninchen 3 erhielt 2 cm³ Fleischinfus von Kaninchen Nr. 2. Tod nach 14 Stunden.

Kaninchen 4 erhielt 2 cm³ Fleischinfus von Kaninchen Nr. 3. Tod nach 14 Stunden.

Die Übertragung von Kaninchen auf Kaninchen vollzieht sich somit ebenfalls mit grosser Sicherheit und der Verlauf der Krankheit ist ein perakuter.

Sektionsbefund: Um die Injektionsstelle ist die Muskulatur dunkel, schwach ödematös. Im Strichpräparat vom Muskel kommen viel Bakterien vor und zwar sind es der Mehrzahl nach kleine Stäbchen, dann Kokken, auch einige grosse, dicke Stäbchen sind zugegen. Vom zweiten Kaninchen an bemerkt man im Strichpräparat viel Eiterkörperchen, es besteht somit ein progressiv purulenter Charakter.

In den Schnitten sieht man zwischen den Muskelfibrillen

dicke Ergüsse von roten Blutkörperchen, durchsetzt von viel mehr Eiterkörperchen als in den Muskeln des Pferdes.

Aus Muskel und inneren Organen werden Streptokokken und Colibazillen isoliert.

Resumé: Eiterige Myositis durch Streptokokken und perakute Septikämie.

C. Versuche bei Meerschweinchen. Es wird vier Meerschweinchen 1 oder 2 cm³ Fleischinfus vom Pferde in einen Hinterschenkel gespritzt. Bei allen entsteht um die Impfstelle eine sehr starke Phlegmone, die sich selbst überlassen mehrere Wochen dauert.

Meerschweinchen Nr. 1 wird am sechsten Tage bei gutem Befinden getötet. Innere Organe normal. Das geimpfte Bein infolge fibrinös-eiteriger, weisser Infiltration in das interstitielle Gewebe und die Muskeln stark angeschwollen. Im Eiter viel polynucleäre Leukozyten, selten ein Stäbchen. In der Leber wenig Leukozyten und Stäbchen.

Meerschweinchen Nr. 2 ging nach vierzehn Tagen zugrunde. Flächenartig ausgedehnte Vereiterung des subkutanen Bindegewebes am Bauch, in der Brustbeingegend und an der untern Seite des Halses mit spontaner Eröffnung an zwei Stellen. Auf der Schnittfläche erscheint das subkutane Bindegewebe weiss, speckig.

Muskulatur blass, Leber blutreich, mit weissen Punkten im Gewebe, Milz geschwollen. Im Darm viel flüssiger Inhalt.

In den Strichpräparaten des Eiters, der Leber und Milz viel Streptokokken.

Die Kulturen der Gewebe ergeben Streptokokken und Colibazillen.

Résumé: Ausgedehnte eiterige Entzündung des Bindegewebes; subakute Septikämie.

2. *Versuche mit frischem Pferdeblut bei einem Meerschweinchen.*

Dem Tiere wurde in die Muskulatur des Hinterschenkels etwas Blut vom Pferde Nr. 5 eingespritzt.

Tod nach 5 Tagen.

Sektionsbefund: einseitige fibrino-purulente Pneumonie und Pleuritis. Geringe Vergrösserung der Milz, deren Pulpa unge-

wöhnlich reich an grossen einkernigen Lymphozyten, sowie an Leukozyten mit Kernteilungsfiguren ist.

Es bestand somit eine Pleuro-Pneumonie.

Résumé: Die Versuche mit den Injektionen von Fleischsaft ergaben eine noch rascher verlaufende Septikämie als beim Pferde. Der Sektionsbefund muss indessen als ganz anderer Art bezeichnet werden.

Dennoch wurden vermittelst Agarplatten aus den Organen der Versuchstiere Reinkulturen der Bakterien dargestellt. Es wuchsen die schon erwähnten Streptokokken und Colibakterien.

3. *Bakterien des Falles Nr. 5.*

A. *Streptococcus pyogenes* (Rosenbach). Unterart: *Streptococcus melanogenes* (Schlegel).

Dieser Mikroorganismus wurde aus Muskeln, Milz, Lunge, Leber der geimpften Tauben und Kaninchen isoliert. Er befand sich in diesem Material in sehr grosser Zahl, vermischt mit nur wenig Colibazillen.

Der Mikroorganismus tritt auf als Kokkus, Diplokokkus, als kurze 4—12gliedrige Ketten in der Leber und sehr langen Ketten in Bouillon. Das Korn ist klein, etwa 0,5—0,6mm dick. Im Tuschpräparat sind die Körner von Bouillonkulturen schön rund, diejenigen der Blutagarplatten sind paarweise angeordnet, jedes Paar von den Nachbarn weit entfernt, und hier ist die ganze Kette von einer durchsichtigen Kapsel umgeben. In einer frischen Blutagarkultur sind die Körner meist vereinzelt.

Der Mikroorganismus kann mit Anilinfarben leicht gefärbt werden. Als Besonderheit für einen Streptokokkus hat die Eigentümlickheit zu gelten, dass er nach Gram nicht färbbar ist.

Am besten gedeiht diese Art bei 37° C.

In Bouillon entsteht ein weisser flockiger Niederschlag, Zuckerbouillon wird sauer, in Serumbouillon fallen grosse Flocken aus. Die eingesäte Milch bleibt amphoter. In

Gelatine ist das Wachstum (bei 20° C.) in der Tiefe ein äusserst langsames und hört einige Millimeter unter der Oberfläche ganz auf. Schräger Agar bedeckt sich mit einem dünnen Häutchen. Eine Strichkultur auf Blutagar zeigt nach 12 Stunden einen 5 mm breiten weissgrauen Strich mit Verflüssigung des Agars und auf beiden Seiten einen 5 mm breiten schwarzen Saum (melanogene Wirkung).

Pathogenität. a) bei Kaninchen. Die Impfung von 3 Kaninchen mit 0,1 cm³ und mehr Reinkultur in Bouillon des Streptokokkus veranlasste den Tod der Tiere in 18, 20 und 49 Stunden. Bei der Sektion fand sich Blut in der Bauchhöhle, eine grosse, von weissen Punkten durchsetzte Leber, eine grosse Milz mit schwarzen Beulen. Das Blut war gut geronnen.

Mikroskopisch sah man in den Leberkapillaren sehr viel Streptokokken und sehr viel Leukozyten. Die Fasern des Herzmuskels waren von viel Eiweisströpfchen durchsetzt.

b) Beim Fohlen. Einem Fohlen wurde intramuskulär 1 cm³ Bouillonkultur in ein Hinterbein eingespritzt. Die Körperwärme betrug am:

1. Tag	38,5°	4. Tag	39,2°
2. „	39,7°	5. „	39°
3. „	38,8°	6. „	40°.

In den ersten Tagen bestand Anschwellung und Schmerzhaftigkeit des infizierten Hinterbeines und am 4. Tag war nur um die Einstichstelle ein Abszess zu erkennen. Am gleichen Tag begann eine Diarrhoe, die das Tier so schwächte, dass es am 6. Tag nicht mehr aufstehen konnte. Wegen drohender Todesgefahr wurde das Fohlen getötet.

Sektion. Die Gliedmasse, an der die Injektion gemacht wurde, durch seröse, stellenweise auch blutige Einlagerung in das Bindegewebe stark verdickt. Die inneren Organe wenig verändert. Der Dünndarm hellrot.

In den Strichpräparaten von allen Organen kommen Einzelkokken vor, meist zu 3 verklebt. Im Eiter bemerkt man eine reichliche Phagozytose.

Résumé: Die Versuche zeigten, dass der Streptokokkus eine akute Septikämie veranlasst, deren anatomisch-histologischer Befund indessen mit demjenigen der hier besprochenen Pferdekrankheit nicht übereinstimmt.

B. *Bakterium Coli* (Escherich).

Das aus den Organen der Versuchstiere isolierte Stäbchen zeigt die bekannten Eigentümlichkeiten der Colibazillen, deren Schilderung wir uns ersparen. Der betreffende Mikroorganismus bildet Indol, aber spaltet den Milchzucker nicht und nähert sich wegen dieser Besonderheit dem Bact. enteritidis und Bact. paratyphi.

Pathogenität: Ein Kaninchen erhielt 1 cm³ Bouillonkultur in ein Hinterbein. Der Eingriff hatte wenig Einfluss auf das Allgemeinbefinden. Nach 6 Tagen wurde das Tier getötet. Das in den Versuch einbezogene Hinterbein war erheblich verdickt. Infolge der Einlagerung von Exsudat erschien die Muskulatur marmoriert. Der Eiter eines Abszesses enthielt kurze Stäbchen.

Résumé: Lokalisiert gebliebene Entzündung.

C. *Pathogenität eines Gemisches von Streptokokken und Colibakterien.*

Die Organe der Versuchstiere beherbergten stets ein Gemisch von Streptokokken und Colibakterien. Diesem Umstand Rechnung tragend wurden 3 Kaninchen mit einem Gemisch der Reinkultur beider Arten geimpft.

Die Tiere erhielten 0,005, ferner 0,05 und 0,5 cm³ zu gleichen Teilen Bouillonkultur von jeder Art. Der Tod trat nach 21—29 Stunden ein.

Sektionsbefund: Um den Einstich marmorisiertes Aussehen eines Herdes in der Muskulatur und Abgrenzung desselben durch eine Demarkationslinie, mikroskopisch im Perimysium ein hämorrhagisches Exsudat und viel Leukozyten; Herzmuskel dunkel, mit viel Eiweisströpfchen in den Fibrillen; Bauchfell gerötet, grosse schwarze Milz, schwarze Nieren, hyperämische Leber; hyperämische Herde in der Lunge. In Strichpräparaten der inneren Organe kommen Colibakterien und Streptokokken vor, letztere zu Häufchen verklebt.

Résumé: Akute Septikämie.

Die Injektion eines Gemisches von Streptokokken und Colibakterien wirkt ungefähr wie die Einspritzung des

Streptokokkus allein. Das Sektionsbild ist verschieden von demjenigen der Pferde.

4. Bakterienbefund im Fleisch des Pferdes Nr. 6.

In den Strichpräparaten des Muskels und der innern Organe bemerkt man einige Kokken und Vibrionen.

Die Kultur in hoher Säule von Zuckeragar plus Serum ergab einen Vibrio, ferner den sehr verbreiteten *Mikrokokkus candicans* (Flügge) und den ebenso gewöhnlichen *Bacillus subtilis* (F. Cohn), letzterer besonders in der Leber.

Vibrio Sand. (Nov. Sp.).

Dieser Mikroorganismus aus dem Körper kranker Pferde ist bis jetzt nicht beschrieben worden. Sucht man ihm verwandte Arten, so wird man entfernte Beziehungen zu *V. Mezincescu* (Zentralb. f. Bakteriolog. Bd. 38, S. 15) erkennen.

Bei aërobem Wachstum erscheint der Vibrio gefärbt in Stäbchen von 2—3,6 μ und 0,8 μ Dicke (Fig. 8 C) während im Tuschpräparat diese 1,0—1,2 μ erreicht. In anaëroben Kulturen kommen Stäbchen von 11 μ und krumme Fäden von grosser Länge vor (Fig. 9 und Tafel 2). Die Dicke ist ungleich, oft beträgt sie 0,6—0,9 μ im gefärbten und 0,8—1,2 μ im Tuschpräparat. In anaëroben Kulturen und besonders in stark verändertem Muskelgewebe beobachtet man das wichtige Vorkommen von eiförmigen Anschwellungen am Ende von Stäbchen und Fäden (Fig. 8 A). Dieselben haben eine Breite von 1,8 μ und sie besitzen in der Mitte einen glänzenden, rundlichen, ungefärbten Körper von 0,4 μ Breite, den wir als Spore bezeichnen. Während der Vibrio die Gramfärbung sehr gut annimmt, sind diese Gebilde nach der betreffenden Methode nicht färbbar. Nicht selten zeigt das Grampräparat eine Kontraktion des Protoplasmas am Ende des Vibrios, (Fig. 8 C) und damit verbunden eine nur noch gramnegative entleerte Vibriohülle. Wir deuten diesen Befund als eine Einleitung zur Sporen-

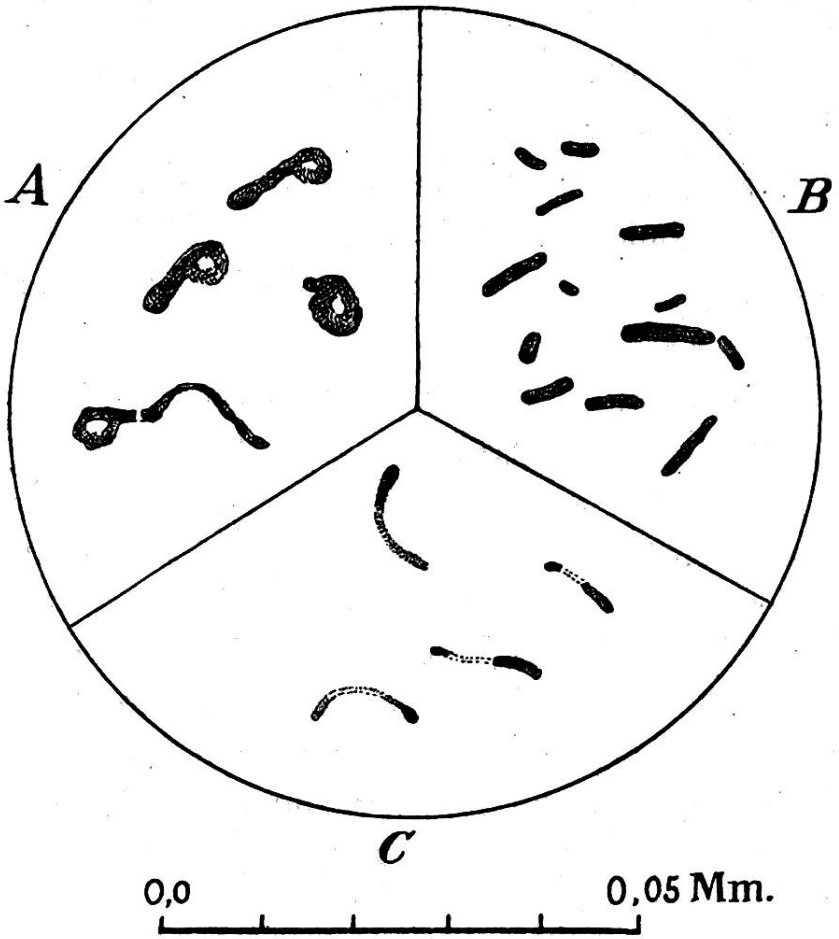

Fig. 8. *Vibrio Sand.*

A. Sporen. B. Vibrionen in aërober Kultur. C. Anaërob gezüchtete Vibrionen nach Gram gefärbt. Das Protoplasma am Ende des Stäbchens „kontrahiert", der übrige Teil des Stäbchens leer.

bildung, doch fehlen in unsern Präparaten Übergänge zwischen dieser Kontraktion des Protoplasmas und der Bildung der beinförmigen Köpfchen, immerhin scheint uns von Bedeutung, dass beide Arten von Gebilden in demselben Präparat in namhafter Zahl vorkommen, und es stützt dieser Umstand die Vermutung, dass sie verschiedene Stadien desselben Vorganges darstellen.

Wir dürfen nicht verschweigen, dass die Vibrionenkulturen im Reagensglas in wenig Wochen absterben, so dass die eventuell entstandenen Sporen nicht sehr dauerhaft sind.

Der Vibrio ist unbeweglich. Er färbt sich mit Anilinfarben in der gewöhnlichen Art. Er nimmt, wie oben erwähnt, die Gramfärbung an.

Das Wachstum ist ein aëro- und etwas weniger üppig auch ein anaërobisches. Bei 37° ist es ein sehr rasches und schon nach 12 Stunden sind die Kolonien sichtbar; bei 22° findet keine Vermehrung statt.

Auf gewöhnlichen Nährböden ist dieselbe eine dürftige, dagegen fördert ein Zusatz von 2 % Trauben- oder Milchzucker dasselbe in auffälliger Weise, und es entsteht sehr bald eine saure Reaktion. Der Zusatz von frischem Pferdeserum beeinflusst die Kultur ebenfalls in günstiger Weise. Infolge der Säurebildung gerinnt das Serumeiweiss, dessen weisse Farbe später in braun umschlägt. Diese Gerinnung kann in einfacher Weise als Indikator für die Anwesenheit der Vibrios dienen. Es gibt Stämme, die starke Gasentwicklung veranlassen, andere dagegen keine.

Zieht man die Kultur in eiweissfreier und deshalb klarbleibender Agarsäule, so erkennt man um den 1—2 mm breiten Rasen einen spinnwebenartigen Hof bis zu 1 cm Durchmesser, der aus fadenförmigen Ausläufern besteht (Fig. 9). Infolge dieser Eigentümlichkeit ist bei mittelstarker Aussaat die ganze Agarsäule in kurzer Zeit ganz und gar von Vibrionen durchsetzt, und es genügt jedes kleine Krümchen, um eine neue Kultur zu erhalten. An der Oberfläche von Agar entstehen weisse, erhabene, ganz randige Kolonien. Traubenzuckerbouillon zeigt nach 2 Tagen einen weissen Bodensatz und eine stark saure Reaktion. Milch wird nach 4 Tagen fest und sauer.

Das Wachstum auf Kartoffeln ist ein sehr dürftiges, die Kultur bleibt unsichtbar. Es entstehen oft längere Fäden.

In den Kulturen starke Bildung von Indol.

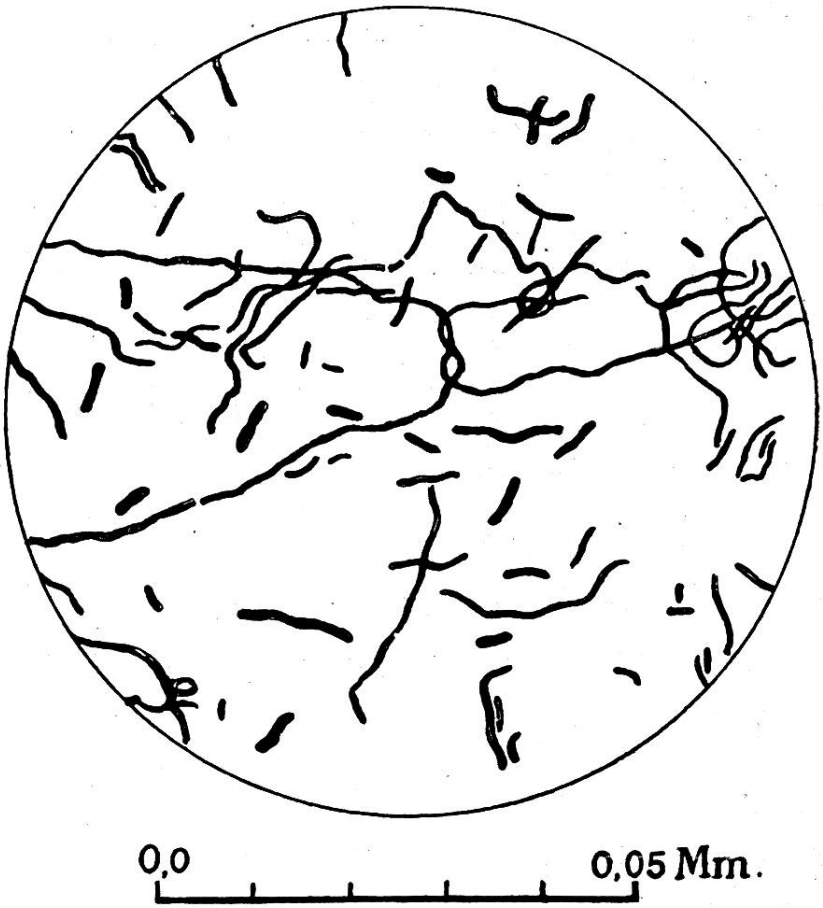

Fig. 9. Vibrionen anaërob in hoher Agar-Säule gezüchtet.

Pathogenität. a) Einspritzung von Reinkultur. Mit Reinkulturen wurden 3 Tiere geimpft.

1. *Kaninchen.* Dasselbe zeigte während 3 Tagen eine Anschwellung um den Einstich, dann genas es.
2. *Meerschweinchen.* Dieses Tier verhielt sich ebenso.
3. *Fohlen.* Ein solches erhielt 20 cm³ Kultur in verschiedene Muskeln. Es zeigte während 24 Stunden hohes Fieber, dann genas es. Um den Einstich keine Reaktion.

Résumé: Der Vibrio in Reinkultur ist für die erwähnten Tiere nicht pathogen.

b) Einspritzung einer Mischung von Streptokokken und Vibrionen. Ein solches Gemisch wurde bei 3 Tieren eingespritzt.

1. *Kaninchen.* Dasselbe ging nach 40 Stunden zugrunde. In den Organen kamen nur Streptokokken vor.
2. *Zwei Fohlen* erhielten die Mischung in die Muskeln und die

Bauchhöhle. Sie fieberten während zwei Tagen und genasen vollständig.

Diese Tiere wurden später zu einem anaphylaktischen Versuch verwendet.

Résumé: Auch mit Streptokokken gemischt ist der Vibrio nicht pathogen. Das Kaninchen ging an Streptokokken-Septikämie zugrunde.

5. *Anaphylaktische Versuche.*

Die Pathogenie der Blutfleckenkrankheit ist ein ungelöstes Rätsel. Der für kleine Haustiere stark virulente Streptokokkus, den man bei dieser Krankheit häufig isolieren kann, hat für das Pferd als pathogener Mikroorganismus wenig zu bedeuten, hat doch *Lignières* umsonst bis 8 Liter Reinkultur desselben in die Vene injiziert.

Der morphologisch sehr interessante Vibrio Sand ist bei der Injektion ebenso harmlos.

Marek hat durch Anaphylaxie Blutfleckenkrankheit veranlasst. Er spritzte mehrmals subkutan Streptokokkenextrakt ein und nach einem Monat noch eine fernere Dosis, worauf nach 7 Tagen Blutfleckenkrankheit als anaphylaktischer Zufall sich einstellte.

Wir versuchten ebenfalls Anaphylaxie mit dem Mikroprotein des Streptokokkus und des Vibrios zu erzeugen. Benützt wurde Zucker und Serumbouillonkulturen, die wir zur Abtötung der Keime während 10 Minuten auf 60° erwärmten und deren saure Reaktion neutralisiert wurde. Die Übertragung des Materials geschah bei den Fohlen durch intravenöse, bei den kleinen Tieren durch intraperitoneale Einspritzung.

Die Sensibilisierung frischer Tiere wurde mit 10 cm^3 Bouillonkultur versucht. Wir verwendeten auch Tiere, die früher Infektionsversuche überstanden hatten, und von denen es dahingestellt war, ob sie sensibilisiert seien oder nicht.

Anaphylaxie gegen Streptokokken.

1. Ein Fohlen war zu Infektionsversuchen mit Streptokokken und Vibrionen vermittelst intramuskulärer Injektionen verwendet worden. Es hatte dieselben gut überstanden.

   8 Wochen später erhielt es intravenös 40 cm^3 abgetötete Streptokokkenkultur. Keine Reaktion.

2. Ein frisches Fohlen erhielt intravenös 10 cm^3 bei 60^0 abgetötete Streptokokkenkultur in Zuckerbouillon + Serum zum Zwecke der Sensibilisierung.

   Nach 2 Monaten folgte eine zweite intravenöse Injektion von 40 cm^3 derselben Kultur. Eine Reaktion blieb aus.

Anaphylaxie gegen den Vibrio Sand.

1. Ein Kaninchen war zu einem Infektionsversuch mit Vibrionen gebraucht worden. Es überstand die Einspritzung sehr gut. Nach mehreren Wochen erhielt es intraabdominal eine grössere Menge abgetöteter Vibrionenkultur. Eine Reaktion blieb aus.
2. Ein Fohlen erhielt intramuskulär zur Infektion zuerst Streptokokken-, dann Vibrionenkultur. Nach 8 Wochen wurden ihm intravenös 40 cm^3 Vibrionenkultur beigebracht. Keine Reaktion.

Résumé: I. Die Anaphylaxieversuche schlugen alle fehl. Wir bewerten diese Versuche nicht höher, als negative Versuche eingeschätzt werden sollen, denn sie lassen verschiedene Deutungen zu und sind keine Widerlegung des Marekschen Versuches.

II. Wir haben auf Grund der Krankheitsbilder und des Sektionsbefundes die befremdenden Todesfälle, die im Sommer 1915 unter den Pferden im Sand auftraten, als Blutfleckenkrankheit festgestellt. Die Ätiologie des Leidens blieb uns verschlossen.

H. Dozent Dr. E. Gräub in Bern, beschrieb in dies. Arch., Bd. 57, S. 228, einen im März 1915 beobachteten Fall von Muskelrheumatismus, der manche Ähnlichkeit mit unsern Fällen hatte, indessen als Rheumatismus diagnostiziert wurde.