Zeitschrift: Schweizer Archiv für Tierheilkunde SAT : die Fachzeitschrift für Tierärztinnen und Tierärzte = Archives Suisses de Médecine Vétérinaire ASMV : la revue professionnelle des vétérinaires

Herausgeber: Gesellschaft Schweizer Tierärztinnen und Tierärzte

Band: 40 (1898)

Heft: 3

Artikel: Über Degenerationsformen der Stammesmuskulatur

Autor: Zschokke, E.

DOI: https://doi.org/10.5169/seals-588555

Nutzungsbedingungen

Die ETH-Bibliothek ist die Anbieterin der digitalisierten Zeitschriften auf E-Periodica. Sie besitzt keine Urheberrechte an den Zeitschriften und ist nicht verantwortlich für deren Inhalte. Die Rechte liegen in der Regel bei den Herausgebern beziehungsweise den externen Rechteinhabern. Das Veröffentlichen von Bildern in Print- und Online-Publikationen sowie auf Social Media-Kanälen oder Webseiten ist nur mit vorheriger Genehmigung der Rechteinhaber erlaubt. Mehr erfahren

Conditions d'utilisation

L'ETH Library est le fournisseur des revues numérisées. Elle ne détient aucun droit d'auteur sur les revues et n'est pas responsable de leur contenu. En règle générale, les droits sont détenus par les éditeurs ou les détenteurs de droits externes. La reproduction d'images dans des publications imprimées ou en ligne ainsi que sur des canaux de médias sociaux ou des sites web n'est autorisée qu'avec l'accord préalable des détenteurs des droits. En savoir plus

Terms of use

The ETH Library is the provider of the digitised journals. It does not own any copyrights to the journals and is not responsible for their content. The rights usually lie with the publishers or the external rights holders. Publishing images in print and online publications, as well as on social media channels or websites, is only permitted with the prior consent of the rights holders. Find out more

Download PDF: 02.07.2025

ETH-Bibliothek Zürich, E-Periodica, https://www.e-periodica.ch

SCHWEIZER-ARCHIV
FÜR
TIERHEILKUNDE.
Redaktion: E. ZSCHOKKE, E. HESS & M. STREBEL.

XL. BAND. 3. HEFT. 1898.

Über Degenerationsformen der Stammesmuskulatur.

Von E. Zschokke, Zürich.

Im allgemeinen beginnt die praktische Bedeutung der Krankheiten der Stammesmuskeln erst dann, wenn diese tot sind, d. h. bei der Fleischbeschau. Wohl sind einzelne Muskelkrankheiten auch während des Lebens diagnostizierbar; allein ein Grossteil derselben verlauft mit so geringgradigen physiologischen Störungen, dass sie intra vitam nicht nachgewiesen, ja nicht einmal vermutet werden können.

Das gilt natürlich nicht von traumatischen Läsionen, Quetschungen, Verwundungen und Zerreissungen etc., sondern namentlich von jenen krankhaften Prozessen, welche sich in der Muskelzelle abspielen, in Form von Veränderungen des Protoplasmas.

Symptomenlos verbleiben allerdings auch diese Krankheiten nicht immer. Der Mensch, der seine subjektiven Empfindungen mitteilen kann, weiss von zahlreichen eigenartigen Erscheinungen zu berichten, welche mit Muskeldegenerationen in Beziehung zu bringen sind: von dem blossen Müdigkeitsgefühl an bis zu den intensivsten Schmerzen, von Spannungen und Zuckungen u. dgl. Bei den Tieren, also rein objektiv, können höchstens vermehrte Druckempfindlichkeit, stärkere Spannung, Derbheit, allenfalls noch vermehrte Temperatur und sodann etwa Funktionsstörung, Lahmheit, wahrgenommen werden. Diese letztere präsentiert sich aber sehr verschieden-

artig. Mag ein matter, schwankender Gang, Unlust zu schnellerer Gangart oder grösserer Anstrengung, vielfach und mit Recht als der Ausdruck eines vorhandenen Müdigkeitsgefühles und Folge einer Muskelveränderung aufgefasst werden, so giebt es doch auch Fälle genug, wo allgemeine Schwäche (Herzschwäche, Blutmangel) d. h. ungenügende Ernährung des Muskelgewebes oder dann fehlende nervöse Impulse hiefür verantwortlich zu machen sind. Steigert sich die Funktionsstörung bis zur Parese oder Paralyse, so sind wir vollends nicht sicher, ob Muskelentartungen oder Nervenlähmungen oder Cirkulationstörungen die Wesenheit des Leidens darstellen.

Was den Einfluss einer Veränderung des Muskels auf seine physiologische Funktionsfähigkeit betrifft, so wissen wir eigentlich blutwenig. Nur das scheint ziemlich sicher, dass gleiche Ursachen bei verschiedenen Species oder Genera nicht immer dieselben Folgen haben, namentlich quantitativ nicht. Wie intensiv erkrankt beispielsweise der Mensch infolge einer Trichineninvasion, wogegen Schweine kaum Unwohlsein bekunden, auch wenn ihre Muskeln sich später als vollgespickt erweisen mit diesen Schmarotzern.

Schweine marschieren ganz gut, wenn gleich ihre Muskeln so mit Blasenwürmern (Cysticercus cellulosae) durchsetzt sind, dass sie aussehen wie Froschlaich. Auch der Herzmuskel macht hier keine Ausnahme. Frösche gumpen fröhlich herum, auch wenn ihre Schenkelmuskeln voll durchsetzt sind mit relativ grossen Distomen. Bei Kühen, deren Gang nichts Auffälliges verriet, beobachtete ich eine hochgradige Myositis, einmal an der ganzen Körperhälfte, ein andermal von Hals und Schulter.

Anderseits können auch weniger ausgebreitete Läsionen doch deutliche Funktionsstörungen bewirken, wie z. B. die Balbiana gigantea im Schlunde von Ziegen und Schafen, währenddem die Miescher'schen Schläuche, die doch gelegentlich in ungeheuren Mengen zwischen den Muskelbündeln getroffen werden, keine namhaften Störungen veranlassen.

So zahlreich und häufig tierische Parasiten sich in den Muskeln ansiedeln, so selten — gegenüber von andern Organen — etablieren sich Pilze in denselben. Als spezifischer Muskelpilz ist eigentlich nur der Dunker'sche Strahlpilz bekannt. Man kann vielleicht noch den Rauschbrandbacillus hinzurechnen, obwohl derselbe zunächst nur das intermuskuläre Bindegewebe beschlägt. Andere Mikroben können dagegen nur selten, und wohl nur zufällig, bei speciell günstigen Gelegenheiten, im Muskelgewebe aufkommen. Von Bossi[1]) ist ein micrococcus albus et aureaus myositidis equi als Ursache einer eitrigen Muskelentzündung und als spezifisch hiefür bezeichnet worden. Es mag sein, dass ein solcher Pilz existiert; allein mir ist es noch nie gelungen, bei autochthoner, eitrig-fibrinöser Myositis, wie solche namentlich beim Rind nicht gar selten vorkommt, irgend ein Pilz nachzuweisen, weder mikroskopisch, noch durch Kultur oder Inokulation. Wohl aber können Mikroben nach Verwundungen in oder zwischen die Muskeln gelangen und Abscesse mit Nekrose der umliegenden Muskelsubstanz, sogar Verjauchung bedingen, ganz ähnlich wie in andern Organen.

Andere pathogene Pilze dagegen verschonen in der Regel die Muskeln, wohl deshalb, weil eine Ansiedlung in den Kapillarien aus mechanischen Gründen schwieriger ist (natürliche Massage bei der Bewegung); vielleicht auch wegen der oft sauren Reaktion des Muskelsaftes.

So habe ich bis jetzt z. B. nur ein einziges Mal Tuberkulosis in einem Muskel beobachtet und auch in diesem Fall ging sie von dem umgebenden Bindegewebe aus. Auch in der Litteratur sind die Angaben über Muskeltuberkulose sehr spärlich. Rasmussen[2]) beschreibt eine embolische Muskeltuberkulose beim Rind, ebenso wurde sie von Kitt,[3]) Hertwig u. a. bei Rind und Schwein beobachtet.

---

[1]) Giornale di Vet. militare 1893.

[2]) Maanedskrift for Dyrlaeger 1894.

[3]) Kitt, Lehrbuch d. path. anat. Diagnostik 1894.

Etwas häufiger scheint Rotz (Hautwurm) ins Muskelgewebe einzudringen, obwohl ich mich auch hier nur eines Falles entsinne. Für gewöhnlich befallen diese Infektionen die Lymphbahnen, namentlich die Lymphdrüsen, welch letztere sodann anschwellen und die Muskeln mehr verdrängen als perforieren.

Dasselbe ist zu sagen von Actinomyces und Ascomyces, welche beide Pilze von den Lymphbahnen aus jene mit Eiterherden durchsetzte Fibrome bilden, die gar nicht selten in Muskelgebieten (z. B. Vorderbrust) entstehen und dann das Muskelgewebe mit in die Entzündung hineinbeziehen. Sonst aber bleibt das Muskelgewebe von Pilzansiedlungen ziemlich verschont, und sind mir keine Fälle bekannt, wo nach Injektion von Pilzkulturen in die Blut- oder Lymphbahn eine spezifische Muskelentzündung aufgetreten wäre.

Ganz anders verhält sich die Muskelzelle gegenüber von Toxinen. Hier erweist sie sich nicht widerstandsfähiger, sondern eher noch empfindlicher als andere Körperzellen.

Was ist nun Toxin? Wir bezeichnen bekanntlich damit ein Stoffwechselprodukt pathogener Pilze, kennen aber die chemische Konstitution dieser Körper nicht. Wir wissen nur, dass sie in irgend einer Weise giftig sind für den Organismus. Auch die Stoffwechselprodukte der Saprophyten (Ptomaine), ja sogar diejenigen der Körperzellen (Leukomaïne, Autotoxine) sind häufig in gleicher Weise giftig. Wohl alle diese Giftsubstanzen, wie übrigens auch viele andere Gifte, z. B. Phosphor, Arsenik, Kohlenoxyd, Karbolsäure, Jodoform, Lupinien, Fingerhut, Bienengift etc. wirken krankmachend auf die Muskelzellen ein. Art und Grad der Krankheit sind sehr verschieden. Meistens handelt es sich um eine Degeneration der Muskelzelle, welche nur vorübergehend auftritt und eine baldige und vollständige Ausheilung des Zustandes zulässt.

In andern Fällen sterben die Muskelfasern vollständig oder doch in ihrem Protoplasma ab. Daneben gehen wohl auch Erscheinungen von Hyperämie und entzündlicher Exsudation einher, doch ist das selten.

Als häufigste Form der Muskelzellerkrankung ist wohl die **trübe Schwellung** (albuminoide Trübung) anzusehen. Es erscheint die Muskelzelle mit feinen, stark lichtbrechenden, staubartigen Körnchen durchsetzt, dunkler als normal. Bei Behandlung mit Essigsäure verschwinden diese Körner, weshalb man sie für eiweissartig hält. Regelmässig ist nur ein Teil der Muskelfasern hievon befallen; das trifft übrigens auch bei andern Degenerationen zu; immer findet man neben kranken noch gesunde Muskelprimitivbündel.

Diese Trübung besteht aber selten für sich allein. Vielmehr kommen neben diesen Körnern noch andere vor, welche trotz der Essigsäureeinwirkung fortbestehen und bei Zusatz von Osmiumsäure dunkler bis braun werden. Das sind Fetttröpfchen, und scheint diese **fettige Degeneration** aus der albuminoiden Trübung hervorzugehen. Auch sie führt keineswegs immer zum Tode der Muskelzelle, sondern es kann sich diese wieder erholen.

Diese beiden Formen sind ausserordentlich häufig. Schon Überanstrengung oder aber Inaktivität der Muskeln können hiezu führen. Dann trifft man sie bei fieberhaften Infektionskrankheiten, sowie bei Vergiftungen, fast regelmässig, bald in dieser, bald in jener Muskelgruppe häufiger.

Man wird nicht zu weit gehen, wenn man sie als Folge einer chemischen Giftwirkung auf die Muskelzelle auffasst. In dieser Beziehung teilt diese das Schicksal anderer Körperzellen. Die Anschauung, dass hohe Fiebertemperatur allein die Ursache dieser Degeneration sei, vermag sich deshalb nicht zu behaupten, weil der Grad der Veränderung keineswegs abhängig ist von der Temperaturhöhe, sondern sich vielmehr nach der Qualität des Toxin richtet. So leiden die Muskeln z. B. viel mehr bei Pferdestaupe und groupöser Pneumonie, als bei Druse, auch wenn das Fieber gleiche Höhe erreicht, und ist diese Degeneration auch bei der fieberlosen Hämoglobinurie sehr ausgebreitet.

Bei der Sektion fallen solche Muskeln durch ihre graue, schmutzige Farbe (wie gekocht) und durch ihre Brüchigkeit, oft durch ihren grossen Wassergehalt auf.

In klinischer Beziehung bin ich geneigt, die Muskelschwäche und Hinfälligkeit, den taumelnden, schwankenden Gang bei verschiedenen Infektionskranhheiten — das Müdigkeitsgefühl beim Menschen — auf diese Erkrankung zurückzuführen.

Wenigstens ist zu sagen, dass bei jenen Krankheiten, welche sich durch diese Erscheinungen auszeichnen, die trübe Schwellung auch am häufigsten getroffen wird.

Eine weitere Entartung der Muskeln ist sodann die hyaline oder **wachsartige.** Wenn auch weniger häufig auftretend als die fettige und noch viel weniger beschrieben als diese, kommt sie keineswegs selten vor, und würde gewiss noch viel mehr beobachtet, wenn man darauf fahndete. Sie ist vor allem, wie Fröhner zuerst nachgewiesen, ein Symptom der Hämoglobinurie. Ich habe sie bei dieser Krankheit noch nie vermisst, und zwar nicht nur in den Muskeln der gelähmten Körperpartie, sondern in allen quergestreiften Muskeln — mehr oder weniger reichlich. Schon vier Stunden nach einem Anfall konnte ich sie nachweisen.

Die Muskeln erscheinen in ihren Dimensionen nicht wesentlich verändert, höchstens dass die kranken Fasern etwas verdickt sind. Das Sarcolemma ist erhalten, ebenso sind es die Kerne, wenn diese auch in spätern Stadien durch Färbung nicht mehr gut differenziert werden können. Dagegen ist das Protoplasma verändert.

Die Querstreifung wird lockerer, die Streifen stehen in grössern Distanzen von einander ab und werden stark bogenförmig. Schliesslich schwinden sie, ebenso die Längsstreifung. Das Protoplasma erscheint zerrissen, maschig, oder aber es bilden sich homogene, glänzende, quadratische oder rundliche Schollen, welche die Breite der Muskelfaser einnehmen. Die Muskelfaser wird dadurch in ihrer Kontinuität

unterbrochen, indem Lücken entstehen zwischen den Schollen. Man hat den Eindruck, dass das Myosin geronnen sei und sich zusammengezogen habe. Verfettungssymptome sind keine;

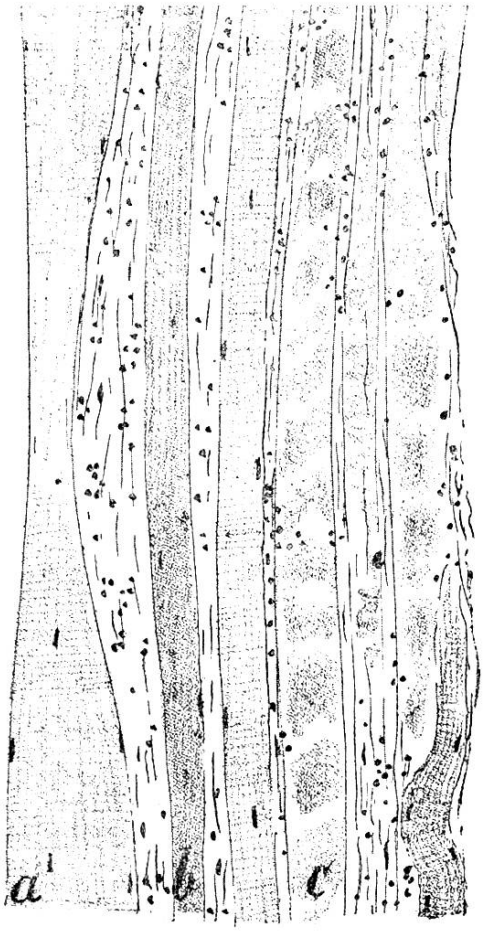

Fig. 1.
Muskel vom Pferd mit Hämoglobinurie, 7 Std. nach dem Anfall. *a* normale Muskelfaser, *b* Muskelfaser mit körniger Trübung, ohne Querstreifung, etwas stärker gefärbt. *c* Hyalin zerfallene Muskelfasern. In den Interstitien zerstreute Leukocyten, infolge des vorhandenen Ödems. Vergrösserung 100, Hämatoxylin-Eosintinktion.

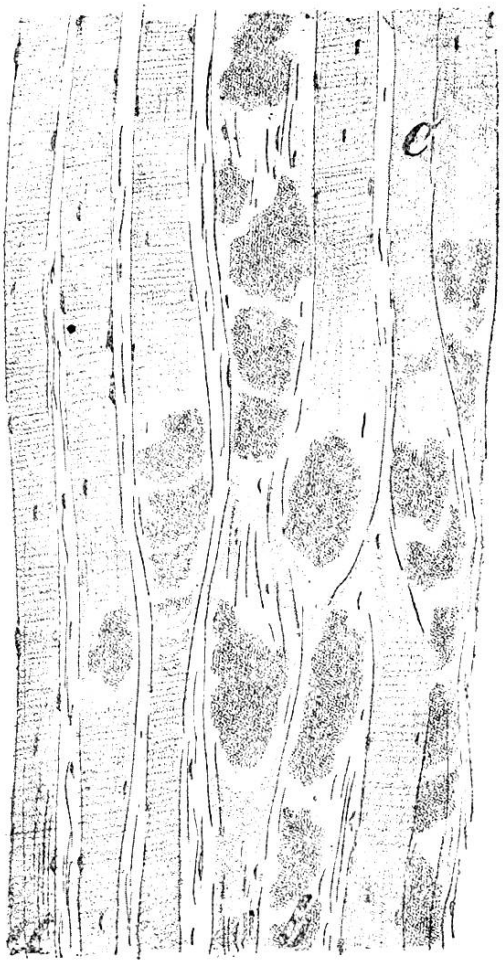

Fig. 2.
Muskel vom Pferd mit Hämoglobinurie, 10 Tage nach dem Anfall. *a* Normale Faser, *b* hyaline Schollen, etwas stärker Farbe aufnehmend, bei *c* Zerklüftung, Beginn des hyalinen Zerfalles. Vergrösserung 100, Hämatoxylin-Eosintinktion.

dagegen tritt doch eine gewisse chemische Veränderung ein, indem nach einigen Tagen diese Schollen eine grössere Affinität zeigen zu Farbstoffen, namentlich zu Hämatoxilin: Die

Schollen färben sich dunkel, ganz in der Art frisch zerfallener Tuberkelherde.

In ganz frischen Fällen von Hämoglobinurie, ebenso bei Kalbefieber, ist das intermuskuläre Bindegewebe serös durchfeuchtet, erweitert; man findet auch die Leukocyten darin vermehrt (Fig. 1 und 3). Später, nach vier bis fünf Tagen, ist diese Erscheinung verschwunden; doch besitze ich Präparate, wo auch nach zehn Tagen die Kapillargefässe stark erweitert und die Räume zwischen den Muskelfasern mit Zellen wieder reichlich durchsetzt sind. Diese Zellen haben durchaus Form und Grösse der Leukocyten und dringen in die Spalträume zwischen die Schollen der Muskelfasern hinein, in der Art von Leukocyten. Doch werden nicht alle veränderten Muskelzellen in dieser Weise von Leukocyten überschwemmt.

Regenerationserscheinungen, junge Muskelzellen oder Erscheinungen der Kernteilung konnte ich nur selten beobachten; sie beschränken sich auf einen Fall von Haemoglobinaemie von 14tägiger Dauer. Es ist indessen, angesichts der persistierenden Muskelkerne, wahrscheinlich, dass die zerstörten Muskelfasern alle wieder ersetzt werden. Sicher ist jedenfalls, dass die Zellkadaver nach und nach eliminiert werden; die Schollen werden kleiner, und in ihrer Umgebung beobachtet man oft färbbare, kleine Körner, wohl Zerfallsmassen. Und da klinisch keine Atrophie zu bemerken ist, so liegt es auf der Hand, dass die entstandenen Lücken wieder ausgefüllt werden müssen.

Diese hyaline Muskeldegeneration ist nun keineswegs spezifisch für irgend eine Krankheit. Wir begegnen sie am regelmässigsten allerdings bei der Hämoglobinurie, daselbst in Verbindung mit albuminoider und fettiger Degeneration der Muskeln. Die betroffenen Muskeln erscheinen, wenn mindestens 20 % der Fasern verändert sind, blass, sogar Fischfleisch ähnlich und wird ihre Schnittfläche an der Luft bald ziegelrot, eine Erscheinung, auf welche bis jetzt zu wenig hingewiesen wurde, und welche wohl auf eine erhöhte

Oxydationsfähigkeit des Muskelhämoglobins zurückzuführen ist. Wo die Degeneration spärlicher auftritt, zeigen die Muskeln keine äusserlichen Veränderungen, und das mag der Grund sein, dass man sie auch weniger mikroskopisch untersucht.

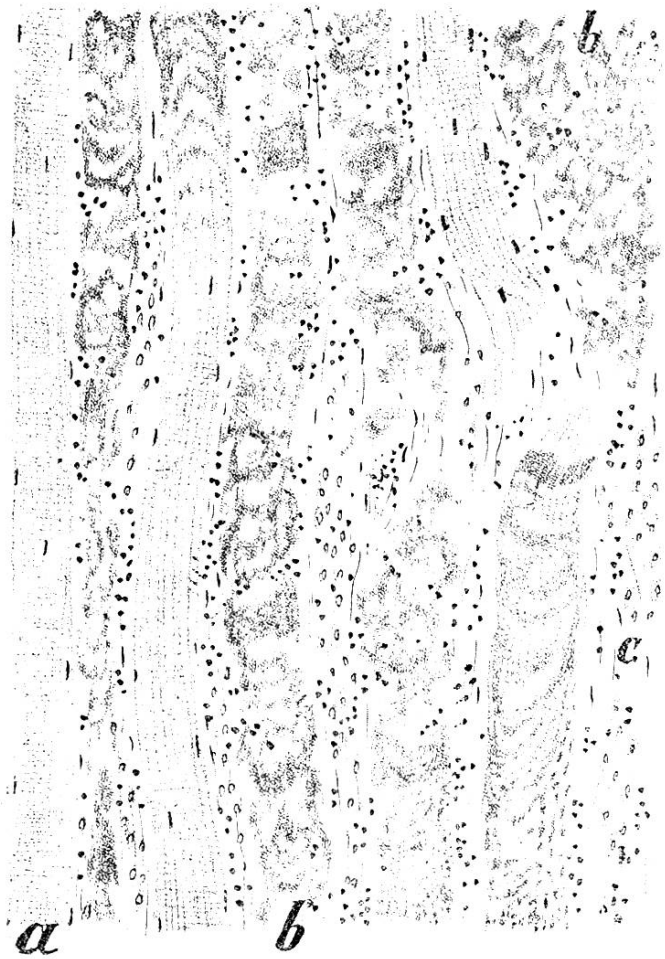

Fig. 3.

Muskel vom Rind mit Eclampsia puerperalis. *a* Normale Muskelfaser, *b* hyalin zerfallene Fasern in verschiedenen Formen. *c* junge Muskelzellen, oder Kerne von solchen. Das interstitielle Bindegewebe ist erweitert (Ödem) und mit Leukocyten mässig durchsetzt. Vergr. 100, Hämatoxylin-Eosintinkt.

Allein, wie oben angetönt, kommt die hyaline Degeneration anch bei andern allgemeinen Krankheiten vor. So z. B. bei Kalbefieber (Eclampsia puerperalis), vergl. hierüber Fig. 3. Ob in allen Fällen, weiss ich nicht; die Muskeln verraten bei der Sektion keine Läsionen. Bekanntlich ist man geneigt,

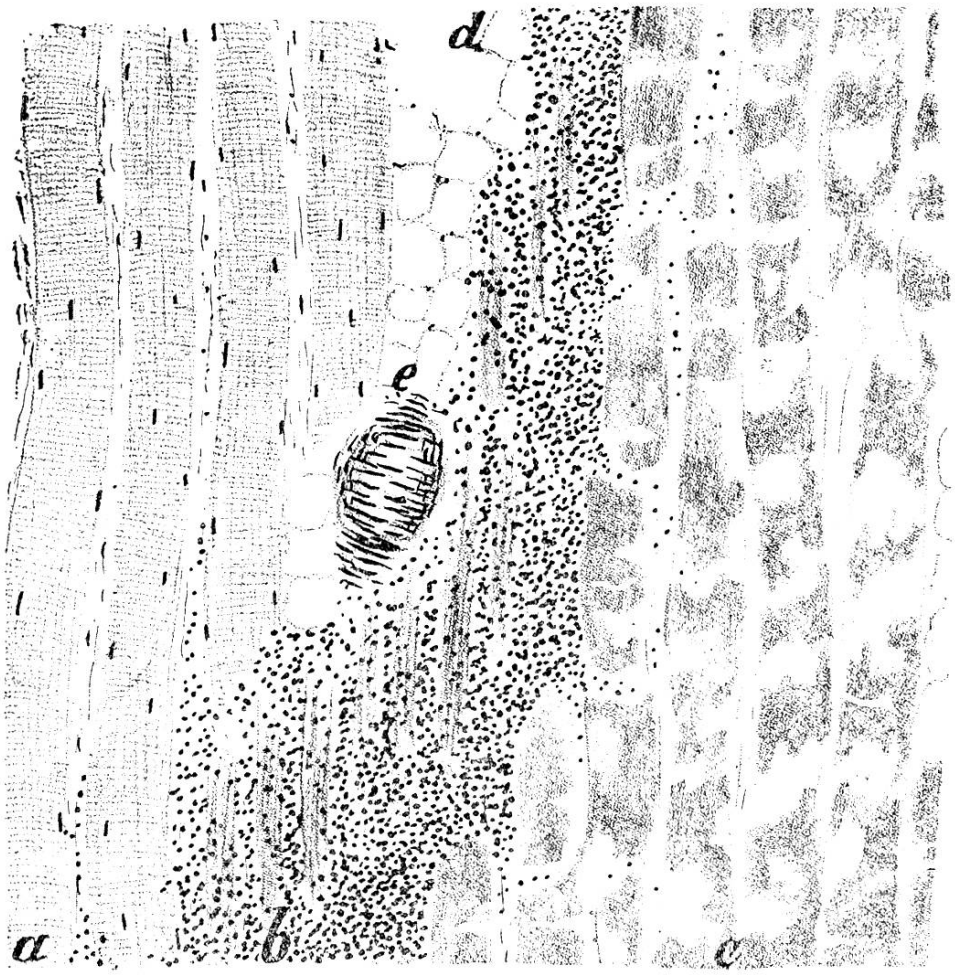

Fig. 4.

Muskelnekrose vom Pferd mit Morbus maculosus.
Der Schnitt stammt von dem Rande eines hämorrhagischen Infarktes, der bereits demarkiert ist. Bei *a* normales Muskelgewebe, nach unten teilweise von Leukocyten durchsetzt. *b* Demarkationslinien, dargestellt durch eine Zone von Eiterkörperchen, welche nach *c*, der nekrotischen Muskelpartie hin, ziemlich scharf absetzt. *d* Fettzellen. *e* Blutgefäss. Nur vereinzelt dringen Leukocyten vom Rande aus in die degenerierte Muskelpartie. Diese selbst bietet das Bild der hyalinen Degeneration, doch sind die Zellen vollständig abgestorben. Es färben sich nirgends Kerne. Vergr. 100, Hämatoxylin-Eosinfärbung.

die auftretenden Lähmungen bei der Hämoglobinurie auf die Muskelerkrankung zurückzuführen. Es wäre interessant, zu untersuchen, ob auch die Muskellähmungen, welche gelegentlich im Gefolge des Kalbfiebers beobachtet werden, auf dieser Degeneration fussen. Es erscheint das nicht unmöglich, wenn man anderweitiger Momente gedenkt, welche diese beiden

Krankheiten gemeinschaftlich haben. Es sei beiläufig nur daran erinnert, dass man für beide als Ursache eine Antointoxication beschuldigt, beide kommen vorwaltend bei gut genährten Tieren vor, beide setzen sehr rasch ein, beide sind fieberlos, beide gehen mit Lähmungen einher, beide heilen — in gelinden Fällen — rasch aus.

Hyaline Muskelentartung beobachtete ich sodann auch bei Morbus maculosus, und zwar in der Halsmuskulatur, welche Sitz einer jener hämorrhagischen Infarktes war, die zu den bekannten Blutungen, Schwellungen und Nekrosen führen. In der Muskulatur bildet sich zwar kein eigentlich hämorrhagischer Infarkt aus, auch wenn Embolie einer Endarterie erfolgt ist. Vielmehr wird das in Kapillarien und Venen stauende Blut durch den Druck der umgebenden, gesunden Muskeln verdrängt, aus den betroffenen Stellen hinausmassiert.

Was zurückbleibt, das ist einfach eine ausser Ernährung gesetzte Gewebspartie, welche nun abstirbt und demarkiert wird. In solchen in Demarkation begriffenen, leblosen Muskelregionen erscheinen nun die Primitivbündel in durchaus analoger Weise schollig zerfallen, wie bei Hämoglobinurie. Nur sind diesfalls auch die Kerne der Muskeln und anderer Gewebe mit verändert d. h. nehmen gewisse Färbungen nicht an.

Beim Menschen wird die hyaline Muskeldegeneration beobachtet bei Abdominal- und exanthemat. Typhus, bei akuter Militartuberkulose, bei Scharlach, Pocken, Urämie, Tetanus, Trichinose, schweren Erfrierungen und Verbrennungen, Muskelkrebs u. s. w. Eine Regeneration der erkrankten Muskeln gilt als sicher. Entzündung stellt sich nicht ein.

Ein wesentlich anderes Bild bieten die Muskelveränderungen bei akutem Muskelrheumatismus.

Diese mit Fieber rasch verlaufende Krankheit führt nur sehr selten zum Tod oder zur Schlachtung und sind infolgedessen die Gelegenheiten zur Untersuchung spärlich. Ein typischer Fall dieser Krankheit in unserer internen Klinik vom Jahr 1893 endigte letal und mag derselbe nicht ohne Inte-

resse sein, weil die Symptome im Leben gut beobachtet und die Sektion sozusagen unmittelbar nach dem Tode ausgeführt werden konnte.

Der sechsjährige braune Wallach, Eigentum eines Herrn W., kam am 2. April 1893 in die Klinik unter den Erscheinungen hochgradigen Fiebers (41 °, 70 P. 50 Resp.) mit klammem Gang, lividen Konjunktiven, gespannter, harter Lenden- und Kruppenmuskulatur, kurz den typischen Erscheinungen des akuten Muskelrheumatismus. Trotz Fluidbespritzung, grossen Gaben von Natr. salycilicum und Pilocarpininjektionen, sank die Temperatur nie unter 39.5, der Puls stieg auf 90; Patient vermochte sich vom 3. Tag an nicht mehr stehend zu halten, wohl aus Schmerz wegen der eingetretenen Rehe, und starb nach achttägiger Krankheit.

Makroskopisch auffallende Organveränderungen bot die Sektion nicht. Die Gedärme waren normal. Die Leber zeigte deutliche Lappenzeichnung, indem das Parenchym leicht gelblich verfärbt und das Interstitium blutreich war. Milz klein, normal. Nieren hell, mit kleinen Blutpunkten durchsetzt. Lunge gut kollabiert, ohne Ödem, Brustserosa frei. Herz in Gestalt und Grösse unverändert, nur die Muskulatur war brüchig und granitartig (grau und rot fleckig) gefärbt. Klappen, Peri- und Endocard normal, keine Blutpunkte.

Körpermuskeln im allgemeinen gleichmässig blass. Nur die Lenden und vordere Kruppenmuskeln waren deutlich injiziert, namentlich die Sehnen und Fascien. Die Muskelbündel hatten zufolge ungleicher Blutverteilung ein eigentümlich welliges, fleckiges Aussehen, indem etwa je $^1/_2$—1 *mm* breite, querlaufende Zonen abwechselnd gerötet oder blass erschienen.

Alle vier Hufe zeigten die Veränderungen der Rehe, obwohl die Dislokation des Hufbeines, dank der beständigen Lagerung des Tieres, gering war. Dagegen bestand gleichwohl eine komplette Trennung der Matrix vom Horn, sowohl an der Wand als an der Sohle. Eine gelblich seröse Flüssigkeit, durchsetzt mit punktförmigen Blutungen, hatte sich zwischen Huffleisch und Horn ergossen und eine Loslösung des letztern bewirkt. Die Fleischzotten und Blättchen waren an ihren abstehenden Teilen förmlich gequollen. Der Anfang der Rehe qualifizierte sich demnach als eine Art blasenförmiger Abhebung der Epidermis, wenn man das Hufhorn so nennen darf.

Mikroskopisch zeigten sich nun albuminoide Trübung und fettige Entartung der Parenchymzellen der verschiedensten Organe. In der Leber dominierte die fettige Degeneration, ebenso in der Niere.

Die Herzmuskeln boten das Bild der trüben Schwellung, doch waren die davon befallenen Muskelfasern, die sich durch dunklere Färbung

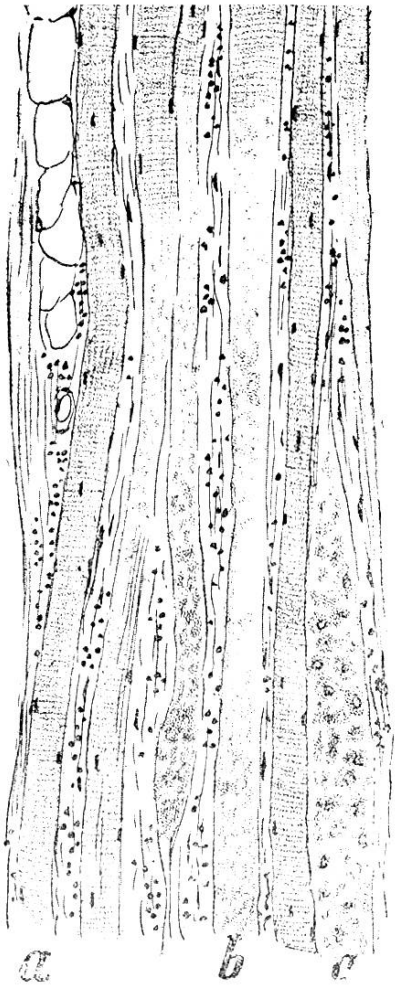

Fig. 5.
Musc. longissimus dorsi vom Pferd mit akutem Muskelrheumatismus. *a* Normale Muskelfaser. *b* Kleinschollig-degenerierte Faser, daneben solche mit teilweiser Auflösung des Protoplasmas. Bei *c* Regeneration, Sarcolemmaschlauch mit jugendlichen Muskelzellen gefüllt. Im Interstitium Leukocyten, links oben Fettzellen. Vergr. 150, Hämatoxylin-Eosinfärbung.

sofort auszeichneten, nicht so reichlich wie es die Herzschwäche hatte vermuten lassen.

Dagegen kamen diese staubig durchsetzten, dunklen, bei Essigsäurezusatz meistens aufhellenden Muskelfasern bei der Stammesmuskulatur namentlich im longissimus dorsi sehr häufig (30—50 % der Fasern) vor.

Daneben aber fiel eine anderweitige, von mir sonst noch nie beobachtete Degeneration auf, welche namentlich an gehärteten und gefärbten Schnittpräparaten gar schön zu Tage trat.

Abgesehen von einer starken kapillären Füllung der Blutbahnen, sowie manchmal beträchtlichen Leukocytenanhäufungen in dem etwas veränderten interstitiellen Bindegewebe, also Erscheinungen einer eigentlichen Entzündung beobachtete man folgendes:

Einer Menge von Fasern fehlte zunächst die Querstreifung, entweder ganz oder fleckweise. Bei andern vermisste man aber auch die Längsstreifen. Der Inhalt des Sarcolemmaschlauches war diesfalls entweder eine homogene, sich mässig färbende Masse, oder aber bestand in mosaikähnlich dicht aneinander gelagerten Schollen, von stets gleicher Grösse, etwa derjenigen einer roten Blutzelle. Auch diese färbten sich mit Hämatoxylin matt blau und waren kernlos. Oftmals fanden sich solche Bruchstücke neben normalen Primitivfibrillen (vergl. z. B. b, Fig. 7).

Im weitern konstatierte man Sarcolemmaschläuche, in welchen der ursprüngliche Inhalt vollständig oder teilweise verdrängt war durch Gebilde von Form und Grösse von Epithelzellen. In unregelmässigen, meist polygonen Protoplasma-

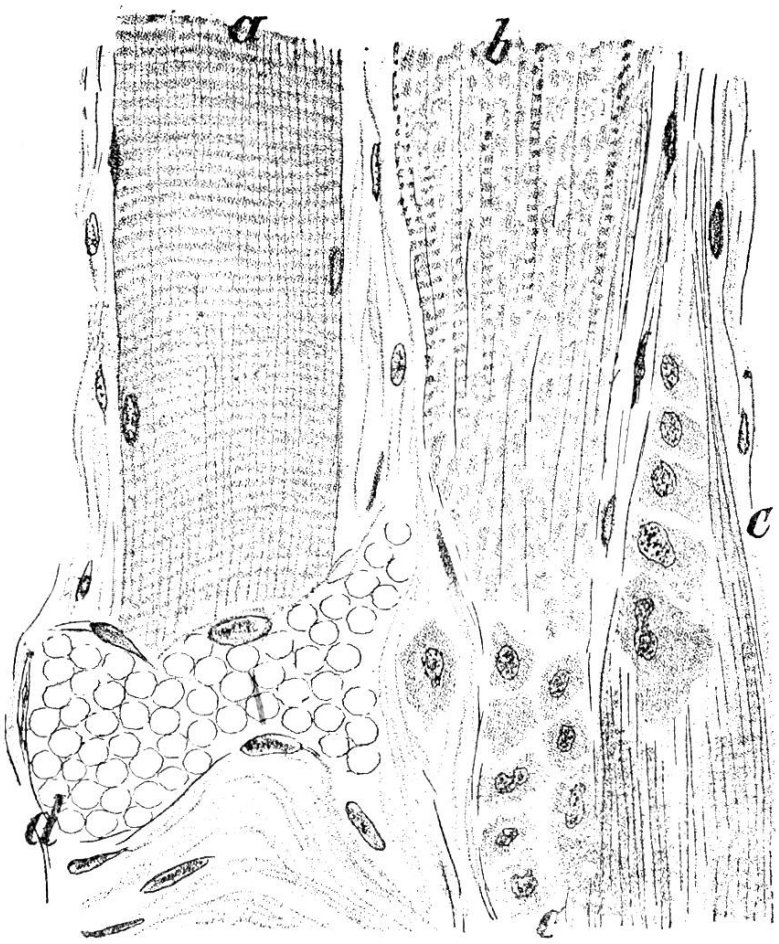

Fig. 6.

Akuter Muskelrheumatismus vom Pferd. *a* Normale Muskelfaser mit Querstreifung. *b* Kleinschollig zerfallene Faser, unten eine Gruppe junger Muskelzellen, bei *c* und c^1, letztere in einer scheinbar gesunden Muskelfaser. Rei *d* mit Blutkörperchen gefüllte Kapillare, Endothelien und Bindegewebszellen. Vergr. 450, Hämatoxylin-Eosinfärbung.

schollen lagen grosse, bläschenförmige oder ganz ungestaltige, dunkelgefärbte Kerne. Auf den ersten Blick könnte man glauben, diese Zerrbilder (Fig. 6 und 7) seien Degenerationsformen. Indessen muss man aus einzelnen Kernbildern schliessen, dass es sich vielmehr um Kernteilungsvorgänge handelt, dass

man einen Regenerationsprozess vor sich hat und dass nur die ungeeignete Härtungsart des Präparates für die undeutlichen, geschrumpften Form der Kerne verantwortlich zu machen ist. Man beobachtet denn auch diese Zellen mehr oder weniger

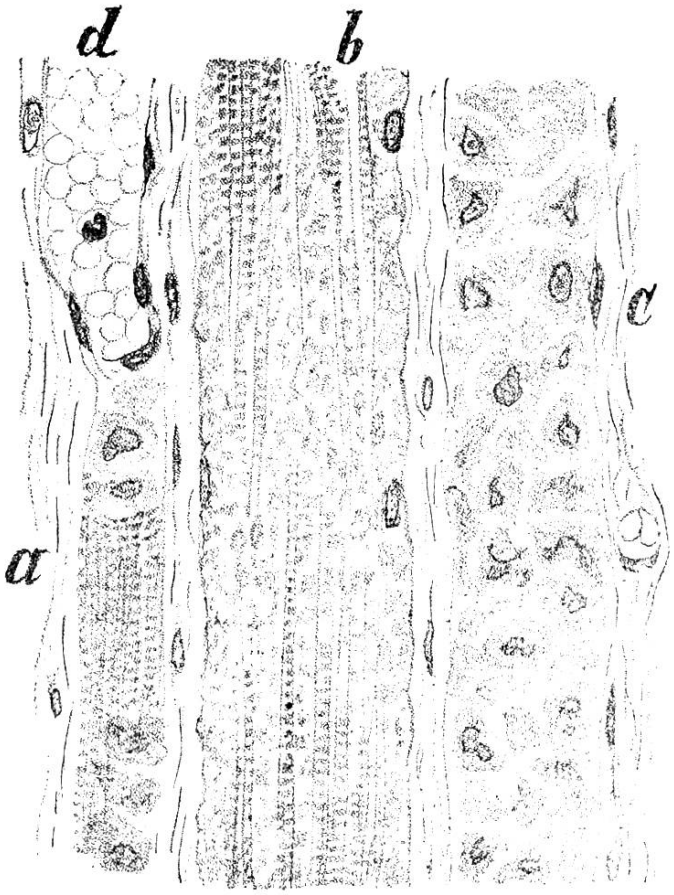

Fig. 7.

Akuter Muskelrheumatismus vom Pferd. *a* Teilstück einer normalen Faser, oben und unten mit jungen Bildungszellen. *b* Muskelfaser im Beginn des kleinscholligen Zerfalles, einzelne Primitivfibrillen zeigen noch Querstreifung. Bei *c* Muskelzellenschlauch (Waldeyers). *d* Blutkapillare, gefüllt mit roten und einem weissen Blutkörperchen. Vergr. 450, Hämatoxylin-Eosinfärbung.

protoplasmareich, vereinzelt oder in Reihen dem Sarkolemma veränderter Muskelfasern einwärts anliegend, oder jene förmlichen Muskelzellenschläuche bildend, wie sie als typisches Phänomen für Muskelregeneration von Waldeyer bezeichnet werden.

So qualifiziert sich mithin der akute Muskelrheumatismus als eine sehr schwere Erkrankung der Muskeln, bestehend in trüber Schwellung, fettigem und kleinscholligem Zerfall der Fasern, sowie in einer Hyperämie und mässiger, kleinzelliger Infiltration des Bindegewebes, indessen mit Tendenz zur raschen Regeneration der zu Grunde gegangenen Muskelfasern.

Von anderweitigen Degenerationen der Muskeln ist die **Atrophie** weitaus die wichtigste. Von einer Besprechung der Inaktivitätsatrophie, welche so häufig nicht vorzukommen scheint bei den Haustieren, von der neuropathischen Atrophie, von marantischen Formen u. s. w. mag hier, weil hinreichend bekannt, Umgang genommen werden. Dagegegen sei noch auf die **Druckatrophie,** als eine nicht gar seltene Art hingewiesen.

Nicht nur beobachten wir sie bei allerart Geschwülsten in der Muskulatur, sondern vor allem bei akuter und chronischer Myositis, da wo das intermuskuläre Bindegewebe wuchert. Ob es sich hier allemal um Druckatrophie handelt, ob wirklich das Muskelgewebe verdrängt wird durch das Bindegewebe, oder ob der Muskelschwund das Primäre ist, kann nicht für alle Fälle bestimmt werden. In den meisten Fällen zeigen die Muskelfasern absolut keine Veränderungen ihrer innern Struktur. Die Querstreifung verbleibt auch bis zu den letzten Fibrillen. Die Fasern werden einfach dünner, der Querschnitt wird kleiner und schliesslich bleibt nur das Sarkolemma zurück, das im Bindegewebe verschwindet.

Neben dieser gewöhnlichsten Form, von welcher alles darauf hinweist, dass die Muskelfasern infolge Druckwirkung der umliegenden Gewebsneubildung zu grunde gehen, trifft man dann aber auch andere Arten von Atrophie im Begleit von chronischer Myositis, bei welcher man eine Verkümmerung der Muskelfaser als das Primäre ansehen muss. So fand ich z. B. bei einer interstitiellen Myositis beim Kalb (mit weissgelbem Fleisch) fast alle Muskelfasern fettig entartet und

wucherte das interstitielle Bindegewebe offensichtlich nur, um den Platz der verödeten Muskelfasern einzunehmen.

Nicht alles weisse (sog. Fisch-) Fleisch zeigt indessen diese Erscheinungen. Sowohl beim Kalb, Huhn, als Schwein vermisst man sogar in ganz weisser Muskulatur oft jedwede Strukturveränderung. Einzig der Muskelfarbstoff fehlt.

Was die Myositis als solche betrifft, so ist deren ideopathische Form, wie sie nicht selten beim Rind vorkommt und als „grünes Fleisch" grössere Körperregionen befällt, oder in Form von Muskelgeschwülsten sich über sämtliche Stammesmuskeln ausdehnt, noch zu wenig untersucht, als dass darüber sachgemäss referiert werden könnte.

Ein schwerer Fall von generalisierten verukösen Kuhpocken.

Von M. Strebel in Freiburg.

Am 19. Februar abhin meldete mir der Bauer R. in G., eine seiner Kühe habe einen starken Ausschlag am Euter, besonders an den Zitzen; zudem fresse sie nicht mehr. Nach dieser Mitteilung schloss ich auf das Bestehen der Pockenkrankheit; sehr auffallend kam mir aber der Appetitverlust vor. Eine Besichtigung der Kuh wurde nicht begehrt. Im allgemeinen wird im Kanton Freiburg der Tierarzt relativ selten zum Patienten gerufen; die Bauern halten den Tierarzt für einen mit der Devinationsgabe ausgestatteten Menschen, der von weitem die Krankheit kennen oder — erraten könne!

Ich verordnete, die Striche und die kranken Euterstellen täglich oftmals mit schwacher Bleisalbe, welcher etwas Jodtinktur und Phenylsäure zugesetzt war, zu bestreichen. Nebstdem erhielt Patient ein leichtes Abführmittel. Da sich der Zustand des Patienten verschlimmerte, wurde ich vom nun