Zeitschrift: Mitteilungen der Naturforschenden Gesellschaft in Bern
Herausgeber: Naturforschende Gesellschaft in Bern
Band: 20 (1962)

Artikel: Gravidität nach Röntgenkastration
Autor: Révész, E.
DOI: https://doi.org/10.5169/seals-319513

Nutzungsbedingungen
Die ETH-Bibliothek ist die Anbieterin der digitalisierten Zeitschriften auf E-Periodica. Sie besitzt keine Urheberrechte an den Zeitschriften und ist nicht verantwortlich für deren Inhalte. Die Rechte liegen in der Regel bei den Herausgebern beziehungsweise den externen Rechteinhabern. Das Veröffentlichen von Bildern in Print- und Online-Publikationen sowie auf Social Media-Kanälen oder Webseiten ist nur mit vorheriger Genehmigung der Rechteinhaber erlaubt. Mehr erfahren

Conditions d'utilisation
L'ETH Library est le fournisseur des revues numérisées. Elle ne détient aucun droit d'auteur sur les revues et n'est pas responsable de leur contenu. En règle générale, les droits sont détenus par les éditeurs ou les détenteurs de droits externes. La reproduction d'images dans des publications imprimées ou en ligne ainsi que sur des canaux de médias sociaux ou des sites web n'est autorisée qu'avec l'accord préalable des détenteurs des droits. En savoir plus

Terms of use
The ETH Library is the provider of the digitised journals. It does not own any copyrights to the journals and is not responsible for their content. The rights usually lie with the publishers or the external rights holders. Publishing images in print and online publications, as well as on social media channels or websites, is only permitted with the prior consent of the rights holders. Find out more

Download PDF: 15.07.2025

ETH-Bibliothek Zürich, E-Periodica, https://www.e-periodica.ch

E. RÉVÉSZ

Gravidität nach Röntgenkastration*

Das Problem der durch Strahlen hervorgerufenen Veränderungen beschäftigt seit Jahrzehnten die Genetiker. Es war aber niemals so akut wie während der letzten Jahre. In der älteren Literatur findet man nur Hinweise, welche die Strahlenschädigung bei aus Irrtum oder zufallsweise bestrahlten Embryonen zum Thema haben (FELDWEG 1927; MARTIUS 1949; WEIGAND 1927).

In letzter Zeit sind die Forschungen über Strahlenschädigungen aus allgemein bekannten Gründen intensiviert worden, und massenhafte Tierexperimente haben es ermöglicht, die entsprechenden Fragestellungen gründlich kennen zu lernen (BRAMBELL 1927; DESAIVE 1940; HARVEY-CHANG 1959; RUSSEL 1958). Seitdem die schädlichen Folgen der Bestrahlung besser erkannt wurden, ist die Zahl der Schadenfälle wesentlich zurückgegangen; so bemüht man sich heute, Strahlenschäden zu vermeiden. Seit den Atombombendetonationen von Hiroshima und Nagasaki ergeben sich fortlaufend Gelegenheiten, umfangreiches, menschliches Untersuchungsgut zu verarbeiten. Dessen Auswertung ist jedoch noch im Gange und dürfte auch für längere Zeit nicht als abgeschlossen betrachtet werden (MESSERSCHMIDT 1960; NEEL and SCHUL 1956).

*

Es wird nachfolgend über einen eigenartigen und ziemlich seltenen Fall von Röntgenstrahlen-Schädigung referiert, wofür die Objekte vom Kantonalen Frauenspital Bern zur Verfügung gestellt wurden. Diese Beobachtungen gewähren Einblick in einen wichtigen Problemkreis, dessen Fragestellungen in letzter Zeit sehr akut wurden.

* Arbeit unter Leitung von Prof. Dr. F. Strauss (Anatomisches Institut, Bühlstr. 26, Bern) und nach einer klinischen Beobachtung.

Vorgeschichte

Frau R. F.-G. ist beim ersten Spitaleintritt (1958) 32 Jahre alt und zum vierten Male schwanger. Die Familien-Anamnese bietet keine Besonderheiten. Es seien bisher weder Geisteskrankheiten, noch Mißbildungen beobachtet worden. Die Mutter der Patientin soll an Brustkrebs gestorben sein. Die Menarche stellte sich bei der Patientin mit 12 Jahren ein. Der Cyclus war regelmäßig und die Periode trat etwa alle 27 Tage auf. Die Dauer der mensuellen Phase betrug drei Tage, die Intensität der Menses sei mittelstark gewesen. Die Frau heiratete mit 24 Jahren und hat drei gesunde Kinder geboren (1952, 1955, 1956). Die Geburten und das jeweilige Wochenbett verliefen normal.

Frau R. F.-G. wurde am 2. Januar 1958 ins Kantonale Frauenspital Bern mit folgenden Beschwerden eingewiesen: seit einigen Monaten eine schmerzlose Verhärtung in der rechten Brust, außerdem wünschte die Patientin ihre Eileiter unterbinden zu lassen. Bei der am 4. Januar 1958 vorgenommenen Excision ergab die pathologisch-anatomische Untersuchung ein Carcinoma solidum simplex et scirrhosum et cylindrocellulare der rechten Mamma mit Metastasen in den axillaren Lymphknoten rechts. Es wurde deshalb sofort die Mamma-Amputation angeschlossen (Prof. Neuweiler op.). Die Wundheilung verlief ungestört.

Infolge der pathologisch-anatomischen Diagnose war eine ausgedehnte Röntgentherapie indiciert. Sie wurde am 11. Januar 1958 nach folgendem Plan begonnen:

1. Supraclaviculär	=	10 (220)	=	2200 rl	+	4 (220)	=	total 3080 rl
2. Sternal	=	10 (220)	=	2200 rl	+	4 (220)	=	total 3080 rl
3. Axillar	=	10 (220)	=	2200 rl	+	4 (220)	=	total 3080 rl
4. Mamma bei 2 Al.	=	10 (220)	=	2200 rl	+	4 (220)	=	total 3080 rl

Vom 27. bis 30. Januar 1958 wurde eine Röntgenkastration durchgeführt, wobei 2 vordere und 2 hintere $^{8}/_{10}$ Felder zu je 400 rl in je 8 Minuten bestrahlt wurden.

Am 7. Februar wurde die Patientin mit per primam geheilter Operationsnarbe nach Hause entlassen, wo der Privatarzt die nötige Nachbehandlungen übernahm. Er mußte sie neuer Beschwerden wegen anfangs Dezember 1958 der gynaekologischen Poliklinik Bern zur Kontrolle überweisen.

Nach der Röntgenkastration blieb die Regel während gut fünf Monaten, d. h. bis Juli 1958, aus. Während dieser Zeit nahm die Patientin der klimakterischen Beschwerden wegen nach ärztlicher Verordnung Femandren-Linguetten (Ciba). Die Beschwerden besserten sich, und bald darauf trat wieder die Periode ein, die am 22. Juli, 18. August, 16. September und 9. Oktober 1958 beobachtet wurde. Die letzte Regel war jedoch nicht so stark wie die vorhergehenden während der letzten drei Monate. Seit Anfang November 1958 klagte Frau F.-G. stets über Brechreiz und morgendliches Erbrechen. Gleichzeitig wurde auch die linke Brust größer. Bei der daraufhin in der gynaekologischen Poliklinik vorgenommenen Untersuchung wurde eine Graviditätmens III festgestellt. Die Patientin trat deshalb am 9. Dezember 1958 in das Kantonale Frauenspital Bern zur Schwangerschaftsunterbrechung ein. Zur Interruptio wurde am 11. Dezember 1958 eine supravaginale Amputation des graviden Uterus mit beidseitiger Ovariectomie ausgeführt (Prof. Neuweiler op.). Das ganze Operationspräparat wurde Prof. Dr. F. Strauss (Anatomisches Institut Bern) zur wissenschaftlichen

Untersuchung übergeben. Nach der Hysterektomie wurde die Patientin am 9. Januar 1959 geheilt und zur weiteren Behandlung durch den Hausarzt entlassen.

*

Wegen Verschlechterung ihres Allgemeinzustandes und starker Schmerzen wurde Frau F.-G. im Oktober 1961 dem Röntgeninstitut-Inselspital Bern zur Bestrahlung der Skelettmetastasen überwiesen. Anschließend wurde am 17. Oktober eine Hypophysektomie (Klinik für Ohren-, Nasen- und Halsleiden Bern, Prof. Dr. F. Escher) ausgeführt.

Am 22. Oktober 1961 wurde die Patientin der medizinischen Abteilung im Anna-Seiler-Haus zur endocrinologischen Kontrolle übergeben, wo sie am 15. Februar 1962 starb (Krankengeschichte Nr. 1068/1961).

Der Sektionsbefund (Pathologisches Institut Bern, 16. Februar 1962, Protokoll-Nummer 72/62) lautet:

Metastasen eines Carcinoma solidum simplex et scirrhosum in der Lunge, Pleura und Leber. Osteoklastische und osteoplastische Carcinose.

*

Anatomischer Befund

Die schwangere Gebärmutter mit den anhängenden Tuben und Eierstöcken wurde in «Susa» fixiert. Bei der schrittweisen Eröffnung des Fruchthalters ergab sich eine zweieiige Zwillingsschwangerschaft. Die zugehörigen Gelbkörper fanden sich im rechten Ovarium, das die Größe einer Baumnuß hatte; das linke war nur etwa fingerbeerengroß. Die Eileiter waren schlank und ließen makroskopisch keine Veränderungen erkennen. Sowohl beide Embryonen als auch beide Keimdrüsen wurden ganz, von den Eileitern, den Eihäuten und vom Uterus hingegen nur einzelne Segmente, über Cyclohexanon in Paraffin eingebettet. Schnittdicke 8 μ (Parallelserie), Färbung: Eisenhämatoxylin-Eosin und Azan.

Mütterliche Organe

Mikroskopischer Befund der Ovarien. Das einschichtig-kubische, ovariale Oberflächenepithel ist an beiden Gonaden nur noch unvollständig vorhanden (Artefact) und meist stark abgeflacht. Das Peristroma ist grobfaserig und verdickt; in der Rinde findet man eine kräftige Wucherung des Bindegewebstromas (Abb. 2 und 3). Die Follikel sind größtenteils atretisch. Die Gesamtzahl der Eibläschen dürfte im Vergleich zu gesunden, unbestrahlten Ovarien, die Block (1951) eingehend verfolgt hat, stark reduziert sein. Die Relation zwischen atretischen

und intakten Follikeln beträgt im rechten Ovarium 169 : 58. Es waren hier nur 34,8 % intakte Follikel zu finden. In der linken Keimdrüse ist das Verhältnis noch ungünstiger, indem nur 20 % (150 : 30) der Follikel ungeschädigt erscheinen.

In den atretischen Follikeln zerfallen die Oocyten, die Epithelien sind zerstört oder schon vollständig aufgelöst, ebenso ihre Membranae granulosae. Trotz der starken Atresie waren noch alle drei follikulären Entwicklungsstadien vertreten. Gerade in den tieferen Rindenabschnitten fanden sich gesunde Follikel. Im allgemeinen waren in beiden Ovarien weniger Primär- und Sekundärfollikel als Tertiärfollikel vorhanden, die bei weitem überwogen. Nicht nur in der Rinde, sondern auch im Mark sind der lockere Bau des bindegewebigen Stützgerüstes verdichtet und die Kollagenfibrillen vermehrt. Die medullären Blutgefäße sind zum Teil und charakteristischerweise in verschiedenen Graden sklerosiert. Der rechte Eierstock enthält zwei ineinander verzahnte Corpora lutea graviditatis, die makroskopisch als ein einziger Gelbkörper imponierten. Sie befinden sich im Blütestadium (Abb. 4) und dürften gleichaltrig sein. Ihr mittlerer Durchmesser beläuft sich auf 0,8 bzw. 1,1 cm. Außerdem finden sich rechts noch einige Corpora albicantia.

Das linke Ovarium ist deutlich kleiner als das rechte und stark geschrumpft. Seine Involution und Fibrose, sowie die damit verknüpfte Bindegewebeschrumpfung sind viel ausgeprägter als rechts; dadurch ist auch die Zahl der intakten Follikel entsprechend geringer (rund 21 %). Dennoch sind alle Entwicklungsstadien vorhanden. Die linksseitige Gonade umschließt keine Gelbkörper, enthält aber Corpora albicantia.

Der Erwähnung bedarf noch die auffällige Feststellung, daß sich in beiden Ovarien 3 zweieiige Follikel (links 2, rechts 1) fanden. Das Schrifttum (Macht and Lawrence 1955) weiß zu berichten, daß unter der Bestrahlungswirkung vermehrt mehreiige Follikel entstehen.

Im histologischen Schnitt der Tuben erkennt man ein dichtes hochprismatisches Flimmerepithel, dessen große Kerne basal liegen. Eingestreut sind einzelne Zellen, die an Stelle der Cilien deutliche Sekretkuppen in die Tubenlichtung vorwölben. In der Epithelbasis liegen einzelne durchwandernde Granulozyten. Somit entspricht das Bild dem einer normalen Schwangerschaft. Pathologische Veränderungen sind nicht erkennbar.

Uterus mit Decidua. Das Endometrium ist deutlich zweigeteilt. Ein niedrig-kubisches bis plattes Epithel bedeckt die Zona compacta, die aus großen Deciduazellen besteht.

Im basalen Drittel sind die Deciduazellen kleiner und leiten zu den in den obersten Schichten gelegenen, etwas größeren Deciduazellen über. Blutgefäße und Drüsen, in welche Blut eingeflossen ist, sind in der Compacta durch die Decidualisierung stark komprimiert.

In der Spongiosa sind die Stromazellen nur in der obersten Lage decidualisiert, während sie in der Tiefe noch unverändert erscheinen. In der ganzen Spongiosa sind die Drüsen sehr stark erweitert und sekrethaltig. Ihr Epithel ist, dem sägeförmigen Aussehen entsprechend, hochprismatisch; es zeigt deutliche Sekretkuppen.

Das Myometrium ist leicht aufgelockert, dessen Gefäße eine leichte postpartale Sklerose aufweisen.

Die zweieiigen und praktisch gleichgroßen Zwillingsfrüchte sind verschiedenen Geschlechtes (weibliche Frucht = Embryo I, 25,5 mm SSL bzw. 36,5 mm Gesamtlänge; männliche Frucht = Embryo II, 26,0 mm SSL bzw. 34,5 mm Totallänge) (Abb. 1). Die Längenmaße entsprechen dem festgestellten Menstruations-Alter (63 Tage) (Mall 1918), sowie dem äußeren Entwicklungszustand. Danach dürfte die Befruchtung im September 1958 erfolgt sein. Makroskopisch konnten an beiden Früchten keine Mißbildungen oder pathologische Veränderungen erkannt werden.

Placenta. Das Epithel der Chorionzotten von Embryo II ist überall deutlich zweischichtig, wobei einzelne Langhans-Zellen Kernteilungsfiguren zeigen. Resorptionsknoten sind gut entwickelt und in genügender Zahl vorhanden. Das Chorionbindegewebe ist gleichmäßig und normal strukturiert (Abb. 6).

Im Vergleich zu den eben geschilderten Placentarzotten sind die Chorionzotten von Embryo I eher plump. Ihre Epithelbedeckung ist unregelmäßig und läßt an vielen Stellen die charakteristische Zweischichtigkeit vermissen (Abb. 7). Der Trophoblast ist gedehnt und abgeflacht. Entsprechend der plumpen Form der Chorionzotten sind hier auch die Resorptionsknoten kürzer und weniger deutlich als beim Embryo II. Das Zottenstroma ist im Vergleich zum offensichtlich gesunden Chorionbindegewebe der männlichen Frucht viel lockerer. Es erscheint stark gedehnt mit relativ großen interfibrillären Lücken. Sehr auffällig ist auch die Gefäßarmut der meisten Chorionzotten. Einzelne Zotten imponieren sogar als von Chorionepithel bekleidete strukturlose Blasen.

Bei der Darstellung der an beiden Embryonen erhobenen Feststellungen beschränke ich mich auf die pathologischen Befunde; diejenigen

Gewebe und Organe, welche keine von der Norm abweichenden Veränderungen erkennen lassen, werden nicht näher beschrieben.

Makroskopisch waren am Kopf von Embryo I keine Veränderungen erkennbar. Im mikroskopischen Bild fanden sich jedoch im Gehirn zwei Abweichungen, die infolge der Möglichkeit der pathologischen Bedeutung näherer Beschreibung bedürfen. Eine massive subdurale Blutung, die rostral die sagittale Mittellinie nicht überschreitet, umgibt das rechte Endhirnbläschen, das dadurch eingefaltet und kompromiert wird (Abb. 8). Sie umhüllt kappenartig das Endhirnbläschen vom Scheitel bis zu dessen Basis. Die Haemorrhagie ist im rostralen Bereich stärker und nimmt in dorsaler Richtung allmählich ab; sie reicht ungefähr bis auf Höhe des Sulcus hypothalamicus. Durch die Blutung sind beide Ganglien-Hügel leicht deformiert, so daß medialer und lateraler Abschnitt im Gegensatz zur augenscheinlich unveränderten linken Seite nicht deutlich gegeneinander abzugrenzen sind. Als Folge der Blutung erscheint auch der rechtsseitige Sulcus hypothalamicus stark abgeflacht, so daß Neo- und Hypothalamus ohne gut sichtbare Grenze ineinander übergehen. Die Oberfläche der Haemorrhagie ist deutlich bindegewebig abgedeckt. Im Vergleich zur intakten linken Seite sind hier die kollagenen Fibrillen vermehrt und schon zu gröberen Fasern vereinigt. Dieser Befund als Ausdruck einer bindegewebigen Reaktion spricht für ein schon intrauterin und nicht erst während der Operation eingetretenes Ereignis.

Die Plexus chorioidei der beidseitigen Ventrikel von Embryo II weisen in ihrem lockeren Bindegewebsgerüst eine kräftige Blutung auf (Abb. 8). Die Haemorrhagie hat, obwohl sie sich durch das ganze Adergeflecht hindurch ausdehnt, das kubische Plexus-Epithel morphologisch nicht beeinflußt, welches als vollständige und überall einschichtige Lage den ganzen Plexus bedeckt.

An den Augen beider Früchte fällt die von der für dieses Alter charakteristischen Kugelform abweichende ovoide Gestalt der Linsen auf. Im Vergleich zu gleichaltrigen, gesunden menschlichen Objekten sind in den Augen beider Embryonen die Linsenfasern plump, unregelmäßig angeordnet und erscheinen außerdem gequollen (Abb. 9—10). Das einschichtig-kubische Linsenepithel ist leicht abgeplattet und sieht, im Vergleich zu Augen, die sich ungestört entwickeln konnten, eher unruhig aus. Eine Tunica vasculosa lentis mit der Art. hyaloidea ist erkennbar. Die Zellkerne am Linsenaequator sind nicht wie bei gesunden Augen relativ gleichmäßig angeordnet, sondern eher etwas verstreut (Abb. 9—10).

An den Netzhäuten beider Embryonen fällt die wirre und unregelmäßige Anordnung der Nervenzellen gegenüber einem sich ungestört entwickelnden Auge auf. Im Vergleich zu gesunden Augen variiert hier die Höhe der Retina, deren Dicke vor allem in der linken Bildhälfte von Abb. 9 stark reduziert und gelockert ist. Auch hier haben sich einzelne Ganglienzellen leicht gegen den Glaskörper vorgeschoben; außerdem muß auffallen, daß die innere Oberfläche der Nervenfaserschicht leicht wellig und deutlich dünner als in ungestörten Augenanlagen ist; beim Auge in Abb. 9 fehlt sie linksseitig fast völlig. Auch das Pigmentepithel ist ungleich dick (Abb. 9) und seine Zellen weisen, vor allem in den zentralen Abschnitten, einen gewissen Pigmentmangel auf. So erscheint das Gesamtbild der Pigmentosa, in gleicher Weise wie das anderer Schichten, unruhig und wirr.

Das grobe Zustandsbild der Urnieren, besonders die Form ihres Umrisses, weicht von dem eines gleichaltrigen, normal entwickelten Kindes nicht wesentlich ab. Doch im histologischen Schnitt erscheint die Urniere stark verändert. Im mittleren Gebiet des Mesonephros sind relativ große cystische Erweiterungen sichtbar. Bei gleichaltrigen Kontrollobjekten bildet sich die Urniere bereits zurück. Der zur cystischen Erweiterung führende Prozeß hat ganze Nephrone betroffen, so daß sowohl die Urnieren-Kanälchen als auch die zugehörigen Nierenkörperchen stark erweitert wurden. Das Epithel der Kanälchen wurde dadurch platt und in den Endkammern erscheinen die Glomeruli komprimiert. Das intercanaliculäre Bindegewebe wurde dabei zu schmalen Septen reduziert. Wie Abb. 11 zeigt, liegen am Rand der erweiterten Regionen ein Paar unveränderte Tubuli contorti mit dem für die Hauptstücke charakteristischen Epithel. Ein Abflußhindernis im Bereich dieser erweiterten Nephrone, im Sinne einer fehlenden Verbindung zum Wolffschen Gang, konnte nicht gefunden werden. Der Ductus mesonephridicus ist wohl in allen Segmenthöhen angelegt, doch ist sein Lumen nicht auf der ganzen Länge gleich weit. Der Durchmesser der Lichtung variiert von der normalen Weite bis zu einem nur noch knapp sichtbaren Spalt. Die epitheliale Auskleidung ist, wie bei vielen anderen Oberflächenbedeckungen schon erwähnt, ungleich hoch und wirr.

Wie der Wolffsche so ist auch der Müllersche Gang in allen Segmenten vorhanden. Aber auch die Weite seines Lumens ändert sich fortwährend und sein Epithel ist ungleich hoch, so daß hier ebenfalls eine unscharfe innere Oberflächengrenze entsteht.

Der histologische Befund der Ovarien (Embryo I) entspricht nicht dem errechneten Entwicklungsalter von 9 Wochen. Beide Gonaden befinden sich noch auf einer früheren ontogenetischen Stufe. Der Rückstand der weiblichen Geschlechtsdrüsen-Entwicklung dürfte im Vergleich zur Körperlänge etwa 14 Tage betragen. Die Geschlechtszellen sind hier noch nicht zu Eisträngen geordnet (Abb. 12), die vielleicht an einzelnen Stellen in ihrer ersten Anlage undeutlich erkennbar sind. So haben sich auch noch keine Eiballen, die sonst bei Embryonen mit 15 mm Länge sichtbar werden, gebildet. Die bestimmt weiblich stigmatisierte Geschlechtsdrüse läßt darum noch keine deutliche Ordnung ihrer Geschlechts- und somatischen Zellen bzw. noch keine Gliederung erkennen.

Beim männlichen Embryo II fand sich eine ähnliche Retardation in der Keimdrüsendifferenzierung wie bei Embryo I. Wie auf Abb. 13 zu sehen ist, ist die Bildung von Keimsträngen erst sehr schwach angedeutet. Die subepitheliale Tunica albuginea, die sich bei ungestörter Entwicklung schon im Alter von 9 Wochen differenziert, ist noch nicht angelegt. Auf dem Querschnitt bietet die männliche Gonade ein recht turbulentes Bild, das ohne Vergleichsobjekt nicht zu überblicken ist. In den wirr angeordneten Keimsträngen fallen durch ihre Form und Größe die Ursamenzellen auf. Zu einer Kanälchenbildung ist es noch nirgends gekommen, obgleich man von einzelnen Stellen den Eindruck erhält, es bereite sich eine Dehiszenz vor.

Diskussion

Die Frage, ob die hier geschilderten Einzelbefunde als Folgen einer Strahlenschädigung aufgefaßt werden können, ist a priori nicht eindeutig zu beantworten. Da ähnliches oder gar gleichsinnig geschädigtes menschliches Material fehlt, bieten sich leider keine direkten Vergleichsmöglichkeiten. Außerdem ist die Individualität der Mißbildungen sehr groß, weil weder die Mutationen noch die Mißbildungen strahlenspezifisch sind (Martius 1931, Messerschmidt 1960, J. H. Müller 1936, Pickhan 1938).

Bei Beobachtungen nach der Bombardierung Japans 1945 zeigte sich, infolge der Strahlenschädigung der Generationsorgane, ein auffällig gehäuftes Auftreten von Aborten (Messerschmidt). Als Ursache dieser Fruchtabgänge wird eine Schädigung der Keimzellen durch die Bestrahlung angenommen. Weiter finden Tabuchi (1960) und Mitarbeiter bei Bestrahlung der Gonaden konzeptionelle Sterilität und Abortus habitua-

lis (impotentia gestandi). Diese frühen Feststellungen werden auch durch die Ergebnisse aus späteren Untersuchungen, welche nach der Atombombendetonation von Hiroshima und Nagasaki unternommen, aber bisher noch nicht abgeschlossen wurden, bestätigt (MESSERSCHMIDT). Die exponierten und zum Teil schwangeren Frauen erhielten durch die Explosion 5—300 r Neutronen- und Gammastrahlen, die den ganzen Körper mit gleicher Intensität trafen. Die danach am häufigsten beobachteten Mißbildungen waren Micro- und Anencephalie, Wolfsrachen, Hasenscharte, Polydaktylie, Syndaktylie und Klumpfuß (MESSERSCHMITD; NEEL and SCHUL 1956). Die Häufigkeitsrate der Deformationen in den einzelnen Organsystemen bewegt sich zwischen 61—80 %, wobei Verdauungs- und Respirationstractus den höchsten Wert erreichen. Der Prozentsatz der strahleninduzierten Mißbildungen ist bei den Nachkommen exponierter (gravider und nicht schwangerer) Mütter 3—4mal höher als bei den der Strahleneinwirkung nicht ausgesetzten Müttern. Durchaus vergleichbare Ergebnisse wurden durch die Bestrahlung trächtiger Goldhamster mit Radiokobalt erzielt (HARVEY and CHANG 1962).

Besonderer Erwähnung bedarf noch die Tatsache, daß durch die Irradiation eine Verschiebung in der Geschlechtsverteilung der Früchte erreicht wird. Unter den Nachkommen bestrahlter Mütter zeigte sich eine relative Abnahme der Knabengeburten, unter den Nachkommen bestrahlter Väter eine relative Abnahme der Mädchengeburten (NEEL and SCHUL).

LENZ und MARTIUS vertreten die Auffassung, daß durch die Strahleneinwirkung auf die Gonaden die Genstruktur geschädigt wird. Das dürfte vor der dritten Filialgeneration nicht sicher erkannt werden (LENZ 1961; MESSERSCHMIDT). Gleichsinnig darf auch die Ansicht von C. MÜLLER (1949) interpretiert werden.

Ähnliche Resultate werden aus den Vereinigten Staaten berichtet, wo die Nachkommen von Radiologen untersucht wurden. Der Prozentsatz an Mißbildungen liegt hier eindeutig höher als bei Kindern von Ärzten, die nicht mit Röntgenstrahlen arbeiteten. Die Art der Mißbildungen stimmt mit den durch Spontanmutation hervorgerufenen überein. Außerdem ist bei jenen Nachkommen die Zwillingszahl signifikant erhöht (MACHT and LAWRENCE 1955).

Diese hier kurz skizzierten Erhebungen lassen in Verbindung mit meinen Befunden den Schluß zu, daß sich die Summe der im Fall R. F.-G. aufgetretenen Schäden höchstwahrscheinlich auf die versuchte Röntgenkastrationsbestrahlung zurückführen läßt.

Die bei den Embryonen erhobenen Einzelbefunde werden als Resultat einer durch Röntgenstrahlen verursachten Keimzellenschädigung angesehen. Die dadurch entstandenen Störungen können in irgendeiner, nicht voraussehbaren Form in Erscheinung treten, wofür in der Literatur entsprechende Hinweise zu finden sind. In welchem Umfang die Eizelle geschädigt wurde, hängt vom Quantum der Strahlen und ganz besonders vom Entwicklungsstadium der bestrahlten Follikel ab. Diese Frage ist jedoch noch nicht befriedigend geklärt.

Die wachsenden Follikel sind am strahlenempfindlichsten, während die Primordial- und Reiffollikel weniger empfindlich sind (Martius). Demgegenüber kam Brambell bei Mäusen zur Feststellung, daß zuerst die Eizellen der Primordial- und Primärfollikel geschädigt werden. Die wachsenden Säuger-Follikel zeigen schon wenige Stunden (24 h, Brambell) nach der Bestrahlung Degenerationserscheinungen, und die Befruchtungsfähigkeit der atretischen Eizelle sinkt auf Null ab (Desaive).

Follikel, die einen geringeren, nicht zur Atresie führenden Strahleninsult erlitten haben, können trotz der Keimplasmaschädigung zur Reifung und Befruchtung kommen (Martius, Hertwig 1940, C. Müller). Damit wird es wahrscheinlich, daß im Fall F.-G. die verabreichte, übliche Röntgenkastrationsdosis nicht ausreichte, alle zu jener Zeit in den Gonaden vorhandenen Follikel zur Atresie zu bringen. So wird es verständlich, daß die fünf Monate nach der Röntgenbestrahlung mit einem Oestrogenhormon (Femandren Ciba) eingeleitete Behandlung die überlebenden Follikel stimulieren und über das Reifestadium zur Ovulation bringen konnte. Das weitere Schicksal der in ihrem Keimplasma geschädigten Zygote hängt dann vom Grad der durch die Strahlen ausgelösten Mutation ab.

Das Bild der bei den Embryonen gefundenen massiven Haemorraghie im Endhirngebiet und im Plexus chorioideus der Seitenventrikel (Abb. 7 bis 8) steht mit den entsprechenden pathologisch-anatomischen Befunden aus Hiroshima und Nagasaki in Einklang. Diese Berichte weisen darauf hin, daß Petechien und Haemorrhagien der verschiedenen Organe besonders typische Symptome der Strahlenkrankheit sind. Sie basieren auf verminderter Kapillarresistenz (Messerschmidt). Der Umfang der bei den Kindern von R. F.-G. gefundenen massiven Blutungen und der Grad der von ihnen ausgelösten Destruktion läßt durchaus einen letalen oder subletalen Ausgang vermuten.

Die Entwicklungsstörungen der Augen, besonders der Linsenfasernbildung, sind mit den durch Bestrahlung von Goldhamstern erzielten Er-

gebnissen (HARVEY and CHANG) identisch. Recht ähnliche Befunde erhob TÖNDURY (1962) bei den durch verschiedene Ursachen ausgelösten Embryopathien. Der Urogenitalapparat zeigt ebenfalls eine Reihe von Störungen seiner Ontogenese, wie die Cystenbildung der Urniere und die hochgradige Retardation der Gonadendifferenzierung.

Das immer wieder festgestellte wirre und unruhige Bild der Entwicklungsabläufe läßt erkennen, daß nicht nur die einzelnen Organsysteme, wie es für direkte Fruchtschäden typisch ist, betroffen sind, sondern daß auch durch Schädigung der Oocyten der Entwicklungsablauf des ganzen Körpers und seiner Teile verschiedengradig gestört wurde.

Bei der direkten Fruchtschädigung liegt die empfindlichste Phase zwischen dem 18.—42. Entwicklungstag mit einem Höhepunkt am 21. Tag (TÖNDURY). Die nach dem 42. Tag einwirkenden Röntgenstrahlen veranlassen nur unbedeutende Schäden und beeinflussen die Lebensfähigkeit der Frucht nicht. Während der ersten drei Schwangerschaftsmonate ist die Organogenese besonders empfindlich, und die während dieser Zeit einwirkenden Störungen können bestimmte Mißbildungen hervorrufen (FANCONI 1958). Ihre Variationsbreite ist damit nicht so groß und unberechenbar wie bei der Eizellenschädigung.

Die bei der Placenta schon erwähnten Störungen von Embryo I lassen vermuten, daß die dort gefundenen strukturellen Veränderungen, die ungenügende Epitheldifferenzierung, das mangelhaft ausgebildete Zottenstroma und die Gefäßarmut eine Folge der Strahlenschädigung sein könnten. Weil bisher keine Resultate über indirekte Strahlenschäden am feto-maternellen Stoffwechselorgan, besonders an der Placentarschranke, vorliegen, bin ich mit meinen Folgerungen zurzeit noch auf Vermutungen angewiesen. Fast die ganze Placenta besteht aus fetalem Material (STARCK 1955). Aus diesem Grund ist anzunehmen, daß sich die erwähnten allgemeinen Schäden auch an der Placenta offenbaren. Diese Veränderungen können zu Funktionsstörungen führen, die Abort zur Folge haben. Ein solcher Vorgang würde dem so oft zitierten Ergebnis der Röntgenschädigung entsprechen (MARTIUS; MESSERSCHMIDT; LENZ). So dürfen wir vermuten, daß der von TABUCHI erwähnte Abortus habitualis zum Teil auf ähnlichen Placentarstörungen beruht (MESSERSCHMIDT).

Zusammenfassung

9 Monate nach einer wegen eines Mamma-Carcinoms vorgenommenen Röntgenkastration trat eine Gravidität ein, die im 3. Lunarmonat durch eine supravaginale Amputation des Uterus beendet wurde. Die Untersuchung der zweieiigen Zwillingsschwangerschaft ergab folgende Resultate:

1. Störungen des Aufbaues der Placentarzotten (Defekte im Trophoblast und in der Gefäßversorgung);
2. Haemorrhagien und dadurch bedingte Deformationen am embryonalen Endhirn und Pl. chorioideus;
3. symmetrische Linsen- und Retina-Anomalien bei beiden Embryonen;
4. Retardation in der Ontogenie des Urogenitalapparates.

Die erhobenen Befunde stimmen mit den bei Tierexperimenten und menschlichen Ganzkörperbestrahlungen beobachteten Radiopathien überein.

LITERATURVERZEICHNIS

Block, E. (1951): Quantitative morphological investigations of the follicular system in women. Acta endocrin. *8*: 35—54.

— (1952): Quantitative morphological investigations of the follicular system in women. Variations at different ages. Acta anat. *14*: 109—123.

Brambell, F. W. R., U. Fielding and A. S. Parkes (1928): The corpus luteum in the sterilized ovary. In: Changes in the ovary of the mouse following exposure to x-rays. Proc. roy. Soc. London, B, *102*: 385—396.

Brambell, F. W. R., and A. S. Parkes (1927): In: Changes in the ovary of the mouse following exposure to x-rays. Irradiation of the non parous adult. Proc. roy. Soc. London, B, *101*: 316—354.

Brambell, F. W. R., A. S. Parkes and U. Fielding (1927a): In: Changes in the ovary of the mouse following exposure to x-rays. Irradiation at three weeks old. Proc. roy. Soc. London, B, *101*: 29—56.

— (1927b): Irradiation at or before birth. Proc. roy. Soc. London, B, *101*: 95—115.

Cottier, H. (1961): Strahlenbedingte Lebensverkürzung. Berlin: Springer-Verlag.

Desaive, P. (1950): Contribution radio-biologique à l'étude de l'ovaire. Arch. biol. *51*: 587—920.

Fanconi, G., und A. Wallgren (1958): Pränatale Schädigung. In: Lehrbuch der Pädiatrie. Basel/Stuttgart: Benno Schwabe & Co.

Feldweg, P. (1927): Ein ungewöhnlicher Fall von Fruchtschädigung durch Röntgenstrahlen. Strahlentherapie *26*: 799—801.

HARVEY, E. B., and M. C. CHANG: Effects of radiocobalt irradiation of pregnant hamsters on the development of embryos. J. Cell. and Comp. Physiol. *59*: 293—306.

HERTIG, A. T. (1961): The adult human ovary. A histochemical study. Obstetr. Gynec. *18*: 36—37.

JACOBY, I. (1923/24): Experimentelle Untersuchungen über Schädigungen der Augen durch Röntgenstrahlen. Strahlentherapie *16*: 492—506.

KEPP, K. R. (1952): Grundlagen der Strahlentherapie. Stuttgart: Georg Thieme Verlag.

KIEGEL, H., H. LANGENDORF und I. KUNICK (1962): Die Einwirkungen von Röntgenstrahlen auf die embryonale Entwicklung der Maus. Embryologia *6*: 291—318.

LENZ, W. (1961): Medizinische Genetik. Stuttgart: Georg Thieme Verlag.

MACHT, S., and P. LAWRENCE (1955): National survey of congenital malformations resulting from exposure to roentgen radiation. Am. J. Roentgenol. *73*: 442—466.

MALL, F. P. (1918): On the age of human embryos. Am. J. Anat. *23*: 397—422.

MARTIUS, H. (1931): Keimschädigung durch Röntgenstrahlen. Strahlentherapie *41*: 47—66.

— (1934): Welche gynäkologischen Bestrahlungen sind mit Rücksicht auf die Gefahr der Keimschädigung bei jüngeren Frauen noch erlaubt? Röntgenprax. *6*: 482—486.

— (1949): Lehrbuch der Gynäkologie. Stuttgart: Georg Thieme Verlag.

MESSERSCHMIDT, O. (1960): Auswirkungen atomarer Detonationen auf den Menschen. München: Karl Thiemig.

MÜLLER, C. (1949): Cranioschisis und Encephalocele occipitalis mit Ectopia cerebri. Geburtsh. Frauenheilk. *9*: 49—55.

MÜLLER, H. J. (1936): Über die Wirkung der Röntgenstrahlen auf die Erbmasse. Strahlentherapie *55*: 207—225.

NEEL, J. V., and W. J. SCHUL (1956): The effect of exposure to the atom bombs on pregnancy termination in Hiroshima and Nagasaki. Washington. D. C.: Nat. Acad. Sci. Nat. Res. Council Publ. no. 461.

PICKHAN, A. (1938): Erbschädigung durch Strahlen. Strahlentherapie *62*: 240—250.

RAUSCH, L. (1962): Über den Vorgang der Erholung im bestrahlten Gewebe, zugleich ein Beitrag zur Frage der Kombinationsnoxe. Strahlentherapie *118*: 276—286.

RUSSEL, L. B., and W. L. RUSSEL (1952): Radiation hazards to the embryo and foetus. Radiology *58*: 369—376.

STARCK, D. (1955): Embryologie. Stuttgart: Georg Thieme Verlag.

STIEVE, H. (1930): Beobachtungen an menschlichen Eierstöcken. Z. mikr.-anat. Forsch. *22*: 591—659.

TABUCHI: zit. nach MESSERSCHMIDT (1960).

TÖNDURY, G. (1962): Embryopathien. Über die Wirkungsweise von Viren auf den menschlichen Keimling. Heidelberg: Springer-Verlag.

WEIGAND, H. (1927): Hat der Zeitpunkt der Eierstockbestrahlung Einfluß auf den zeitlichen Eintritt der Amenorrhoe? Strahlentherapie *26*: 293—302.

ABBILDUNGEN

Tafel I

Abb. 1 Links weiblicher, rechts männlicher Embryo (Details siehe Text) (2fach).
Abb. 2 Rinde des rechten Ovariums mit je einem atretischen Primär-, Secundär- und Tertiärfollikel. Das Stroma ovarii ist auffällig dicht (Schnitt: Mitte 100/211; Färbg.: Azan; Vergr.: 64fach).
Abb. 3 Ausschnitt aus der Rinde des linken Eierstockes mit mehreren atretischen Primärfollikeln. Das kräftige Stroma ist grobfaserig. In der rechten oberen Ecke liegt ein zweikerniger Primärfollikel (Azan; 240fach).

Tafel II

Abb. 4 Ausschnitt aus dem rechtsseitigen Corpus luteum im Blütestadium. Der Unterschied zwischen den Theca- und Granulosaluteinzellen ist gut erkennbar (Pol A; Azan; 120fach).
Abb. 5 Frontalschnitt in Höhe des Foramen interventriculare durch das Endhirn des weiblichen Embryos (I), auf dem Ausdehnung und Folgen des subduralen Haematoms deutlich zu erkennen sind (13/47; H-E; 10fach).
Abb. 6 Querschnitt einer Chorionzotte des Embryo II mit deutlich zweischichtigem Trophoblast (7c/2b; H-E; 120fach).
Abb. 7 Querschnitt der Chorionzotten des weiblichen Embryos. Man beachte die ungleiche Dicke und die Unregelmäßigkeit des Chorionepithels, sowie die auffällige Gefäßarmut des Chorionbindegewebes (12b/2b; H-E; 120fach).

Tafel III

Abb. 8 Schnitt durch das Endhirn mit Ganglienhügel und Plexus chorioideus von Embryo II (männlich). In beiden Adergeflechten läßt sich der Umfang der Haemorrhagie gut ablesen (14/49; H-E; 20fach).
Abb. 9 Schnitt durch das linke Auge eines gesunden menschlichen Embryos von 24 mm SSL (Horizontalserie, 10 μ; H-E; 48fach).
Abb. 10 Schnitt durch das rechte Auge von Embryo I. Gegenüber dem Auge des gesunden Embryos zeigen sich hier deutliche Veränderungen an Retina, Linse und Pigmentepithel (13/63; H-E; 48fach).

Tafel IV

Abb. 11 Schnitt durch die Urnierenregion des weiblichen Embryos mit erweiterten Urnierenkörperchen und -kanälchen. Am linken Bildrand die Plica urogenitalis; etwas rechts der Mitte und unten der Müllersche Gang, rechts oben der Wolffsche Gang (13/135; H-E; 68fach).
Abb. 12 Bild des linken Ovariums von Embryo I. Geschlechtszellen noch nicht zu Ei-Strängen geordnet (13/103; H-E; 116fach).
Abb. 13 Schnitt durch die männliche Keimdrüse von Embryo II. Die einzelnen Urkeimzellen sind gut erkennbar, aber noch nicht typisch gelagert (14/88; Azan; 116fach).

TAFEL I

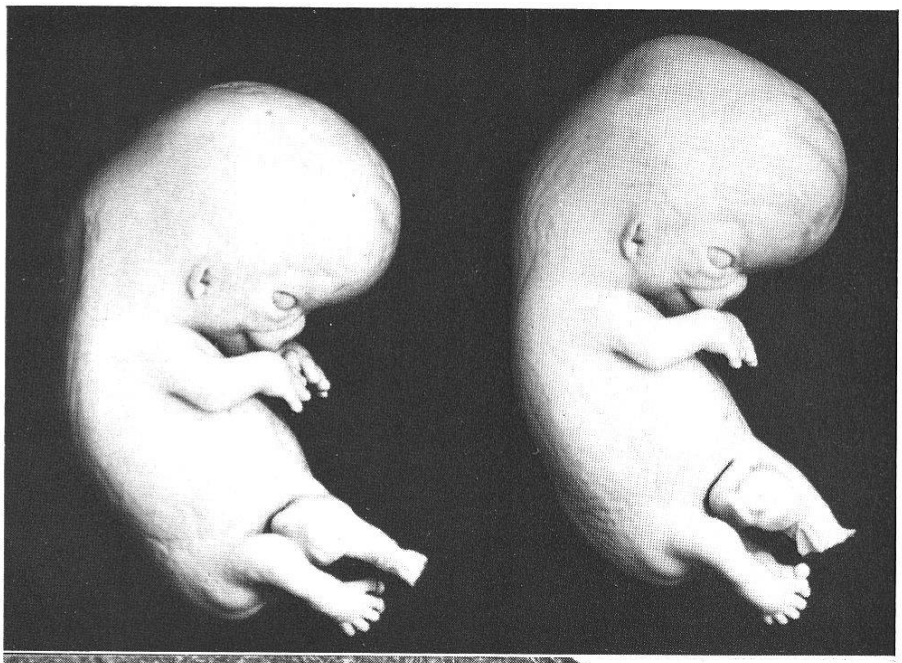

1

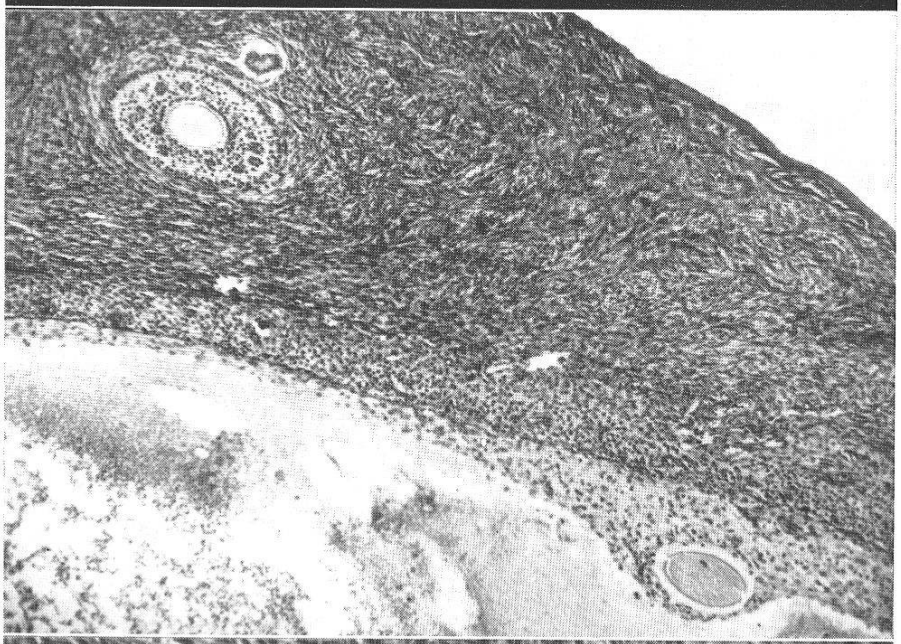

2

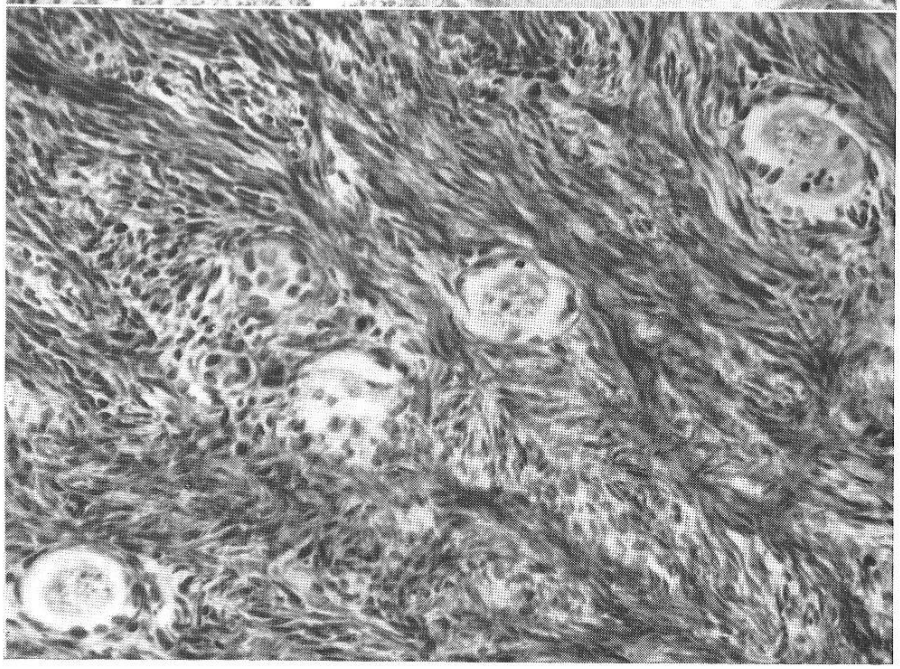

3

TAFEL II

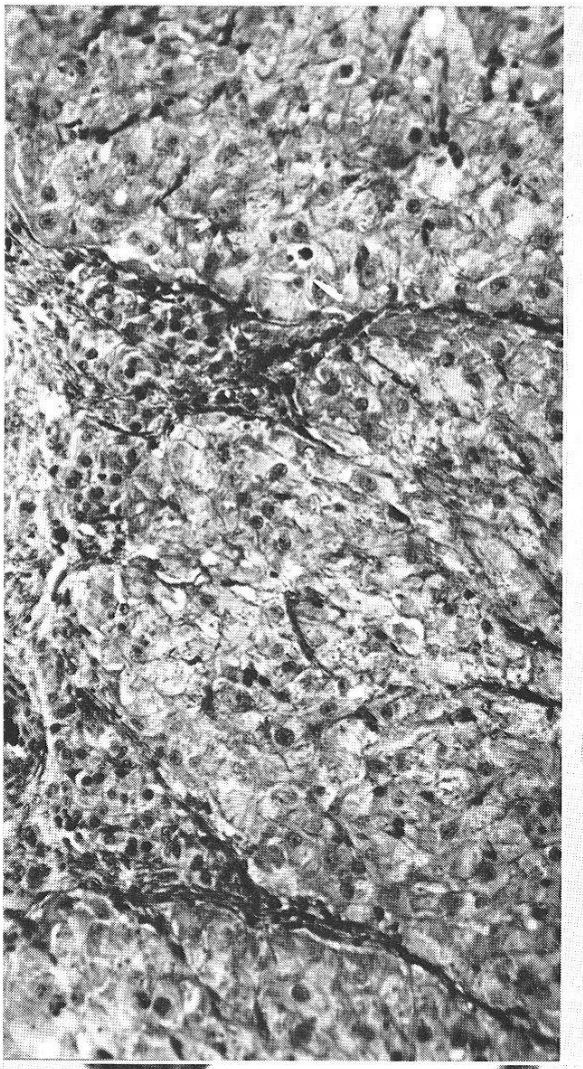

4

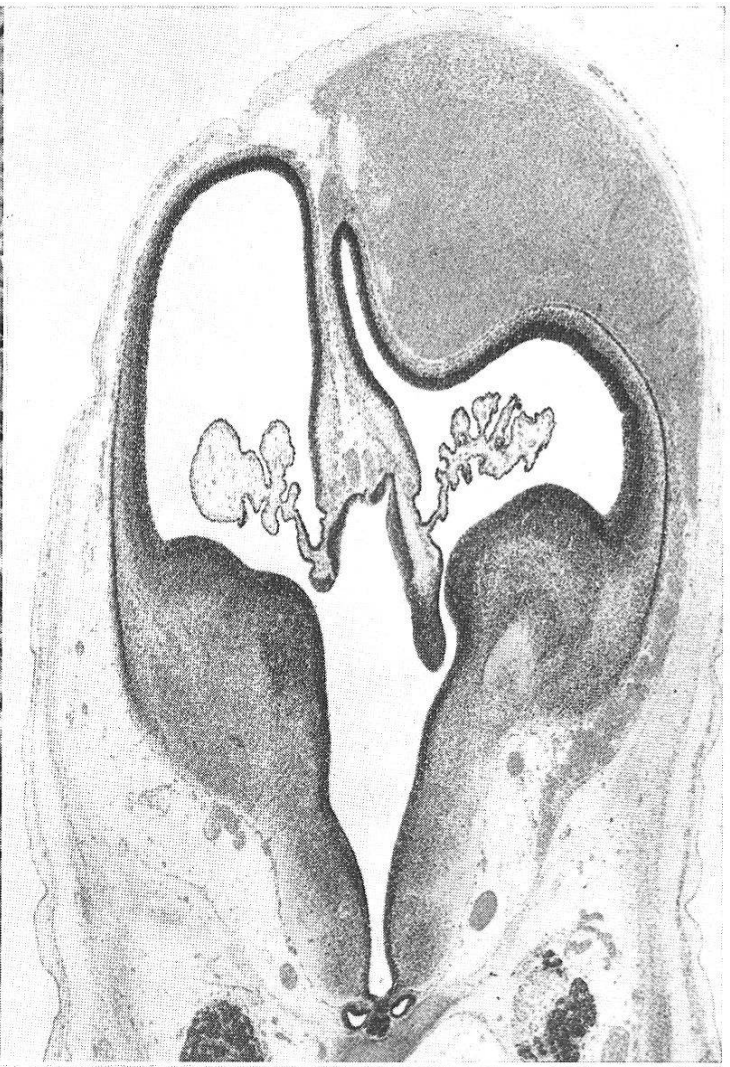

5

6

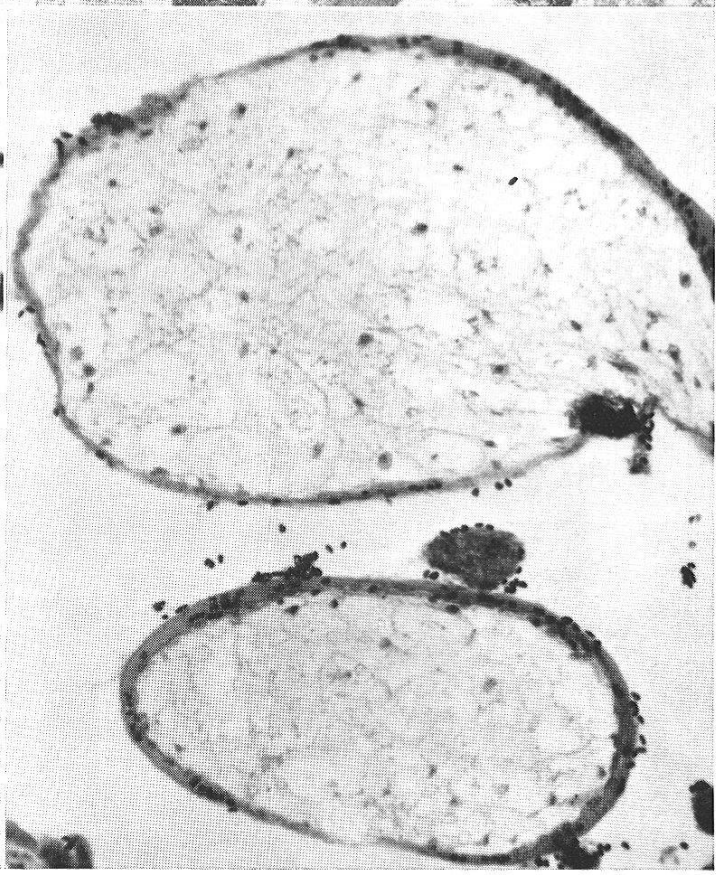

7

TAFEL III

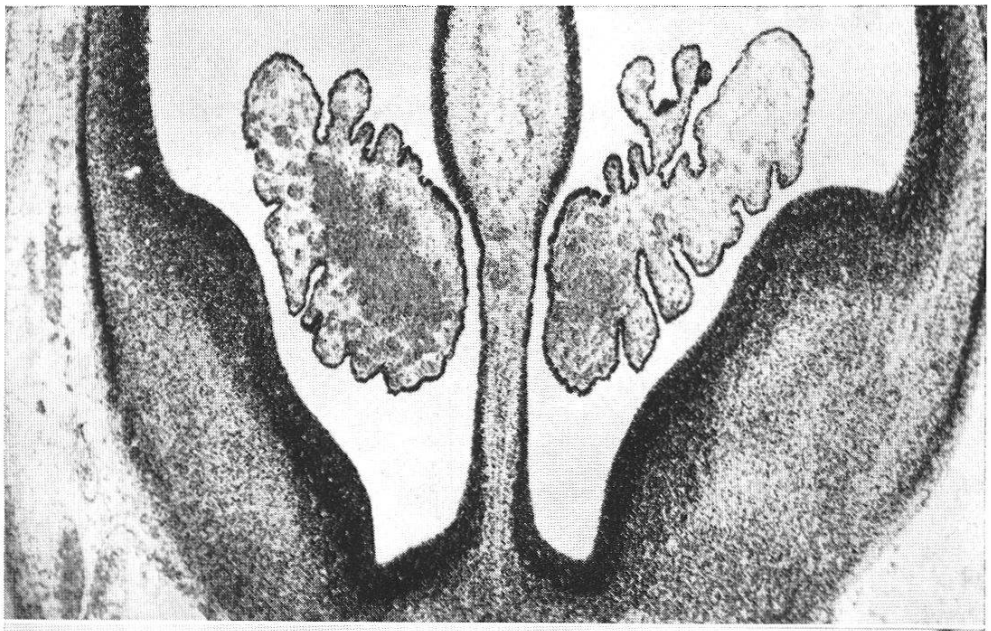

8

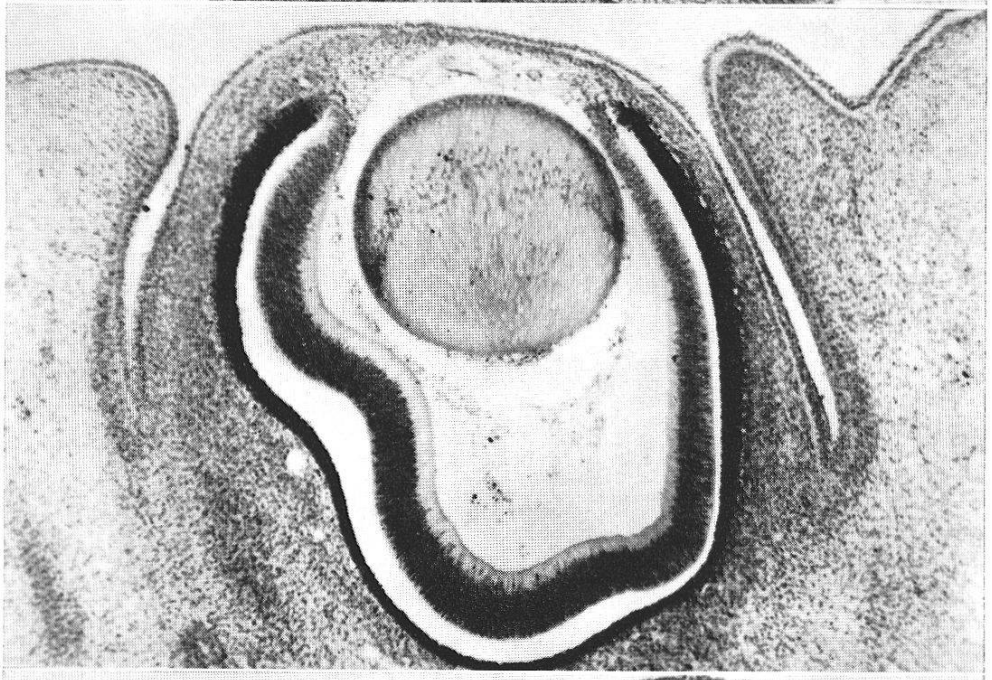

9

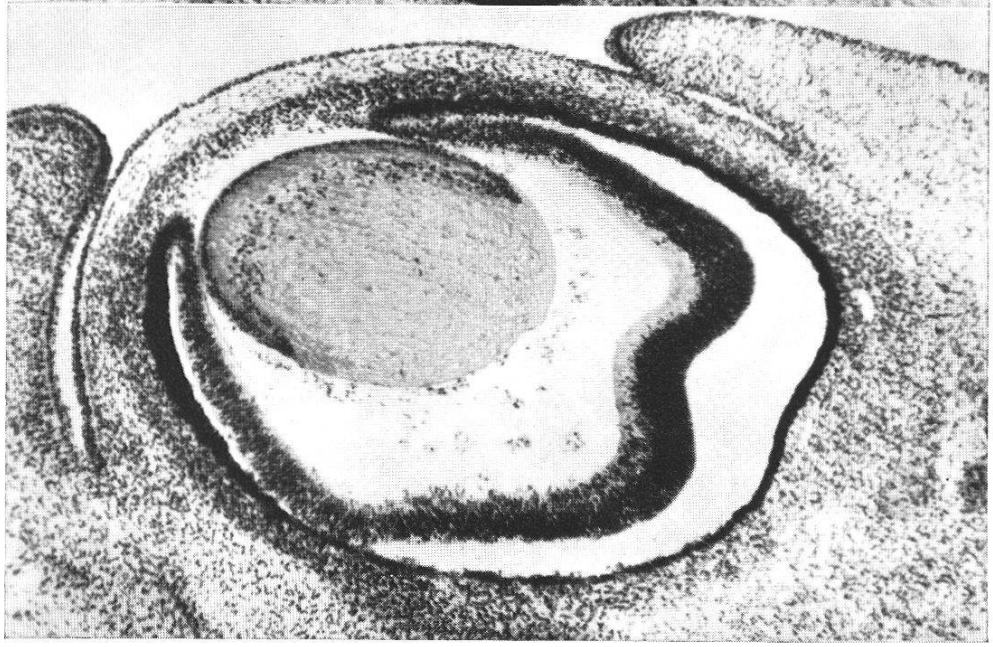

10

TAFEL IV

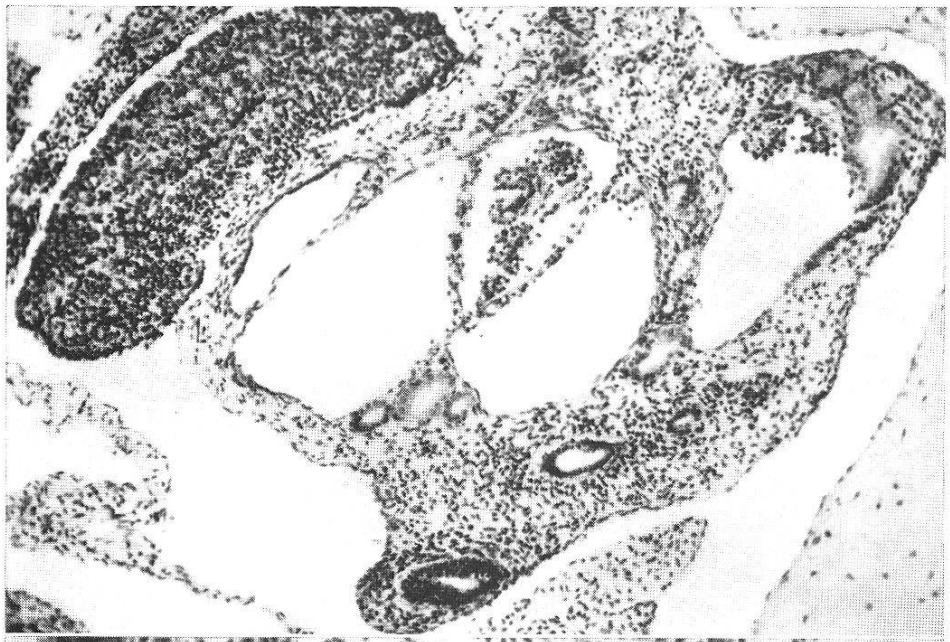

11

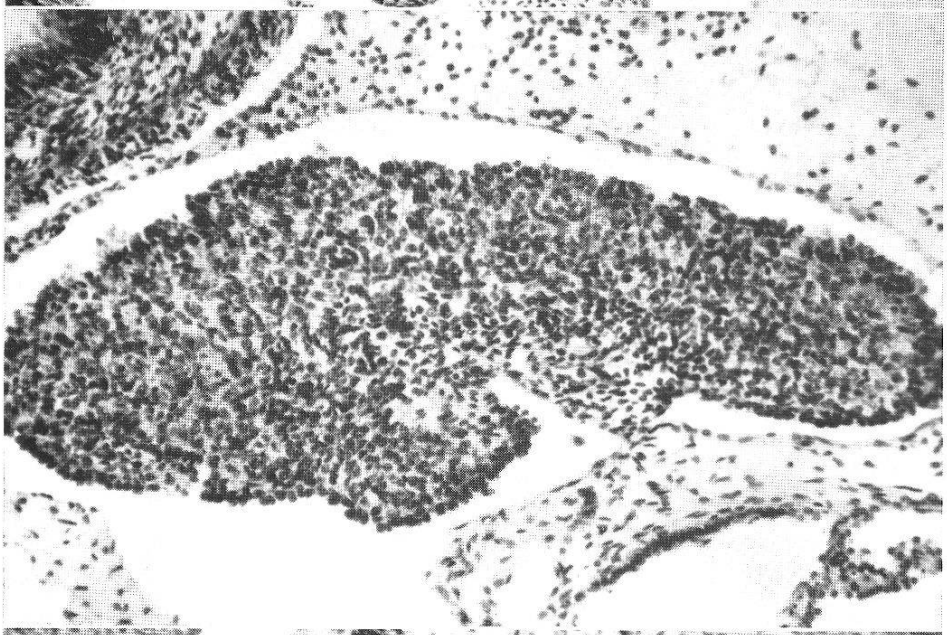

12

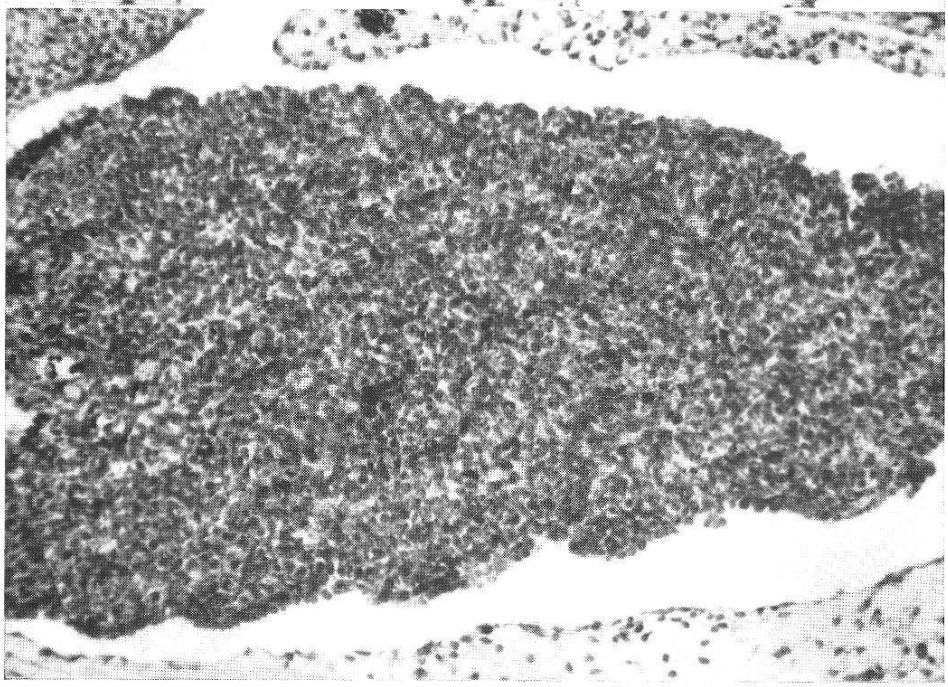

13