Zeitschrift: Eclogae Geologicae Helvetiae
Herausgeber: Schweizerische Geologische Gesellschaft
Band: 57 (1964)
Heft: 2

Artikel: Altérations dentaires extraordinaire chez un ours des cavernes
Autor: Koby, F.-Ed.
DOI: https://doi.org/10.5169/seals-163165

Nutzungsbedingungen
Die ETH-Bibliothek ist die Anbieterin der digitalisierten Zeitschriften auf E-Periodica. Sie besitzt keine Urheberrechte an den Zeitschriften und ist nicht verantwortlich für deren Inhalte. Die Rechte liegen in der Regel bei den Herausgebern beziehungsweise den externen Rechteinhabern. Das Veröffentlichen von Bildern in Print- und Online-Publikationen sowie auf Social Media-Kanälen oder Webseiten ist nur mit vorheriger Genehmigung der Rechteinhaber erlaubt. Mehr erfahren

Conditions d'utilisation
L'ETH Library est le fournisseur des revues numérisées. Elle ne détient aucun droit d'auteur sur les revues et n'est pas responsable de leur contenu. En règle générale, les droits sont détenus par les éditeurs ou les détenteurs de droits externes. La reproduction d'images dans des publications imprimées ou en ligne ainsi que sur des canaux de médias sociaux ou des sites web n'est autorisée qu'avec l'accord préalable des détenteurs des droits. En savoir plus

Terms of use
The ETH Library is the provider of the digitised journals. It does not own any copyrights to the journals and is not responsible for their content. The rights usually lie with the publishers or the external rights holders. Publishing images in print and online publications, as well as on social media channels or websites, is only permitted with the prior consent of the rights holders. Find out more

Download PDF: 15.07.2025

ETH-Bibliothek Zürich, E-Periodica, https://www.e-periodica.ch

Altérations dentaires extraordinaires chez un ours des cavernes

Par **F.-Ed. Koby** (Bâle)

Avec une figure dans le texte

Le musée du lycée de Lugano possède depuis très longtemps des ossements qui ont été trouvés dans une caverne des environs de la frontière italienne, et qui n'avaient pas encore été décrits exactement jusqu'à présent. Ces ossements nous ont été envoyés pour étude par les bons soins de M. Witzig. Il a été possible de reconstituer un crâne complet qui présente un intérêt particulier au point de vue de la pathologie. Les ossements provenaient de plusieurs individus de différents âges. Il y avait aussi un humérus de loup en très bon état et des fragments de bois de cerf, qui n'étaient peut-être pas de la même époque.

Ces restes avaient été apportés à Lugano par le professeur Gianini en 1889 déjà et provenaient d'une caverne située à une altitude de 1310 m au-dessus de Dasio. Il s'agit comme veut bien me l'indiquer M. Witzig, de la grotta della Noga, no. 2015 du «catasto» des grottes italiennes et dont les coordonnées sont les suivantes: Longitude: 3° 23′ 20″ - Latitude: 46° 03′ 02″

Il s'agit très probablement de l'endroit indiqué par «Grotta» sur l'atlas Siegfried au 25000e de la feuille de Porlezza. Il faut toutefois noter que le livre du Touring-Club italien «Duemila grotte» indique une autre grotte sous le n° 2015.

Le crâne dont il est question est sans doute le premier d'*Ursus spelaeus* entré en Suisse. Les autres têtes trouvées par E. Bächler au Wildkirchli ont été mises à jour vers 1905.

Le crâne de Lugano appartenait à une vieille femelle. En effet, le diamètre des canines inférieures, encore en place, mesure transversalement 17 mm. Or nous[1]) avons montré dans un travail antérieur portant sur 682 canines, que chez l'ours des cavernes ce diamètre transverse est de 14 à 18 mm chez les femelles et de 18 à 24 mm chez les mâles. Les dimensions plutôt modestes du crâne indiquent aussi une femelle:

Longueur basilaire	35,8 mm
Longueur oblique maximale	42,0 mm
Largeur bizygomatique	24,6 mm

Quelques dents, dont les alvéoles sont bien conservés, semblent avoir été perdues lors de la découverte du crâne. Celles qui sont en place sont extrêmement usées: les deux canines inférieures, la troisième incisive supérieure gauche, les trois molaires inférieures gauches, la deuxième et la troisième molaire inférieures droites et en

---

[1]) Koby (1949). *Le dimorphisme sexuel des canines d'Ursus spelaeus et d'Ursus arctos.* Rev. suisse zool. *36*.

haut seulement les deuxièmes molaires des deux côtés. Les autres dents ont été expulsées après avoir fait de gros abcès et leurs alvéoles sont presque complètement oblitérés. A la mâchoire supérieure, du côté droit, la prémolaire et la première molaire ont fait des abcès qui ont perforé la partie horizontale du maxillaire et qui ont communiqué largement avec la cavité nasale par des fistules de 5 et 7 mm de largeur. Il en est de même pour la prémolaire gauche. Une telle formation de fistules doit être extrêmement rare et nous n'en avons jusqu'à présent jamais vu.

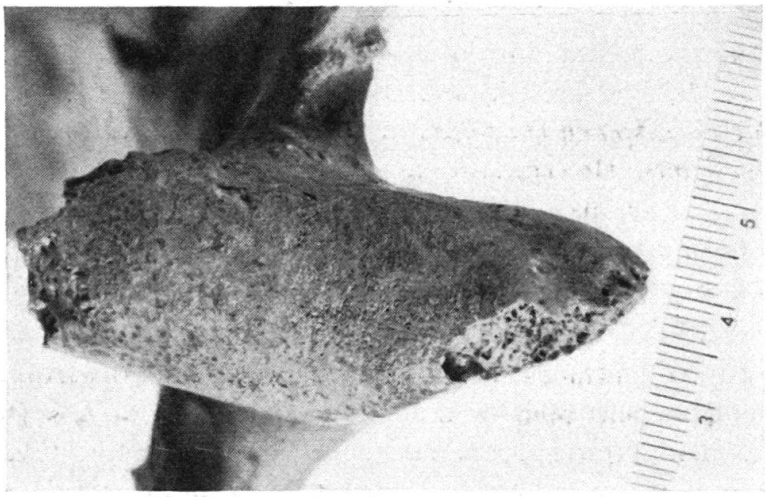

Fig. 1. Condyle droit de la mandibule, vu par derrière, montrant aux deux extrémités les altérations ostéolytiques. (Photo C. Rothpletz)

Cependant, aux dents qui sont encore en place on ne peut parler de véritables caries. Normalement l'usure des dents, même extrême, n'entraîne pas de complications, car la dentine secondaire semble se former avec facilité. La fracture des canines, qui n'est pas rare, peut découvrir la pulpe, mais il se forme assez rapidement un bouchon de dentine secondaire, qui se reconnaît facilement au fait que, sur les pièces fossiles, il est plus foncé que la dentine primitive. Il n'en est pas probablement de même chez le lion des cavernes. Nous avons vu un cas ou une fracture transversale d'une canine inférieure avait mis largement à jour la cavité pulpaire, à la suite de quoi un abcès s'était formé à la base de la racine, avec fistule.

Nous n'avons jamais rencontré chez l'ours des cavernes des altérations dentaires aussi graves que celles que nous avons décrites, avec perforations du maxillaire et rien qu'à ce point de vue notre crâne est une pièce unique.

Il reste à décrire une autre altération, qui est encore plus intéressante que les altérations dentaires, et qui concerne l'articulation temporo-mandibulaire. Des lésions de ce genre sont bien décrites dans le travail de WILD et BAY (1945) [2]) A. L. VISCHER (1921)[3]) avait déjà attiré l'attention sur des déformations de l'articulation temporo-mandibulaire, qualifiées d'arthroses et produites à son avis par

[2]) WILD & BAY. *Die Gysischen Hebelgesetze am Unterkiefer.* Schweiz. Mschr. Zahnheilk. *55.*

[3]) VISCHER A. L. (1921). *Über eine sehr häufige Veränderung des Kiefergelemkes bei Schädeln aus Neukaledonien und der Loyalty-Inseln.* Schw. med. Wschr. *30.*

des facteurs mécaniques, car de telles déformations s'observent surtout chez des primitifs qui font un usage intense de leurs dents, comme le montrent leurs usures extrêmes. R. SCHWARZ a confirmé plus tard ces observations.

WILD et BAY ont fait des recherches sur des crânes de primitifs et ont montré qu'en cas de mastication unilatérale l'arthrose se produit suivant les lois de GYSI, dont la quintessence, au premier abord paradoxale, est que c'est l'articulation du côté qui mâche qui est déchargée et celle de l'autre côté qui est surtout mise à contribution. Il se produit ainsi une arthrose attaquant d'abord les condyles, puis les fosses glénoïdales avec effacement des tubercules.

A notre mandibule on constate la présence aux deux extrémités des condyles, surtout à droite où la denture a le plus souffert, de *plusieurs petites cavernes où la substance corticale est disparue et où apparaît la spongieuse. Les bords des cavités sont légèrement surplombants.* Or, ce sont là exactement les caractères de l'ostéolyse intra-vitam, que nous avons relevée sur des ossements fossiles, surtout aux environs des articulations et que nous avons attribuée à de nombreux petits traumatismes, puisqu'on trouve des altérations surtout aux parties distales des pattes des animaux de montagnes, chamois et bouquetins[4]).

Nous avons à notre crâne la preuve que de multiples microtraumatismes, que VISCHER accusait déjà, sont bien la cause des altérations osseuses. On peut ici nettement les étudier parce que le crâne n'a pas été charrié et que très probablement la mandibule était encore en place au moment de sa découverte.

Les paléontologistes savent que la mandibule est un os très résistant et que dans les cavernes à ours, pour un crâne entier, on trouve en général un très grand nombre de demi-mandibules isolées. Or presque toujours ces dernières ont subi un *charriage à sec*, qui les a plus au moins détériorées et ce sont précisément les extrémités des condyles qui souffrent le plus, de sorte que les débuts d'une arthrose éventuelle peuvent très bien passer inaperçus. Cependant TASNADI-KUBACSKA[5]) a rapporté un cas d'usure anormale des dents chez un ours des cavernes: «bezeichnend ist ferner, dass nicht nur die Zahnkrone zugrunde ging, sondern dass durch die anormale Bewegung selbst das Gelenk der Fossa glenoïdalis angegriffen und zerstört wurde. Die Spongiosa wurde freigelegt und die Gelenkfläche glatt poliert». A cet égard il importe de rapporter que, dans notre cas, la fosse glénoïdale était encore en parfait état.

Quand on compare la massiveté et la solidité de l'articulation temporo-mandibulaire de l'ours à celle de l'homme, on ne saurait s'attendre à trouver chez le premier des destructions aussi prononcées que chez le dernier. Chez l'ours des cavernes la longueur des condyles, cylindres massifs, comporte de 60 à 82 mm de longueur, alors que le cylindroïde de l'homme ne mesure que 15 à 19 mm. Cette disposition indique que chez l'ours la mastication se fait surtout, comme chez les félidés aussi, suivant le plan vertical, alors que celle de l'homme se rapproche de celle des ruminants.

---

[4]) KOBY, (1961). *Traces d'ostéolyse (maladie de Gorham ?) sur des ossements d'animaux fossiles.* Verh. naturf. Ges. Basel. *72*/2.

[5]) TASNADI-KUBACSKA (1962) Paläopathologie.

On peut encore faire aux condyles de notre pièce une constatation qui ne manque pas d'intérêt. On voit qu'aux deux condyles, à côté des cavernes, existent de petites plages légèrement creuses où la structure de la spongieuse n'est plus visible, parce qu'elle est voilée par une mince couche de substance compacte néoformée. Il s'agit ici de processus de réparation. Or, nous avions déjà émis l'hypothèse que les formes de début de «l'ostéolyse d'effort» peuvent guérir spontanément. La grande fréquence des formes de début, constatables chez le bouquetin dans un tiers des cent cas examinés d'astragales, ne peut guère s'expliquer autrement qu'en admettant que les altérations peuvent plus ou moins disparaître.

La forme grave de la maladie ostéolysante, connue en pathologie humaine sous le nom de «maladie de Gorham», est extrêmement rare, puisque depuis plus d'un siècle qu'elle a été décrite, on n'en a publié jusqu'ici qu'une vingtaine de cas. Mais les formes de début, que nous avons découvertes sur des ossements fossiles, ne sont pas encore connues chez l'homme, ce qui ne manque pas d'être assez étonnant. Une arthrite mandibulaire aîgüe, éventuellement métastatique, analogue à «l'arthrite aigüe des grandes pyrexies» de Dufourmentel, doit avoir été extraordinairement rare chez l'ours des cavernes. Nous en avons cependant observé un cas. Mais les lésions sont très différentes de celles que nous avons décrites plus haut, et intéressent la totalité du condyle et les parties voisines.