

# Die weissen Blutzellen

Objekttyp: **Chapter**

Zeitschrift: **Bericht über die Tätigkeit der St. Gallischen  
Naturwissenschaftlichen Gesellschaft**

Band (Jahr): **73 (1948-1949)**

PDF erstellt am: **20.09.2024**

## **Nutzungsbedingungen**

Die ETH-Bibliothek ist Anbieterin der digitalisierten Zeitschriften. Sie besitzt keine Urheberrechte an den Inhalten der Zeitschriften. Die Rechte liegen in der Regel bei den Herausgebern.

Die auf der Plattform e-periodica veröffentlichten Dokumente stehen für nicht-kommerzielle Zwecke in Lehre und Forschung sowie für die private Nutzung frei zur Verfügung. Einzelne Dateien oder Ausdrucke aus diesem Angebot können zusammen mit diesen Nutzungsbedingungen und den korrekten Herkunftsbezeichnungen weitergegeben werden.

Das Veröffentlichen von Bildern in Print- und Online-Publikationen ist nur mit vorheriger Genehmigung der Rechteinhaber erlaubt. Die systematische Speicherung von Teilen des elektronischen Angebots auf anderen Servern bedarf ebenfalls des schriftlichen Einverständnisses der Rechteinhaber.

## **Haftungsausschluss**

Alle Angaben erfolgen ohne Gewähr für Vollständigkeit oder Richtigkeit. Es wird keine Haftung übernommen für Schäden durch die Verwendung von Informationen aus diesem Online-Angebot oder durch das Fehlen von Informationen. Dies gilt auch für Inhalte Dritter, die über dieses Angebot zugänglich sind.

## 6. DIE WEISSEN BLUTZELLEN

(Abb. 41)

## a) Stammesgeschichtliche Betrachtungen

Bei den niederen Wirbeltieren herrschte lange Zeit große Unklarheit über ihre weißen Blutzellen, wiewohl schon 1885 PH. KNOLL eosinophile Leukozyten bei wechselwarmen Tieren gefunden hatte. Seit der Einführung der panoptischen Färbung sind systematische Untersuchungen vor allem von ALDER und HUBER, HERZOG und UNDRITZ gemacht worden. Bei allen untersuchten Tieren kamen dieselben weißen Blutzellen zur Beobachtung wie bei den Säugern, also basophile, eosinophile, neutrophile Granulozyten und Lymphozyten, Monozyten und Plasmazellen. Bei Fischen können Schwierigkeiten in der Differenzierung der Eosinophilen von den Neutrophilen vorkommen. Kleine Monozyten sind nicht immer von größeren Lymphozyten zu unterscheiden. Das quantitative Verhältnis der einzelnen Arten weißer Zellen schwankt von Art zu Art stark, ist außerdem durch pathologische Vorgänge außerordentlich beeinflussbar. Unter normalen Verhältnissen finden sich bei einzelnen Tierarten die Lymphozyten in der Mehrzahl, bei andern überwiegen die neutrophilen Zellen. Letzteres ist bei vielen Vögeln der Fall.

Von großer stammesgeschichtlicher Bedeutung sind *die Kernformen der weißen Zellen*. Schon FREIDSOHN beschrieb geringe Kernlappung bei den Anuren. ALDER und HUBER fanden bei ihren Reptilien, daß die Kernentwicklung bei vielen Arten nur bis zur Einbuchtung, nicht einmal mehr bis zur Segmentierung ging.

Die Frage bekam einen neuen Auftrieb durch PELGER, der 1928 eine nach ihm benannte Kernanomalie bei menschlichen Leukozyten fand. Seit den Untersuchungen von PELGER, HÜET, UNDRITZ, KNOLL und SCHMIDT, SANDREUTER und NACHTSHEIM sind dabei vier verschiedene Kerntypen der neutrophilen Leukozyten sowie der andern Granulozyten gefunden worden, die sowohl als Anomalie wie unter normalen Bedingungen vorkommen können.

Wir unterscheiden 1. das rundkernige Kernbild, das phylogenetisch das älteste ist. Es wurde bei Opheliden, Testudinaten und Crocodilia als normale Erscheinung gefunden und kommt auch bei einzelnen Kaninchenstämmen vor (UNDRITZ, NACHTSHEIM). Als

homozygote Manifestation ist es in diesem Falle ein Letalfaktor. 2. Das eingebuchtete, das heißt geringgradig geteilte Kernbild, das eine Normalerscheinung junger Zellen bei Säugern und Nichtsäugern darstellt. Als heterozygote Form ist es bei Mensch und Kaninchen bekannt. 3. und 4. haben wir noch die stärker zerteilten Kerne als Normalerscheinungen bei den Säugern anzusehen, wobei es allerdings noch nicht sicher ist, ob sie als feste Formen der Kerne gelten können oder ob sie mindestens zum Teil nicht auch rein funktionell bedingt sind. Auch bei Nichtsäugern sind diese Formen weit verbreitet. Über die weiteren Beziehungen der PELGERSchen Kernformen, ihre Vererbungsart und ihre Verbreitung im Tierreich verweise ich auf die ausgedehnten Untersuchungen von UNDRITZ. KNOLL und SCHMIDT fanden Pelger-Formen der Leukozytenkerne als Norm bei verschiedenen wildlebenden Tieren, vor allem beim Zwergmara und bei den Faultieren. Die Entwicklung der weißen Zellen ist schon darum schwieriger festzustellen als die der roten, weil es sich um eine ganze Reihe morphologisch und physiologisch verschiedenartiger Zellen handelt und weil auch die Bildung und Ausschwemmung dieser Zellen an verschiedenen Orten und zu sehr verschiedenen Zeiten erfolgt. Immerhin lassen sich einige Tatsachen festhalten, die einen Einblick gewähren. Wiewohl die «Lymphozyten» stammesgeschichtlich die älteren Zellen sein sollen, erscheinen sie bei Säugetieren allgemein auch beim Menschen erst geraume Zeit nach den ersten granulierten Zellen im Blute. Sie überholen diese zahlenmäßig nach einiger Zeit und bleiben auch bis nach der Geburt in der Überzahl, was dem Verhalten bei niederen Wirbeltieren entspricht. Eine Ausnahme machen einige Anuren (s. o.).

Die ungranulierten Vorstufen der weißen Zellen sind wiederholt als «Lymphozyten» beschrieben worden. MAXIMOW hielt ursprünglich sogar die Vorstufen der roten Zellen für Lymphozyten, kam aber später von dieser Auffassung zurück. Die Lymphozyten sind heute als hochdifferenzierte Zellart erkannt und können als solche nicht der Ausgangspunkt für andere, ebenfalls hochdifferenzierte Zellen sein.

#### *b) Befunde bei menschlichen Embryonen*

Zunächst ist daran festzuhalten, daß auch die weißen Zellen, die später ins Blut gelangen, Nachkommen des Mesenchyms oder der-

jenigen Teile des Retikulums sind, die als spätere Differenzierungen die alte Eigenschaft, Blutzellen bilden zu können, beibehalten haben. Dies ist zeitlebens der Fall.

Die verschiedenen Formen weißer Zellen können so weit geordnet werden, daß sie auseinanderzuhalten sind, wenn auch sicherlich ihre Ausgangsstadien in mancher Beziehung weder von jungen roten Zellen noch von ebenfalls jungen Stadien der später sehr verschieden entwickelten weißen Zellformen zu unterscheiden sind. NÄGELI drückt sich dahin aus, daß *Isomorphie keineswegs gleichbedeutend* sein müsse mit *Isogenie*. Darüber sind sich auch die neueren klinischen Untersucher klar. Ich verweise auf die ausgezeichneten Arbeiten ROHRS, die sich mit unseren eigenen Beobachtungen am Embryo durchaus decken (ebenso HEILMEYER). Nach dem Zeitpunkt ihres Erscheinens im Blut unterscheiden wir (Diagramm VI):

#### 1. *Granulozyten*

Von den granulierten Zellen treten zuerst die eosinophilen, etwas später auch die neutrophilen Zellen im Blute auf. Ihre Vorstufen sind um diese Zeit im blutbildenden Gewebe zu sehen. Dies ist vom Beginn des zweiten Monats ab der Fall, wo sie in der Leber neben den dort zahlreichen roten Zellen erscheinen. Auch sie stammen von denselben Zellen ab wie die roten Elemente. Sie entstehen *extravaskulär* und nicht innerhalb von Gefäßanlagen. Außerdem sind sie *noch in anderen Organen* zu finden als in denen, die rote Zellen hervorbringen. Das gilt für die Thymus vor allem, wo sie mitunter, wie in Leber und Milz, ganze Scheiden um die Gefäße bilden können. Dasselbe sahen wir auch bei den Walen. Es scheint sich also um eine allgemeiner verbreitete Art des Auftretens zu handeln. Die Jugendformen der granulierten Zellen sind ihrerseits noch ungranuliert und dann nur durch den möglichen positiven Ausfall der Oxydase-reaktion von jungen Vorläufern roter Zellen zu unterscheiden. In der haematologischen Ausdrucksweise sind es Myeloblasten, große, basophile Zellen mit mehreren Nukleolen im feingebauten Kern. Die gleichartigen Vorstufen der roten Reihe werden für die erste Generation als Promegaloblasten, für die zweite als Pronormoblasten bezeichnet.

Auch die *Oxydasereaktion* ist bei jungen Embryonen vom zweiten Monat ab noch keineswegs stark ausgeprägt. Sie macht offenbar zunächst noch eine Entwicklung durch, wie dies NICOLET vom Stadium

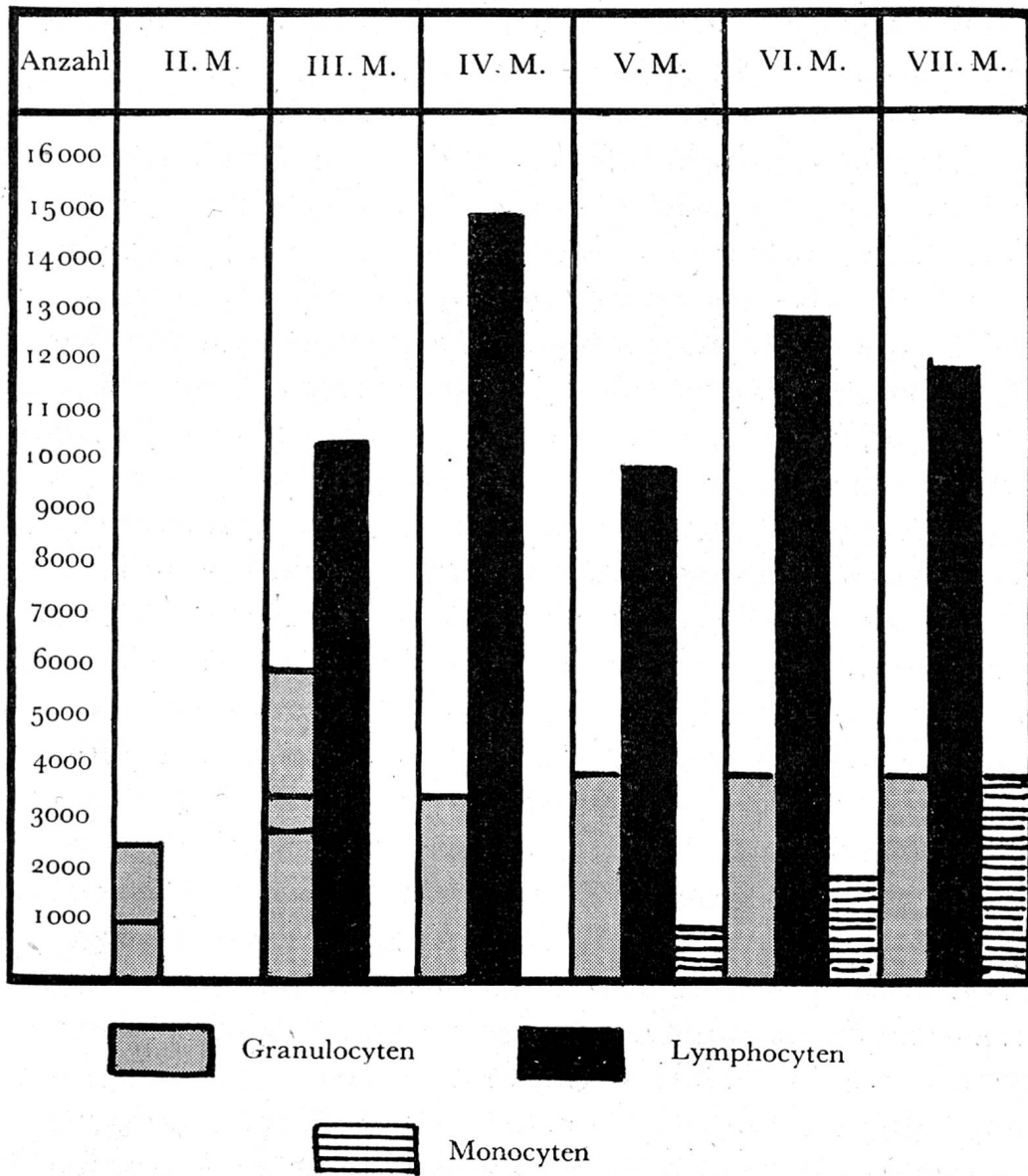


Diagramm V

Auftreten und zahlenmäßiger Anteil der weißen Blutzellen im embryonalen Blut  
 Granulozyten Lymphocyten Monozyten

ab 5 mm ausgeführt hat (s. u.). Für die Säugetierreihe haben wir dies vor einiger Zeit ebenfalls nachweisen können (KNOLL).

Die drei Granulationsformen sind physikalisch und färberisch sehr gut auseinanderzuhalten. Die offenbar auch stammesgeschichtlich ältesten, die *eosinophilen Zellen*, sind groß und haben eine große, gleichmäßige, stark lichtbrechende Körnung, die sich im unreifen Zustand mit basischen, im reifen dagegen mit sauren Farbstoffen färbt. Es kommt darum vor, daß solche jungen Zellen beide Farbstoffreaktionen an verschiedenen Körnern zeigen (Abb. 50).

Die nächsten, die *basophilen Zellen*, haben demgegenüber ungleich große, weniger lichtbrechende und mehr oder weniger mit basischen Farbstoffen dunkel, violett bis blau metachromatisch färbbare Körnchen. Mitunter kann die Färbung einzelnen dieser Körner fehlen. Sie erscheinen dann hell. Von diesen Zellen steht besonders bei den niederen Wirbeltieren noch nicht fest, ob sie alle als Blutzellen anzusehen sind oder ob ein Teil von ihnen «Gewebsmastzellen», also histiogene Elemente sind, die nicht ins Blut ausgeschwemmt werden. Es besteht hier eine ähnliche Schwierigkeit wie mit den Blutmonozyten und denjenigen Abkömmlingen des RES, die den Blutmonozyten morphologisch und funktionell nahe stehen, aber auch nicht ins Blut gelangen. Ich komme darauf noch zurück.

Während die eosinophilen Zellen im blutbildenden Gewebe des Embryos ziemlich häufig sind und dort auch regelmäßig ins Blut gelangen, sind die basophilen Zellen meist im Blute selten und auch nicht immer zahlreich im blutbildenden Gewebe anzutreffen. Die eosinophile Granulation gibt die Oxydasereaktion als Überzug auf den Granulis, aber nicht bei allen Arten. So sind sie bei den Felinen unter den Säugern und bei den Urodelen unter den Amphibien negativ. Die basophile Granulation gibt meist negative Peroxydase-reaktion (KNOLL), beim Menschen kann ein Teil der Blutbasophilen aber auch positiv sein. Beim Embryo fanden wir bisher stets negativen Ausfall der Reaktion.

Die für den Menschen spezifische sogenannte *neutrophile Granulation* ist gegenüber den beiden genannten Formen viel feiner, gleichmäßig groß und im unreifen Zustand, vor allem in den blutbildenden Geweben des Embryos hellrot, während sie ausgereift einen mehr braunvioletten Ton annimmt. Die OR scheint hier nicht an die Granula gebunden zu sein.

Der Kern junger Granulozyten ist groß, rund bis nierenförmig mit feinem Chromatingerüst (Myelozyten). Das Cytoplasma färbt sich zunächst intensiv basophil, später wechselt es nach rötlich. Junge eosinophile und neutrophile Zellen zeigen in den blutbildenden Geweben beim Embryo mitunter Makrophagie (Erythrophagie) (Abb. 49, 51). Später ist dies nicht mehr nachweisbar.

Im weiteren Verlauf der Entwicklung verliert der Kern seine runde Form und feine Struktur, wird zunächst eingebuchtet (Metamyelozyten), später länglich und zerteilt sich endlich in mehrere, nur mit feinen Fäden zusammenhängende Teile mit plumpen Chromatinschollen und hellen Zwischenräumen (Leukozyten).

Aus diesen Beobachtungen hat sich in der klinischen Haematologie eine Theorie der Reifung der neutrophilen Leukozyten herausgebildet, die von ARNETH und SCHILLING besonders gefördert wurde. Ob sie einem wirklichen Geschehen entspricht, ist heute noch nicht mit Sicherheit erwiesen. Als klinische Arbeitsmethode dagegen hat sie sich bewährt, weil im allgemeinen ein Überwiegen der stabkernigen über die segmentkernigen Formen für eine stärkere Inanspruchnahme der blutbildenden Gewebe spricht (Linksverschiebung des weißen Blutbildes). Neben der Kernform muß aber stets auch das ganze übrige Aussehen der Zelle, die Granulation und das Cytoplasma, mit zur Beurteilung herangezogen werden.

*Zu Beginn der Entwicklung weißer Zellen werden auch hier, wie bei den roten, zahlreiche unreife Elemente ins Blut ausgeschwemmt.* Es besteht hier also eine hochgradige «physiologische» Linksverschiebung im Blute. Es sind Zellen mit großem, wenig färbbarem Kern, teilweise noch bläulichem Cytoplasma und unreifer Granulation (Myelozyten). Daneben und später, vor allem in der zweiten Schwangerschaftshälfte, werden mehr reife Granulozyten ausgeschwemmt. Immerhin sind stets einige unreife Formen, vereinzelte Myeloblasten, Myelozyten, Metamyelozyten bis über die Geburt hinaus festzustellen.

In ausgereiftem Zustande sind alle Granulozyten größer als die zugehörigen roten Zellen und auch größer als die später zu beschreibenden Lymphozyten.

Wie schon NICOLET feststellte und wie wir an neuem Material bestätigen können, macht auch die *Oxydasereaktion*, die wir in der Form der haltbaren Peroxydasereaktion durchführen mit folgender Nach-

färbung, so daß die Granulationen klar herauskommen, eine gewisse *Reifung im Laufe der embryonalen Entwicklung* durch. Mitunter ist ihr positiver Ausfall bei jungen Blutzellen entscheidend für deren Stellung im System. Auch bei den Walen war dasselbe zu sehen. UNDRITZ hat niedere Tiere daraufhin untersucht und auch dort Formen mit sehr geringem Ausfall gefunden. Die menschlichen basophilen Zellen sind in der Regel oxydasenegativ, soweit sich dies bei der vor der Geburt noch sehr seltenen Zellart im Blute sagen läßt. Weiter unten in der Tierreihe kommen positive basophile Zellen vor, doch sind es wahrscheinlich Gewebsmastzellen und nicht eigentliche Blutmastzellen, die die Reaktion geben (UNDRITZ).

## 2. *Abkömmlinge des sogenannten Retikulums im engeren Sinne*

Die klinische Forschung der letzten Jahre hat dazu einige grundsätzliche Beobachtungen beigetragen. Sie hat die Übereinstimmung des blutbildenden Gewebes in verschiedenen Organen (Knochenmark, Leber, Milz und Lymphdrüsen) nachgewiesen (ROHR, HEILMEYER, dort auch Schrifttum MOESCHLIN).

Damit ist eine Lücke geschlossen, die dem Verständnis des Ganzen nachteilig war. *Nicht* das Knochenmark, die Leber, die Milz oder ein anderes *Organ als solches* sind an der Blutzellbildung beteiligt, *sondern stets nur ein bestimmter Teil seines Zwischengewebes*, das seinerseits an einer spezifischen Tätigkeit des betreffenden Organs nicht beteiligt ist. Es ist *der mesenchymale Anteil aller dieser Organe, ein Teil dessen, was später als sogenanntes Retikulum herausdifferenziert ist*. Diese Erkenntnis ist darum von großer allgemeiner Tragweite, weil damit auch die logische Verbindung zwischen embryonalem, postnatalem, normalem und letzten Endes auch pathologischem Geschehen geschaffen ist. *Das blutbildende Gewebe ist also zu allen Zeiten des Lebens dasselbe, was es von Anbeginn war*. Es ist darum durchaus verständlich, daß junge Zellen, die eben im Begriffe stehen, sich aus dem Zellverband zu lösen, und die dann offenbar noch verschiedene Möglichkeiten der Weiterentwicklung besitzen, mit den heutigen Methoden nicht mit Sicherheit auseinandergehalten werden können. Dies gilt für die Vorstufe der roten Reihe, die Promegaloblasten und Pronormoblasten, wie für die gleichen Stufen der Granulozyten (Myeloblasten NAEGELIS), diejenigen der Monozyten (Monoblasten), Megakaryozyten (Megakaryoblasten) und endlich diejenigen der Lymphozyten (Lymphoblasten). Erst wenn die Differenzierung in bestimmter Richtung



weitergeschritten ist, können wir eine Unterscheidung treffen, die für die Granulozyten im Sinne der positiven Oxydasereaktion, für die Lymphozyten im Sinne des negativen Ausfalles besteht, während für die verschiedenen, unter dem Sammelnamen der Monozyten vereinigten Differenzierungen des eigentlichen Retikulums Speicherung und Erythrophagie als wichtige Eigenschaften erhalten sind, die wiederum einer anderen Differenzierung, den Plasmazellen abgehen. Näheres bei den verschiedenen Zellformen. Die ursprünglich allen mobilen Abkömmlingen des Mesenchyms zukommenden Eigenschaften der Beweglichkeit, der Erythrophagie, des Farbstoffspeicherungsvermögens werden also wiederum im Laufe der Entwicklung aufgespalten, so daß den Nachkommen meist nur ein Teil der alten Eigenschaften verbleibt, dazu allerdings noch die eine wesentliche der Blutzellbildung, das heißt der Ablösung einzelner Zellen und deren aktive oder passive Überführung in die Blutbahn. *Je näher eine Zellform der Stammzelle steht, desto mehr wird sie ihr auch funktionell gleichen können. Je weiter sie sich von ihr entfernt, desto enger wird ihr Wirkungskreis unter einseitiger Anpassung an die Sonderaufgabe.*

Diese Abkömmlinge des Mesenchyms zeichnen sich deshalb sowohl äußerlich wie in der Tätigkeit durch eine große Mannigfaltigkeit aus, die es nicht immer leicht macht, die einzelnen Zellarten auseinanderzuhalten, zudem sie noch zu verschiedenen Zeitpunkten und an verschiedenen Orten erstmals erscheinen.

Die Frage hat darum im Laufe der Zeit große Wandlungen erfahren. Wir können folgende genügend gesicherte Formen unterscheiden:

1. Monozyten
2. Plasmazellen
3. Megakaryozyten

#### Zu 1. *Die Monozyten*

Die eigentlichen *Blutmonozyten* sind große Zellen mit großem, rundem bis gelapptem, feingebautem Kern und graublauem, undurchsichtigem Zelleib, der mitunter keine sehr scharfen Grenzen aufweist. Im Innern ist eine sehr feine, hochrote Granulation zu sehen. Sie stammen nach heutiger Auffassung sicherlich aus dem Retikulum (SCHILLING, ROHR). Wir fanden sie bei unseren Embryonen erst spät; mit Sicherheit erst im Laufe des fünften Monats,

während ähnlich gebaute Zellen, aber ohne Granula und mit anders gebauten Kernen, zum Teil mit großen Nukleolen, schon viel früher sowohl im blutbildenden Gewebe wie gelegentlich auch im Blute auftauchen. Bei Vögeln sind die Monozyten nur schwer von den Lymphozyten zu trennen (HERZOG). Nach ROHR müssen mindestens drei verschiedene Formen von «Monozyten» unterschieden werden. So einmal die als *Blutmonozyten* gehenden oben beschriebenen Zellen, die außerdem zum Teil, wenn auch nicht immer, die Oxydasereaktion geben, aber nur selten phagozytieren. Diese sind vor allem in den blutbildenden Geweben zu sehen, später besonders im Knochenmark. Dann sind die *histiozytären Monozyten* zu nennen, unter denen man wieder diejenigen Formen großer Zellen zu verstehen hat, die als Abkömmlinge des Retikulo-Endothels Farbstoffspeicherung und Makrophagie aufweisen. Endlich sind auch noch «*lymphoide Monozyten*» vorhanden (ROHR). Es sind alles sicherlich verschieden weiterentwickelte Formen einer Stammform, die SAXER schon als «primitive Wanderzelle» bezeichnet hat. Ihre Anwesenheit in verschiedenen Organen zeigt nur an, daß auch das Stammgewebe in diesen Organen vorhanden ist (MAXIMOW). Welche Reize zur Entwicklung der einen oder anderen Form führen, wissen wir nicht. Es ist also bei der Beurteilung dieser Zellen der subjektiven Ansicht des Beobachters noch weiter Spielraum gelassen. Die Unterscheidung dieser Zellen von festen, dem Endothel nahestehenden Zellen, die oftmals in Ausstrichen mit erscheinen, ist keineswegs leicht. Auch von den «großen lymphoiden Zellen» desselben Gewebes, die ROHR für das Knochenmark beschreibt, während KLIMA, TEMPKA und KUBITSCHKEK ihr Vorkommen auch im Zwischengewebe der Lymphdrüsen nachweisen konnten, sind sie nicht immer leicht zu trennen. Diese Zellen finden sich beim Embryo im Zwischengewebe der Leber und der Milz, später auch des Knochenmarks und sicherlich noch an vielen andern Stellen. Auch im explantierten Gewebe von Embryonen (Hühnchen, Schule MAXIMOW) sind sie beobachtet, ebenso von uns beim Menschen, desgleichen ihre Lösung aus dem Gewebsverband. Die sogenannten «Ferratazellen» (Abb. 30) gehören auch dazu, wie endlich die noch im Gewebsverband stehenden Endothelien der die Blutbildungsherde begrenzenden Teile der verschiedenen Organe. Solche «Ferratazellen», also große zum Teil noch im Gewebsverband stehende Zellen, die neben den morphologischen

Eigenschaften von Monozyten neutrophile oder auch eosinophile Körnchen aufweisen, habe ich sowohl in der Leber früherer Stadien wie auch später im embryonalen Knochenmark nicht selten beobachten können. Ich sehe sie für Elemente an, die aus irgendwelchen Gründen schon eine weitere Entwicklung hinter sich haben, bevor sie aus dem Gewebsverband entlassen sind.

Auf alle Fälle sind alles dies Zellen, die sowohl in ihrem äußeren Bild wie in ihrer Tätigkeit eine Reihe von primitiven Eigenschaften des ursprünglichen Muttergewebes beibehalten haben und damit für verschiedene Aufgaben geeignet erscheinen. Dies dürfte mit ein Grund sein, daß ihre Entstehung, ihre Zugehörigkeit zu einem bestimmten Kreis und ihre Tätigkeit in physiologischem wie in pathologischem Sinne noch nicht völlig geklärt ist. Beim Embryo sehen wir viele solcher Zellen makrophag tätig, und zwar in unmittelbarer Nähe von Blutbildungsherden zweiter Generation in der Leber und in der Milz, wo sie ganze auch kernhaltige rote Zellen aufnehmen und von außen her bis auf das Basichromatin verdauen, das dann als gröbere oder feinere, stark färbbare Partikel liegenbleibt oder langsam zur Oberfläche abgestoßen wird (Abb. 41–46). Wir haben diese Zellen in lebensfrischen Früchten ebenfalls angetroffen, so daß wir der Auffassung, es seien alle diese Vorkommnisse postmortale Erscheinungen, bis zum Gegenbeweis, nicht beipflichten können. Es werden auch anscheinend vollwertige Zellen, so u. a. auch orthochromatische Megaloblasten, wie Mitosen, von solchen und von Zellen zweiter Generation aufgenommen, und zwar nicht nur eine auf einmal, sondern mehrere, so daß man in vielen Zellen alle Stadien des Abbaues verfolgen kann (Abb. 41–46). Man kann daran denken, daß es sich dabei um die Einverleibung des respiratorischen Farbstoffes handelt, denn es werden praktisch nur haemoglobinhaltige Zellen aufgenommen. Der chemotaktische Reiz, der zur Aufnahme führt, müßte dann vom Haemoglobin ausgehen.

#### Zu 2. *Die Plasmazellen*

Eine weitere Zellart aus diesem Kreis, die sehr charakteristisch ist und die man früher zu den Lymphozyten stellte, bis ROHR ihr Vorkommen im Knochenmarkretikulum zeigte, sind die Plasmazellen. Indessen wurden sie von KLIMA, TEMPKA und KUBITSCHKE auch im Zwischengewebe der Milz und Lymphdrüsen ebenfalls als normale Befunde nachgewiesen. Damit gehören sie zum Retikulum.

Sie sind also auch keine spezifischen Zellen des Knochenmarks. Da sie nicht speichern, fallen sie etwas aus dem Rahmen des RES, sind aber trotzdem als Abkömmlinge des weiterentwickelten Mesenchyms anzusehen.

Es sind große bis kleinere Zellen mit kompaktem, mitunter mit einigen kleinen Nukleolen versehenem Kern und einem tief dunkelblau färbbaren Plasma, das sehr häufig einige kleine Vakuolen enthält. Es soll sich bei dieser Zellart um Beziehungen zum Globulin des Plasmas handeln. Die Frage ist aber noch nicht geklärt. UNDRITZ fand Plasmazellen schon sehr früh im Tierreich (Insekten). Beim menschlichen Embryo haben wir sie bis in die zweite Hälfte der Embryonalzeit in den blutbildenden Geweben vermißt, ebenso bis zu 27 cm im Blute selbst. (Erster positiver Befund bei eineiigen Zwillingen aus dem fünften Monat.) Wir können uns also zu dieser Frage vom Standpunkt der Entwicklungsforschung noch nicht äußern. Es müssen erst weitere Befunde vorliegen. Im blutbildenden Gewebe des Embryos ist immerhin eine Verwechslungsmöglichkeit mit jungen Vorstufen der roten Zellen zweiter Generation (Makroblasten NAEGELIS) nicht ausgeschlossen, wenn letztere noch basophiles Cytoplasma aufweisen. Hier ist also Vorsicht geboten. Der Kern ist vor allem zu beachten. Die Zellen geben die Oxydase-reaktion nicht und sind auch nicht phagozytär tätig. Im Blute der Erwachsenen sind sie als normaler Bestandteil, wenn auch selten zu finden. Wenn sie die Stellung einer selbständigen Zellart einnehmen, so vor allem darum, weil sie, ähnlich wie die Blutmonozyten, auch für sich allein wuchern können (siehe später). Sie sind in allen Organen nachgewiesen, in denen die andern Abkömmlinge des Retikulums auch auftreten.

Die genetische Zusammengehörigkeit wenigstens eines Teiles dieser Zellen zum Kreise der Granulozyten, Monozyten und roten Zellen zweiter Generation ist damit gesichert. Es ist aber noch nichts darüber gesagt, ob dies die einzigen Orte sind, wo sie entstehen können, oder ob auch im Bereich der Lymphozytenbildung Platz für diese Zellart ist, wie dies früher allgemein angenommen wurde. Auch hier sind die Akten noch nicht geschlossen.

### Zu 3. *Die Megakaryozyten*

Die letzte Zellart, deren Entstehung auch beim Embryo an den Orten nachgewiesen ist, wo die übrigen bisher beschriebenen weißen

Zellen entstehen, sind *die Mutterzellen der Blutplättchen, die Megakaryozyten*. Wir fanden sie schon im zweiten Monat in der Leber als große, junge, vielkernige Zellen mit blauem Ektoplasma und fein rot granuliertem Endoplasma, aber noch ohne Blutplättchenbildung (Abb. 53). Schon in diesem Stadium scheint Makrophagie vorzukommen. Später, im dritten bis fünften Monat, sahen wir sie keineswegs selten auch ins Blut übergehen, wobei sie dann bereits Blutplättchen aufweisen. Auch in diesem Zustand waren sie oft makrophag tätig (Abb. 46). Der Einwand, daß es sich auch hier um postmortale Ausschwemmung handeln könnte, ist dadurch widerlegt, daß durch Bauchschnitt gewonnene Früchte sie ebenfalls im Blute zeigten. Ich sehe in der Ausschwemmung von Megakaryozyten oder deren Resten ins Blut von Embryonen einen Vorgang, der stammesgeschichtlich klar liegt, denn unseren Megakaryozyten entsprechen von den Vögeln abwärts die Thrombozyten. (Das Schrifttum über Megakaryozyten ist bei GORDON und HARTMANN zusammengestellt.) Es ist wohl so zu erklären, daß zu jener Zeit die Bildung freier Blutplättchen noch nicht so weit vorgeschritten ist, daß genügend solcher vorhanden wären. So werden dann die Mutterzellen als Ganzes ausgeschwemmt und lösen sich erst im Blute auf (Abb. 54). Im Laufe der zweiten Embryonalhälfte verschwinden diese Zellen wieder aus dem Blute. Wir konnten sie nach dem fünften Monat kaum mehr feststellen, wohl dann aber zahlreiche Blutplättchen. An der Entstehung der Blutplättchen aus diesen Megakaryozyten (WRIGHT) ist heute wohl kein Zweifel mehr berechtigt. Wir fanden das Ausschwemmen dieser Zellen auch bei unseren Säugetieruntersuchungen, und zwar bei Blutabnahme vom lebenden Tier, bei verschiedenen Marsupialiern und bei Edentaten, also altertümlichen Formen.

Zu bestimmten Zeiten, meist in der zweiten Hälfte des dritten Monats, sind Riesenzellen die einzigen Blutzellen im Knochenmark (FEMUR, HUMERUS). Unsere ersten, schon vor längerer Zeit mitgeteilten diesbezüglichen Beobachtungen haben sich seither bestätigt. In diesen Stadien treten neben den großen, ab und zu auch kleinen Retikulumzellen, in den Zwischenräumen der Sinus große, mehrkernige Riesenzellen auf, die rote Granulation zeigen, aber in der Regel noch keine Ansätze zu Blutplättchenbildung (Abb. 53). Erythrophagie ist aber schon nachweisbar. Einzelne stehen noch mit feinen Fortsätzen in Verbindung mit Retikulum, während

andere bereits frei sind. Von anderen Blutzellen ist dann noch nichts zu sehen. Auch in der Randschicht der Thymus finden sich bei denselben Keimlingen vereinzelt im Zwischengewebe solche Riesenzellen. Die Riesenzellen sind also ebenfalls nicht auf das Knochenmark beschränkt, sondern überall dort vorhanden, wo auch das Muttergewebe steht.

### 3. Die Lymphozyten

Diese letzte Art der Blutzellen muß gesondert besprochen werden, weil doch vieles dahin gedeutet werden darf, daß sie eine von den übrigen Blutzellen verschiedene, wenn auch ebenso sicher aus demselben Grundgewebe abstammende Zellart sind. Wir fanden sie bei unseren Embryonen erst etwa von der zweiten Hälfte des dritten Monats ab im Blute, dann aber bald in sehr großer Menge, so daß sie die übrigen Formen zahlenmäßig überholten (Diagr. VI). Es sind kleinere und größere Zellen von runder Form und meist scharfer Zellbegrenzung, mit einem runden bis nierenförmigen, kompakten Kern, der mitunter, aber nicht immer, 1 bis 2 bläulich färbbare Kernkörperchen enthält. Die kleinen Formen haben etwa die Größe der zugehörigen roten Zellen zweiter Generation. Im hellblauen, durchscheinenden Cytoplasma, das mitunter nur als ein schmaler Saum um den Kern zu sehen ist, finden sich, wenn auch keineswegs regelmäßig, die von SCHRIDDE erstmals beschriebenen, teils runden, teils mehr stäbchenförmigen hellroten Azurgranula in kleiner Zahl, meist in einer Gruppe beisammen. *An dieser Granulation sind die Zellen sicher zu erkennen. Die Oxydasereaktion fällt stets negativ aus.* Außer bei den Lymphozyten ist dies nur noch bei den Plasmazellen und einem Teil der Blutmonozyten der Fall. Die größere Form hat etwa die Größe der neutrophilen Leukozyten, einen etwas stärker aufgelockerten Kern und ein umfangreicheres Cytoplasma von sehr hellem Blau.

Nach den Untersuchungen von WISCHNEWSKAJA werden die Lymphdrüsen, in denen später die meisten Lymphozyten gebildet werden, um den dritten Embryonalmonat angelegt, finden aber ihre letzte Entwicklung erst nach der Geburt mit 13 bis 14 Jahren. Man hat darum stets auch nach andern Quellen ihrer Entstehung gesucht, da sie in der zweiten Embryonahälfte so zahlreich im Blute vorhanden sind. Man wollte sie einmal in der Milz und dann vor allem in den Thymusrindenzellen finden. Der beste Kenner

HAMMAR hält die Rindenzellen auch für echte Lymphozyten. Gegenteilige Ansichten (SCHRIDDE) haben sich nicht gehalten.

Sie erscheinen  $1\frac{1}{2}$  Monate nach den Granulozyten im Blute, finden sich auch nicht in Leber und Milz dieser späteren Stadien bis in die zweite Embryonalhälfte hinein, wo dann in der Milz Lymphknötchen nachweisbar werden. WILLI, JOPPICH und LEISSNER fanden als regelmäßigen Befund im funktionierenden Knochenmark bis 10 % Lymphozyten, die auch dort in kleinen Herdchen, ähnlich wie in Milz und Lymphdrüsen, angeordnet sind. ROHR hat darauf aufmerksam gemacht, daß seine «kleinen lymphoiden Reticulumzellen», die ebenfalls einen normalen Bestandteil des Knochenmarks ausmachen und die wir in der zweiten Hälfte der Embryonalzeit, bisweilen auch im Zwischengewebe der Leber fanden, von echten Lymphozyten nicht immer zu unterscheiden seien. Es ist also auch hier noch keine Klarheit geschaffen. Die Beobachtung, daß im tätigen Knochenmark auch Lymphozyten gebildet werden, scheint denjenigen recht zu geben, die ein gemeinsames Stammgewebe für alle sogenannten «Blutzellen» annehmen, wozu noch die oben genannten, nicht stets ausgeschwemmten Zellformen kommen.

Die Tatsache, die von haematologischer Seite stets wieder gegen diese «unitarische» Vorstellung ins Feld geführt wird, daß nämlich später die Blutzellen nicht mehr direkt aus den Stammzellen mobilisiert, sondern durch indirekte und direkte Teilung aus bereits in bestimmter Richtung differenzierten Zellen entstehen sollten, wofür auch für den Embryo in den blutbildenden Geweben und im Blute gleichlautende Beobachtungen gemacht sind, ist für die Entscheidung der Grundfrage belanglos, weil doch auch die späteren, bereits weiter differenzierten Zellen des blutbildenden Gewebes letzten Endes von einer noch sessilen Zelle als Abkömmling des Mesenchyms abstammen müssen. Ich komme darauf bei der Frage der Teilung und der Metaplasie wieder zurück.

*Zusammenfassend* ist zur weißen Reihe zu sagen, daß sich fünf in der Abstammung einheitliche, in Gestalt und Färbbarkeit wie in der Tätigkeit unter normalen und pathologischen Bedingungen verschiedene, wohl charakterisierte Zellarten im Blute treffen. Sie sind in ausgebildeter Form leicht voneinander zu unterscheiden und *gehen nicht ineinander über*. Auch beim Embryo konnten wir niemals irgendwelche Zellformen finden, die eine solche Vorstellung erlaubt hätten. Auch in langjährigen Beobachtungen von Säugetier-

blut aller Ordnungen mit Ausnahme der Sirenen, sind uns keine solchen Übergänge unter die Augen gekommen. Dies widerspräche außerdem dem Entwicklungsgedanken insofern, als irgendwelche Zellen, die einmal eine bestimmte Entwicklungsrichtung eingeschlagen haben, keiner Rückdifferenzierung mehr fähig sind. *Sie sind mindestens vom sichtbaren Anfang ihrer Sonderentwicklung ab determiniert.* Die übrige Entwicklung geht dann zwangsläufig vor sich. Ältere, gegenteilige Beobachtungen an Wirbeltieren (CUÉNOT) sind wieder umstritten (HERZOG).

Eine ähnliche Vorstellung finden wir heute mitunter bei klinischen Haematologen, die vor allem beim Übergang einer chronischen Myelose in das terminale Stadium mit einer Ablösung der granulierten Zellen durch ungranulierte Frühformen von einer «Entdifferenzierung» der pathologischen Myelozyten sprechen. Da auch diese Auffassung nicht durch direkte Beobachtung, sondern wie ganz allgemein in der Haematologie durch Vergleich verschiedener Zellformen gefärbter Präparate unterbaut wird, sind berechtigte Zweifel an dieser Ansicht gegeben. Auch die neuesten Untersuchungen von ALBERTINIS (mündliche Mitteilung) sprechen keineswegs für eine solche Umwandlung, wenn sie auch von klinisch-haematologischer Seite so interpretiert werden. *Bisher haben wir auf keinem Gebiete der Biologie einen schlüssigen Beweis für die «Entdifferenzierung» irgendeiner bereits in bestimmter Richtung entwickelten Einzelzelle.* Die Erklärung für das Auftreten kleiner, in Einzelheiten vom Typus abweichender Myeloblasten sub finem vitae beweist meines Erachtens nur eine weitgehende Erschöpfung der Reserven des blutbildenden Gewebes, aber keineswegs eine Rückdifferenzierung einzelner Zellen.

*Alles Leben läuft doch von einer ersten Determination über eine Reifung und ein späteres Altern bis zu einem von vornherein unvermeidlichen Ende ab, gleichgültig ob es sich um eine einzelne Zelle, ein Gewebe, einen Organismus oder eine höhere Einheit handelt.* Vorstellungen, die diesem biologischen Grundgedanken entgegenstehen, sollten darum im Interesse der Erkenntnis vom wirklichen Geschehen, das wir doch durch unsere wissenschaftlichen Untersuchungen erstreben, nicht weiter verfolgt werden. Sie führen meines Erachtens in eine Sackgasse.