

# Sekundär-Glaukome beim Hund

Autor(en): **Krähenmann, A.**

Objektyp: **Article**

Zeitschrift: **Schweizer Archiv für Tierheilkunde SAT : die Fachzeitschrift für Tierärztinnen und Tierärzte = Archives Suisses de Médecine Vétérinaire ASMV : la revue professionnelle des vétérinaires**

Band (Jahr): **120 (1978)**

PDF erstellt am: **20.03.2021**

Persistenter Link: <http://doi.org/10.5169/seals-589852>

## **Nutzungsbedingungen**

Die ETH-Bibliothek ist Anbieterin der digitalisierten Zeitschriften. Sie besitzt keine Urheberrechte an den Inhalten der Zeitschriften. Die Rechte liegen in der Regel bei den Herausgebern.

Die auf der Plattform e-periodica veröffentlichten Dokumente stehen für nicht-kommerzielle Zwecke in Lehre und Forschung sowie für die private Nutzung frei zur Verfügung. Einzelne Dateien oder Ausdrucke aus diesem Angebot können zusammen mit diesen Nutzungsbedingungen und den korrekten Herkunftsbezeichnungen weitergegeben werden.

Das Veröffentlichen von Bildern in Print- und Online-Publikationen ist nur mit vorheriger Genehmigung der Rechteinhaber erlaubt. Die systematische Speicherung von Teilen des elektronischen Angebots auf anderen Servern bedarf ebenfalls des schriftlichen Einverständnisses der Rechteinhaber.

## **Haftungsausschluss**

Alle Angaben erfolgen ohne Gewähr für Vollständigkeit oder Richtigkeit. Es wird keine Haftung übernommen für Schäden durch die Verwendung von Informationen aus diesem Online-Angebot oder durch das Fehlen von Informationen. Dies gilt auch für Inhalte Dritter, die über dieses Angebot zugänglich sind.

Schweiz. Arch. Tierheilk. 120, 67–80, 1978

Aus der Veterinär-Chirurgischen Klinik der Universität Zürich  
(Direktor: Prof. Dr. A. Müller)

## **Sekundär-Glaukome beim Hund<sup>1</sup>**

**Ätiologie, Pathogenese und Klinik**

von A. Krähenmann<sup>2</sup>

### **Einleitung**

Im Laufe der letzten Jahre wurden an unserer Klinik 169 Hunde vorgeführt, bei denen insgesamt 196 Augen pathologische Drucksteigerungen aufwiesen.

Bei 167 Hunden handelte es sich in 193 Fällen nachweisbar um Sekundär-Glaukome. Primäre Druckanstiege konnten demgegenüber nur in drei Fällen festgestellt werden: Eine sechsjährige Zwergpudel-Hündin litt beidseits an einem einfachen Glaukom (*Glaucoma simplex*) und ein aus Amerika importierter achtjähriger Basset-Rüde erkrankte rechts an einem kongestiven Glaukom.

Dieses Untersuchungsergebnis widerspricht den Erfahrungen ausländischer Kliniken und den Angaben verschiedener angelsächsischer Autoren, nach denen bei gewissen Hunderassen wie Basset, Beagle, Zwergpudel, Cocker- und Springer-Spaniel verhältnismässig häufig auch Primär-Glaukome auftreten (*Gelatt* und *Ladds*, 1971; *Lovekin*, 1964; *Magrane*, 1957; *Martin* und *Wyman*, 1968).

*Barnett* (1970) wies als einziger auf das seltene Vorkommen des Primär-Glaukoms in England hin, und *Ueberreiter* (1939) hatte unseren Beobachtungen entsprechend recht, wenn er schrieb: «Mit dem weiteren Fortschreiten der Erkenntnisse über das Glaukom werden sich immer mehr Fälle als Sekundärglaukom abtrennen lassen.»

Immerhin dürfen geographische Unterschiede in der Zusammensetzung des Krankengutes nicht übersehen werden. Ausserdem konnte *Bedford* (1975) inzwischen bestätigen, dass in den betroffenen Zuchtfamilien obgenannter Hunderassen Primär-Glaukome gehäuft auftreten und die pathologische Drucksteigerung in diesen Fällen durch einen anlagemässig zu engen Kammerwinkel (*Angulus iridocornealis*) bedingt wird.

### **Eigene Untersuchungen<sup>3</sup>**

Unter den 167 vorgeführten Hunden mit Sekundär-Glaukom sind 19 Rassen mit zusammen 129 Tieren am häufigsten vertreten. Bei den übrigen 38 Hunden handelt es sich um Vertreter von 25 anderen Rassen oder um Bastarde (vgl. Tab. 1).

<sup>1</sup> Nach einem Vortrag, gehalten am 25. September 1976 anlässlich der 15. Schweiz. Tierärztetage in Zürich.

<sup>2</sup> Adresse des Autors: Winterthurerstrasse 260, CH-8057 Zürich.

<sup>3</sup> Frau Dr. E. Peterhans-Widmer danke ich herzlich für die sorgfältige und kollegiale Mitarbeit.

Tab. 1 Sekundär-Glaukome beim Hund. Zusammenstellung der Fälle bis 31. August 1977.

Rasse	♂	♀	♂ + ♀
Zwergpudel <sup>1</sup>	17	21	38
Dackel <sup>2</sup>	12	5	17
Cocker-Spaniel <sup>3</sup>	7	6	13
Deutscher Jagdterrier	3	9	12
Foxterrier <sup>4</sup>	4	3	7
Deutscher Schäferhund	3	2	5
Mittelpudel	3	2	5
Boxer <sup>5</sup>	4	—	4
Pekinese	4	—	4
Collie	3	—	3
Neufundländer	3	—	3
Andere Rassen (34)	26	17	43
Bastarde	8	5	13
	97	70	167

<sup>1</sup> Alle Farbvarianten inkl. Silbergrau und Abricot.

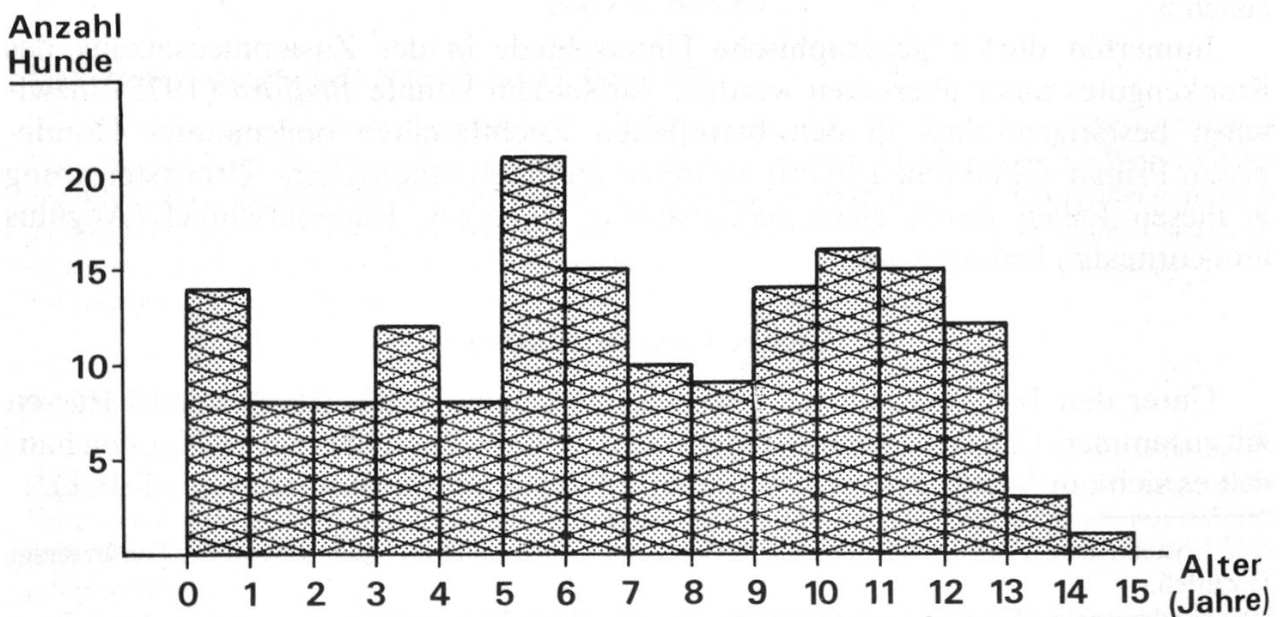
<sup>2</sup> 14 Langhaar-, 2 Rauhaar- und 1 Kurzhaar-Dackel.

<sup>3</sup> Alle Farbvarianten.

<sup>4</sup> 5 Drahthaar- und 2 Glatthaar-Foxterrier.

<sup>5</sup> 2 gelbe und 2 gestromte Boxer.

Die erkrankten Hunde befanden sich im Zeitpunkt ihrer ersten Untersuchung im Alter zwischen drei Monaten und 14½ Jahren. Die Altersverteilung geht aus der nachfolgenden Tabelle 2 hervor.



Tab. 2 Altersverteilung der 167 untersuchten Hunde mit Sekundär-Glaukom.

141 (= 84½ %) der untersuchten 167 Hunde mit Sekundär-Glaukom waren nur einseitig erkrankt, und zwar 69mal rechts und 72mal links. 26 Tiere (= 15½ %) erlitten demgegenüber im Abstand weniger Wochen oder Monate beidseitige Druckanstiege.

Beim Vorliegen eines unilateralen Glaukoms ist es deshalb angezeigt, stets auch das zweite, scheinbar gesunde Auge sorgfältig auf ein im Entstehen begriffenes intraokuläres Leiden zu untersuchen und hernach regelmässig zu kontrollieren, um so unliebsame und für das Tier folgenschwere Konsequenzen zu vermeiden.

Die überwiegende Mehrzahl der Hunde war uns erst Wochen oder Monate nach dem Auftreten der Anfangssymptome vorgeführt worden, einzelne Tiere sogar erst zwei bis fünf Jahre danach. Die Augen von 15 Hunden befanden sich anlässlich der ersten Untersuchung bereits im Zustand eines absoluten Glaukoms mit hochgradiger Vergrößerung des Bulbus.

### Ätiologie und Pathogenese

Im Gegensatz zum Primär-Glaukom werden sekundäre Druckanstiege bekanntlich durch ein anderes, klinisch manifestes Augenleiden verursacht.

In der Reihenfolge ihrer Häufigkeit liessen sich bei den sekundär erkrankten 193 Augen die folgenden pathologischen Veränderungen als Ursache für das Auftreten der Drucksteigerung ermitteln: Linsenluxation oder -subluxation, Iritis oder Iridocyclitis mit Seclusio und/oder Occlusio pupillae, Kammerblutung (Hyphaema), intraokulärer Tumor und Linsenschwellung (vgl. Tab. 3).

Ursachen der Sekundär-Glaukome	Anzahl Augen	Prozent-Anteil
Linsenluxation, -subluxation	125	65
Iritis, Iridocyclitis, Uveitis	39	20
Kammerblutung (Hyphaema)	20	10
Intraokulärer Tumor	7	4
Linsenschwellung (Cat. intumescens)	2	1

Tab. 3 Zusammenstellung der Ursachen von 193 Sekundär-Glaukomen.

### a) Linsenluxation und -subluxation

Mit einem Anteil von 65 % am gesamten Krankengut verursachten Luxationen und Subluxationen der Linse *weitaus die meisten Sekundär-Glaukome*.

Bei einer Luxation ist die Linse entweder in die vordere Augenkammer verlagert oder in der Hinterkammer nasal (medial) oder temporal (lateral), frontal (dorsal) oder maxillar (ventral) verschoben.

Bei der Subluxation befindet sich die Linse noch einigermaßen in situ. Sie ist aber nicht mehr fest fixiert, indem die Zonulafasern zu einem bis drei Vierteln defekt sind. Bei abrupten Bewegungen des Bulbus schlottert sie zusammen mit der mangelhaft gestützten Iris, weshalb dieser Zustand auch als «Schlotterlinse» bezeichnet wird.

Die verschiedenen Lageveränderungen bei den 125 registrierten Luxationen und Subluxationen sind in der nachfolgenden Tabelle 4 ersichtlich.

Sekundär-Glaukom infolge	Auge	
	rechts	links
Luxation in die Vorderkammer	25	29
Luxation in die Hinterkammer	25	19
Subluxation („Schlotterlinse“)	14	13

Tab. 4 Zusammenstellung der 125 Linsenluxationen und -subluxationen bei 103 von insgesamt 167 Hunden.

Unter den betroffenen 103 Hunden befanden sich 28 Zwergpudel, 25 Terrier, worunter elf Jagd- und acht Foxterrier, ferner zwölf Cocker-Spaniel und acht Dackel.

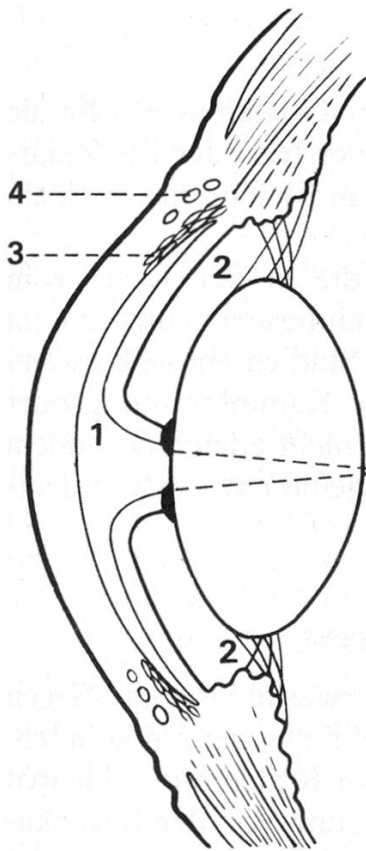
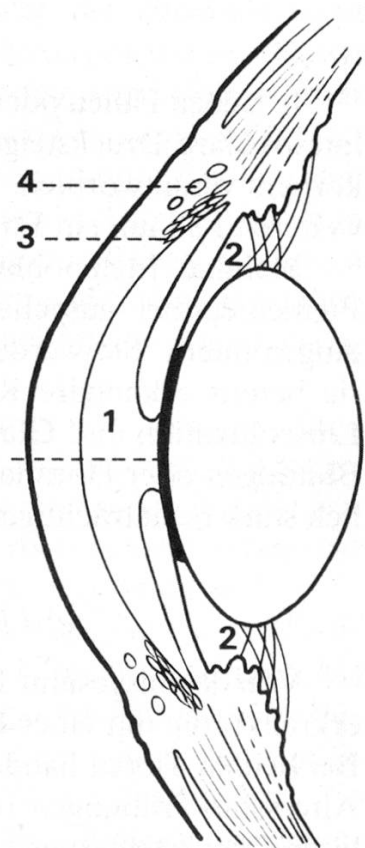
23 Hunde erkrankten nacheinander oder fast gleichzeitig an beiden Augen. In vier Fällen war die Linsenluxation mit einer Kammerblutung vergesellschaftet.

### b) Iritis, Iridocyclitis, Uveitis

39 Fälle oder 20 % aller untersuchten Sekundär-Glaukome waren durch eine unsachgemäss oder gar nicht behandelte Entzündung im Bereich der mittleren Augenhaut (Uvea) verursacht worden.

Bei 29 Augen lag der Drucksteigerung eine Iritis oder Iridocyclitis zugrunde, wovon elf traumatisch bedingt waren. Vier Glaukome gingen auf eine parenchymatöse Keratitis oder ein Ulcus serpens zurück mit oder ohne Eiteransammlung in der Vorderkammer (Hypopyon). Bei zwei Hunden bestand eine unilaterale und bei zwei weiteren eine bilaterale, symptomatische Uveitis als Folge von Zahngranulomen im Oberkiefer, Tonsillitis oder Nephritis.

In allen Fällen führte die Entzündung zu ausgedehnter hinterer Synechierung im Sinne einer *Seclusio pupillae*, teilweise mit Schwartenbildung in der Pupillarebene (Occlusio pupillae) im Anschluss an fibrinöse Exsudation (vgl. Abb. 5, Skizzen 1 und 2).

**Skizze: 1****Seclusio pupillae mit  
Napfkuchen-Iris****Skizze: 2****Occlusio pupillae****Synechie****Schwarte****1 = Vorderkammer****2 = Hinterkammer****3 = Fontana'sche Räume u. Plexus aquosus****4 = Sinus venosus sclerae**

Jede Abflussbehinderung in die Vorderkammer führt zwangsläufig zu einer Steigerung des Augeninnendruckes in der Hinterkammer unter napfkuchenförmiger Vorwölbung der Iris (Iris bombans) und Vergrößerung des Bulbus. Abflussbehinderungen in der Vorderkammer werden jeweils durch Verklebungen zwischen Irisbasis und gegenüberliegender Kammerwinkelwand verursacht, periphere oder Kammerwinkel-Synechien genannt.

*c) Kammerblutung (Hyphaema)*

In 20 Fällen gab ein meist traumatisch bedingter Bluterguss in die Hinterkammer und/oder Vorderkammer Anlass zum intraokulären Druckanstieg. Bei vier weiteren Hunden war die Blutung mit einer Linsenluxation vergesellschaftet. Das Ausmass der Blutansammlung in der vorderen Augenkammer erreichte hierbei alle Schweregrade. In den meisten Fällen war die Vorderkammer vollständig eingeblutet.

Die in diesem Zusammenhang auftretende Druckvermehrung beruht primär auf einer Verlegung des Trabekelwerkes (Spongium anguli iridocornealis) und der Fontanaschen Räume des Kammerwinkels mit Blutkoagula, sekundär auf entzünd-

lichen Reaktionen der Iris mit ausgedehnter hinterer Synechierung und Schwartenbildung im Pupillarbereich (Seclusio et Occlusio pupillae), wie in Abbildung 5 ersichtlich ist.

#### d) Intraokuläre Tumoren

In sieben Fällen oder 4% der untersuchten 193 Sekundär-Glaukome war für die intraokuläre Drucksteigerung eine tumoröse Veränderung der Iris oder des Ziliarkörpers verantwortlich. Bei sechs Augen handelte es sich um Melanome, in einem weiteren Fall um ein Endotheliosarkom.

Maligne Melanoblastome der mittleren Augenhaut, die in der Regel vom Pigmentepithel ausgehen, gehören beim Hund zu den häufigsten Tumoren im Augeninnern. Sie werden vielfach erst in fortgeschrittenen Stadien entdeckt, wenn sie bereits sekundäre Krankheitszustände verursachen, wie Kammerblutung oder Linsenluxation und Glaukom. Ihre Diagnose wird dadurch nicht erleichtert, indem Blutungen oder Hornhauttrübungen die Einsicht in das Augeninnere ausserordentlich stark beeinträchtigen können.

#### e) Linsenschwellung (*Cataracta intumescens*)

Von den insgesamt 167 untersuchten Hunden waren nur zwei an Druckanstiegen erkrankt, die mit einer Linsenschwellung in Verbindung gebracht werden konnten. Bei beiden Tieren handelte es sich um elfjährige Zwergpudel-Rüden mit nukleären Altersstar-Trübungen ohne nennenswerte Sehbeeinträchtigung vor der intraokulären Drucksteigerung.

In beiden Fällen war die Linsenkapsel durch Wasseraufnahme im Sinne einer *Cataracta intumescens* prall gefüllt, die eine Abflachung der Vorderkammer und damit eine Verlegung des Kammerwinkels mit zunehmender Abflussbehinderung bewirkte.

### Symptomatologie

Echte Lichtscheu und vermehrte Tränensekretion sind gewöhnlich erste Anzeichen schmerzhafter Druckerhöhung im Augeninnern. Einen spezifischeren Hinweis vermitteln die kongestive Füllung der vorderen Ziliargefäße, die conjunctivale Hyperämie und Injektion sowie die rauchige Trübung der ganzen Cornea infolge Ödematisierung des Hornhaut-Epithels, die nicht zu verwechseln ist mit einer Trübung infolge Keratitis (vgl. Abb. 1 und 2).

a) Bei *Linsenluxation*, *-subluxation* und *-schwellung* ist die *Pupille* des erkrankten Auges in der Regel auffallend *dilatiert* und reaktionslos oder -träge. Bei vollständiger Luxation in die Vorderkammer kann sie allerdings auch nur mässig erweitert sein.

Eine frisch in die Vorderkammer luxierte, klare Linse ist im diffusen Licht nicht leicht zu sehen, da sie der Rückfläche der eingetrübten Hornhaut dicht anliegen kann, es sei denn, der mondsichelförmige Reflex des Linsenäquators werde bei ge-

nauerem Zusehen und wechselndem Lichteinfall temporal oder nasal sichtbar (vgl. Abb. 1). Mit Sicherheit auszumachen ist sie indessen bei der Anwendung fokaler Beleuchtung von der Seite in Form einer Spaltlampe. Im allgemeinen genügt hierzu die Spaltblende des HEINE-Bifokal-Ophthalmoskops oder die ebenfalls recht einfach zu bedienende OCULUS-Handspaltlampe mit Lupenvergrößerung, die wir an unserer Klinik routinemässig anwenden<sup>4</sup>. Leichter zu erkennen ist eine sichtbar stargetrübte, nur unvollständig in die Vorderkammer luxierte Linse oder eine Verlagerung derselben in der Hinterkammer nach oben oder unten, temporal oder nasal, wobei der Fundus im aphaken Bereich der Pupille in der Farbe des Tapetum lucidum mondsichelförmig durchschimmert oder bei stärkerem Lichteinfall matt reflektiert (vgl. Abb. 2 und 3). Etwas schwieriger zu identifizieren ist eine am Grund des Glaskörperraums liegende Linse, selbst wenn im Dunkelraum bei fokaler Beleuchtung untersucht wird.

Eine Linsensubluxation liegt vor, wenn die Linse hinter der weit gestellten Pupille wenig auffällig hin und her pendelt, sobald sich der Bulbus seitlich bewegt, oder wenn die Linse bei annähernd normaler Pupillenweite zusammen mit der Iris schlottert. Der sichere Nachweis einer «Schlotterlinse» erfordert etwas Geduld und gelingt nur bei der Verwendung einer Spaltlampe mit Lupenvergrößerung.

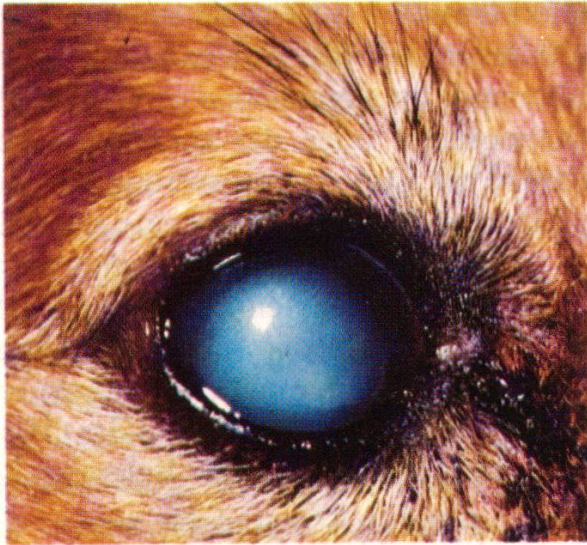b) Die hauptsächlichsten Symptome eines im Laufe einer *Iritis oder Uveitis* auftretenden Sekundär-Glaukoms bestehen neben Lichtscheu, Tränenfluss (Epiphora) und kongestiver Injektion der vorderen Ziliargefässe in konjunktivaler und episkleraler Hyperämie sowie Trübung des Kammerwassers und *Engstellung der Pupille (Miosis)*. Die Iris erscheint samtartig verschwommen oder missfarben und die Pupillarreaktion ist gänzlich aufgehoben infolge ausgedehnter hinterer Synechie (Seclusio pupillae) und/oder Schwartenbildung in der Pupillarebene (Occlusio pupillae), wie in Abbildung 5 ersichtlich ist. Der Exsudation entsprechend befindet sich in der Vorderkammer ein flockiggraues (= fibrinös-lymphozytäres) oder gelbliches (= granulozytäres) Depot.

c) Die Erscheinungen einer *Kammerblutung* bedürfen keiner näheren Beschreibung, da sie in der Regel offensichtlich genug sind. Bei vollständiger Einblutung der Vorderkammer ist die Einsicht zudem derart erschwert, dass im Augeninnern keine Einzelheiten ausgemacht werden können. Im Falle eines partiellen Blutergusses verstreichen keine 24 Stunden bis zum Auftreten gut sichtbarer Reaktionen der Iris. Häufig nehmen sie schon unmittelbar nach dem Insult ihren Anfang.

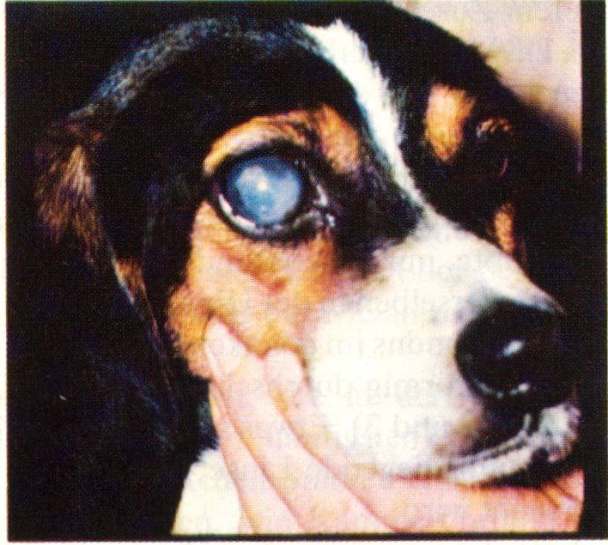d) *Melanoblastome* der Iris und des Ziliarkörpers führen nicht erst in fortgeschrittenen Stadien zu entzündlicher Reizung des endothelialen Überzuges der Vorderkammer mit umschriebener Eintrübung der Hornhaut und schon wenig später zu sektorialer Iritis mit zunehmender Entrundung der Pupille. Druckanstiege mit den bereits beschriebenen Begleitsymptomen stellen sich meistens erst im Laufe mehrerer Wochen ein. Im Bereich der Iriswurzel befindliche Tumoren lassen sich im Anfangsstadium nur gonioskopisch feststellen (vgl. Abb. 6).

---

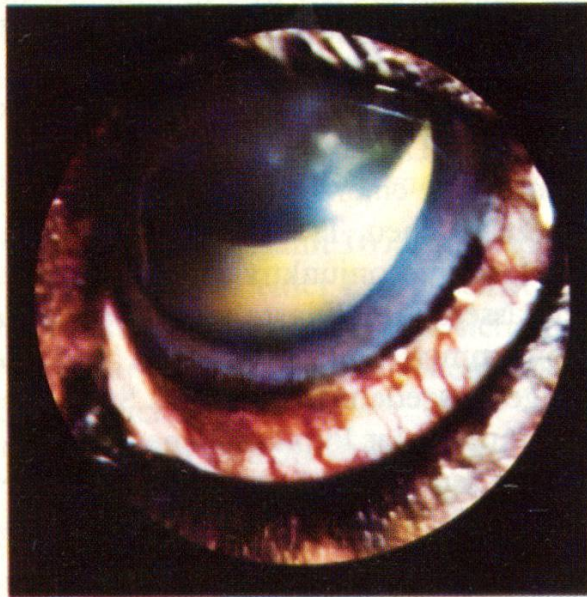<sup>4</sup> Vertretung für die Schweiz: Ramstein Optik, 4051 Basel (Preis des OCULUS-Visuskops mit Handspalt-Leuchtaufsatz exkl. Transformator: Fr. 1469.-).



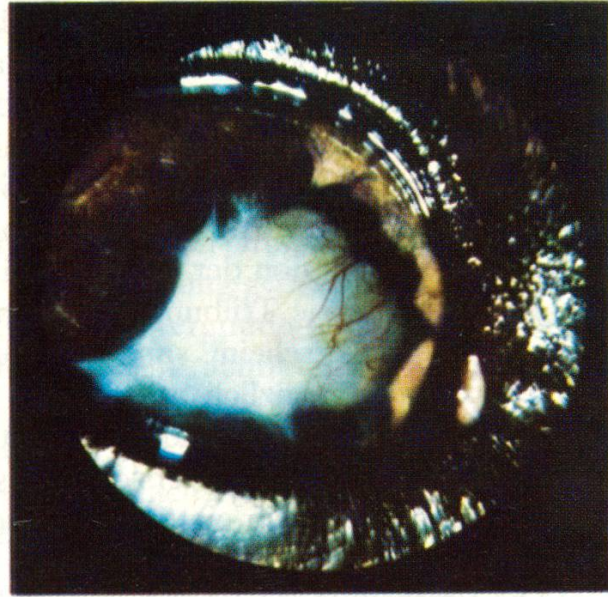1



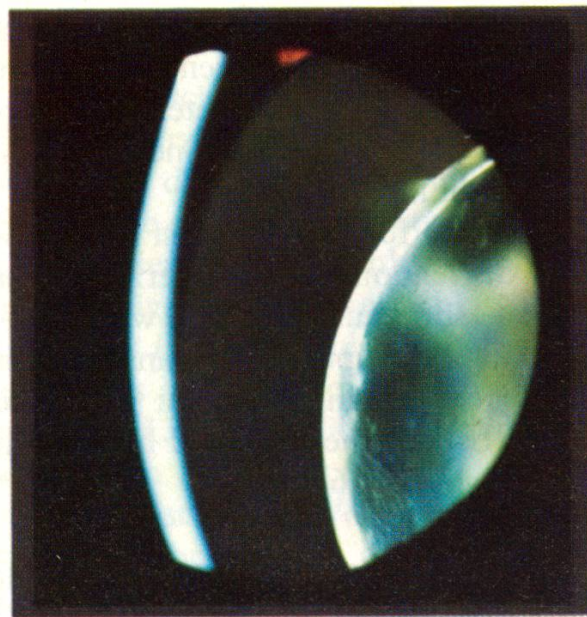
4



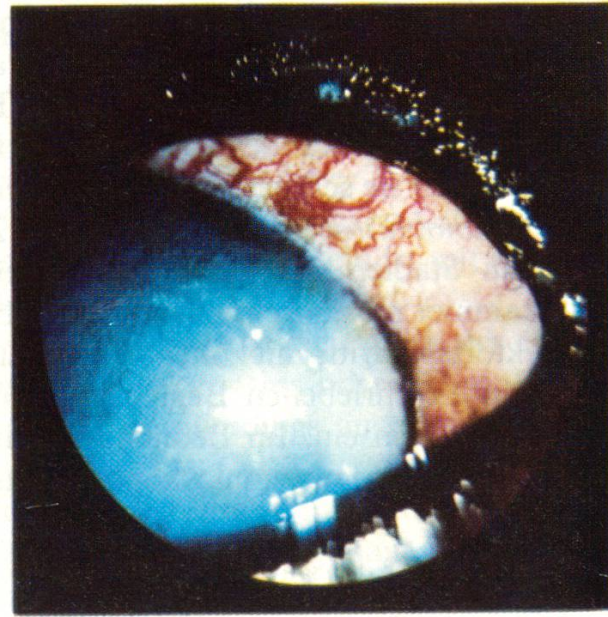
2



5



3



6

e) *Linsenschwellungen* verursachen akute Drucksteigerungen mit allen Leitsymptomen wie Photophobie, Tränenfluss, ziliare Gefässinjektion, Hornhauttrübung und Mydriasis. Die Wasseraufnahme der Linse führt zu einer beachtlichen Dickenzunahme und damit zu einer Abflachung der Vorderkammer, die bei der vergleichsweisen Spaltlampen-Untersuchung beider Augen zu erkennen ist.

Akute Druckerhöhungen lösen stets schmerzhaft Reaktionen aus, die sich anfänglich in Unruhe und Rastlosigkeit, bald aber in Apathie und Appetitlosigkeit äussern, wobei das Ausmass der Schmerzäusserung individuell verschieden sein kann.

Von Bedeutung ist deshalb stets auch die objektive Feststellung des intraokulären Druckerhöhungs. Bei einiger Übung mag die digitale Überprüfung genügen, wobei mit dieser Methode Druckerhöhungen unter 5–10 mm Hg kaum erfassbar sind. Für eine genauere Ermittlung der Drucksteigerung ist deshalb die *instrumentelle Kontrolle* unerlässlich, wobei das früher verwendete Tonometer nach Schiötz wenig geeignet ist, indem sich die meisten Hunde gegen dessen Anwendung zur Wehr setzen, solange sie nicht sediert sind. Sedation führt indessen zu unkontrollierbarer intraokulärer Drucksenkung. Wir haben deshalb angefangen, Druckmessungen mit dem Hand-Appanations-Tonometer nach PERKINS<sup>5</sup> vorzunehmen, das Tonometermessungen auch bei normaler Kopfhaltung zulässt. Druckwerte von 15–25 (30) mm Hg erachten wir als normal, solche von mehr als 30 mm Hg als pathologisch, wobei wir mindestens drei Messungen vornehmen und davon das arithmetische Mittel berücksichtigen.

### Differentialdiagnose

Sekundär-Glaukome sind anhand der spezifischen Symptome des ursächlichen Augenleidens zu erkennen, meist jedoch nur bei eingehender Untersuchung mit einer Handspaltlampe im Dunkelraum, was vor allem für viele Linsenluxationen und alle Linsensubluxationen zutrifft.

Bei der obligaten, ödembedingten *Hornhauttrübung* besteht am ehesten Anlass zur Verwechslung mit einer Keratitis. Im Unterschied zu dieser zeichnet sich aber das Sekundär-Glaukom durch die Druckvermehrung und die kongestive Injektion

Abb. 1 Spitzbastard, männlich, 6½ Jahre. Linsenluxation in die Vorderkammer seit drei Wochen (Auge rechts).

Abb. 2 Schweizer Niederlaufhund, männlich, 7 Jahre. Linsenluxation in die Hinterkammer nach oben seit einem Monat (Auge links).

Abb. 3 Deutscher Schäferhund, männlich, 5½ Jahre. Linsenluxation nach nasal-hinten seit einem Monat (Spaltlampen-Aufnahme Auge rechts).

Abb. 4 Berner Laufhund, männlich, 4 Jahre. Sekundär-Glaukom einen Monat nach Iritis acuta infolge Verletzung.

Abb. 5 Langhaar-Dackel, weiblich, 5 Jahre. Seclusio et Occlusio pupillae drei Monate nach Iritis acuta fibrinosa (Auge rechts).

Abb. 6 Mittelpudel, schwarz, männlich, 8½ Jahre. Ziliarkörper-Melanom mit Drucksteigerung seit 14 Tagen (Auge links).

<sup>5</sup> Vertretung für die Schweiz: Optiker Ryser, 9004 St. Gallen (Preis: Fr. 1250.—).

der vorderen Ziliargefäße aus, die sich auch bei akuter, parenchymatöser Hornhautentzündung nie in diesem Ausmass manifestiert oder höchstens im Falle gleichzeitiger Uveitis acuta (vgl. Abb. 2).

*Mydriasis* als weiteres Leitsympton intraokulärer Drucksteigerung wird allzu-gerne als untrügliches Indiz betrachtet und dabei ausser acht gelassen, dass auch bei verschiedenen Retinopathien ein- oder beidseitige Pupillenerweiterung auftritt, wie beispielsweise bei progressiver Netzhautatrophie, Netzhautablösung oder Chorioretinitis.

Bei *ungleicher Pupillenweite (Anisokorie)* kann das Auge mit normaler Pupillenweite irrtümlicherweise als glaukomatös angesprochen werden und das kontralaterale Organ als gesund, wenn dieses an Iritis oder Uveitis erkrankt ist und demzufolge eine Pupillenverengung (Miosis) aufweist. Anisokorie ist auch zu beobachten bei Schädeltraumen (Subdural-Hämatom), Hirntumoren, Horner-Syndrom, Encephalitis, Meningoencephalitis und Tollwut.

Eine Iritis oder Uveitis mit Druckanstieg kann vor allem bei beidseitiger Erkrankung symptomatischer Natur sein, weshalb in allen derartigen Fällen auch eine klinische Untersuchung angezeigt ist. Hervorzuheben sind als mögliche Grundursachen Zahngranulome im Oberkiefer, Tonsillitis, Sinusitis, Otitis, Hepatitis und Nephritis.

### Diskussion

Nicht die eingehende wissenschaftliche Erörterung der Begleitumstände und Abhängigkeiten, sondern die praktische Problematik der klinisch wahrnehmbaren Vorgänge im Hinblick auf die Beurteilung und Behandlung stehen im Rahmen dieser Veröffentlichung im Vordergrund des Interesses. Deshalb sei nur kurz auf die Komplexität der Vorgänge hingewiesen, welche für das Zustandekommen einer intraokulären Drucksteigerung verantwortlich gemacht werden können.

Es gibt Fälle, bei denen sekundäre Druckanstiege nicht ausschliesslich als Folge vorausgehender Veränderungen im Sinne der in Tabelle 3 aufgeführten Ursachen anzusehen sind, indem entweder heredodegenerative Prozesse, dispositionelle Faktoren oder altersbedingte Veränderungen zur Manifestierung des Glaukoms beitragen.

In diesem Zusammenhang ist insbesondere an das häufige Auftreten von Lageveränderungen der Linse bei Zwergpudeln und kurzläufigen Terriern zu denken. Diesbezügliche Abklärungen haben ergeben, dass acht der untersuchten Pudel gleichzeitig an progressiver, peripherer Netzhautatrophie erkrankt und damit derart sehgeschwächt waren, dass sie sich die Linsenluxation oder -subluxation durch das Anschlagen des Kopfes an Hindernissen zuzogen.

Andere, vor allem ältere Hunde, hatten primär Sehstörungen infolge fortschreitender Startrübung (seniler Katarakt) und stiessen deshalb an, bis zur Drucksteigerung infolge traumatisch bedingter Lockerung der Linse.

Bei kurzläufigen Terriern, insbesondere bei Drahthaar-Foxterriern und Jagdterriern, steht das gehäufte Auftreten von Linsenluxationen und -subluxationen mit der anlagebedingten Verengung des Kammerwinkels im Zusammenhang, die zur Entstehung eines kongestiven Glaukoms Anlass gibt, also sekundär zu einer Locke-

rung der Zonulafasern und damit zur Lageveränderung der Linse. Aufgrund des vorliegenden Krankengutes bleibt die Frage offen, ob Linsenluxationen bei Terriern als primäres oder sekundäres Geschehen aufzufassen sind, da die betreffenden Hunde frühestens eine Woche nach dem Auftreten der Anfangssymptome vorgestellt wurden, meistens aber erst Monate danach.

### Prognose

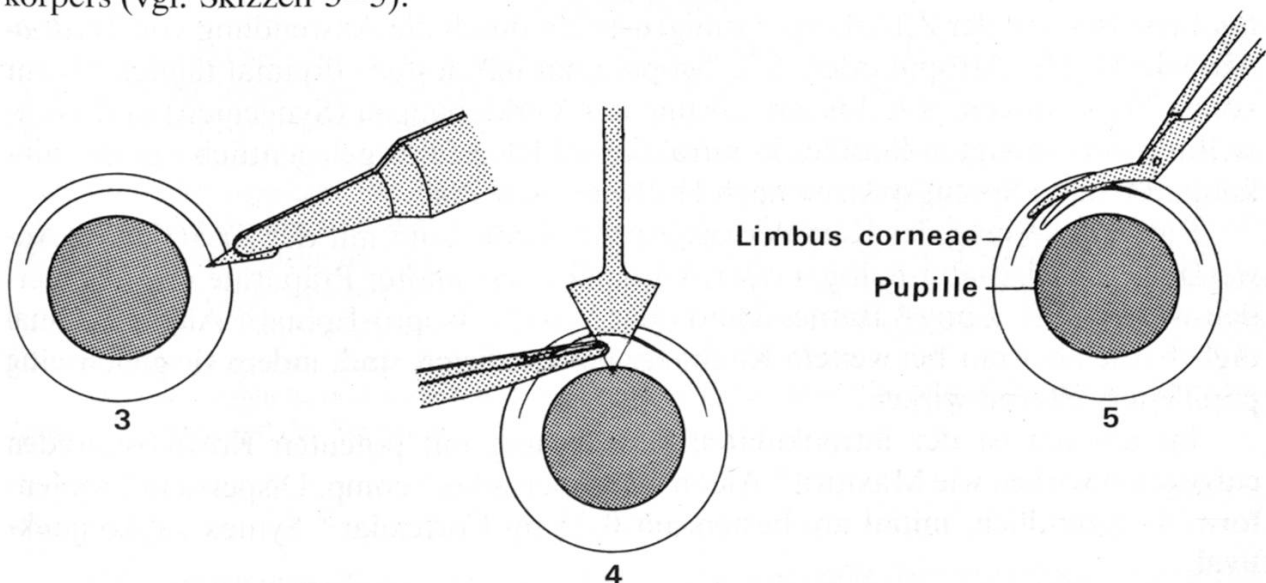
Der Krankheitsverlauf und die Wiederherstellung des Sehvermögens sind weitgehend abhängig von der Heftigkeit des Glaukomanfalls und von der Dauer des Druckanstieges bis zum Beginn wirksamer Kausalbehandlung. Wenig Aussicht auf eine *Restitutio ad integrum* besteht bei vollständiger Einblutung der Vorder- und Hinterkammer. Im Falle bösartiger Tumoren ist die Prognose hinsichtlich der Erhaltung des Auges stets ungünstig. In der Mehrzahl der übrigen Fälle kann mit der Erhaltung des Organs gerechnet werden.

### Therapie und Prophylaxe

Die Behandlung eines Sekundär-Glaukoms besteht wenn immer möglich in der rechtzeitigen Beseitigung der Ursache.

Blosse Punktion der Vorderkammer führt nur zu kurzfristiger Druckentlastung während 6–24 Stunden und ist deshalb, von Ausnahmefällen abgesehen, nicht empfehlenswert. Weitergehende operative und/oder medikamentöse Massnahmen sind deshalb unerlässlich.

a) Bei *Linsenluxation und -subluxation* ist die *Linsenextraktion innert 2–3 Tagen angezeigt*, noch bevor die Cornea hochgradig verquollen und pannös verändert ist. Unter Verwendung eines Rasierklingenstücks, einer abgebogenen Lanze und zweier Castroviejo-Keratomiescheren inzidieren wir jeweils die Hornhaut zweistufig und extrahieren die Linse in toto unter weitgehendster Schonung des Glaskörpers (vgl. Skizzen 3–5).



Skizzen 3–5 Cornealer Stufenschnitt mit Rasierklingenstück (3), Lanze (4) und Castroviejo-Keratomieschere (5).

Zur präoperativen Drucksenkung sind bei weitgestellter Pupille *Miotika* anzuwenden in Form cholinergischer Parasympathomimetika wie 1–2 % Pilocarpin-Tropfen oder, falls unwirksam, 1½ % Carbachol-Tropfen 4–6stündlich. Mit dem gleichen Effekt sind an deren Stelle *Cholinesterasehemmer* anwendbar wie 3 % Prostigmin® Roche oder ¼ % Tosmilen® Linz in Tropfenform, wobei letzteres wegen seiner lange anhaltenden Wirkung (Kumulation!) sehr vorsichtig zu dosieren ist.

*Karboanhydrasehemmer* wie Oratrol® Alcon (Dichlorphenamid), Diamox® Lederle oder Glaupax® Dispersa (Acetazolamid) drosseln bei gleichzeitiger Hintanhaltung der Flüssigkeitszufuhr die Kammerwasserproduktion. Die Anfangsdosierung von täglich 10 mg/kg KG ist auf achttündliche Einzeldosen zu verteilen. Am wirksamsten ist die Kombination eines Miotikums mit einem Karboanhydrasehemmer.

Zur parenteralen *Osmoregulation* eignet sich bei akuten Drucksteigerungen von 60–80 mm Hg 20 % Mannitollösung in der Dosierung von 5–10 ml/kg KG als Tropfinfusion in 1 h, gegebenenfalls 20–60 ml i. v. in 2 min bei 5–30 kg KG. Bei anhaltendem, stärkerem Überdruck ist wenige Stunden präoperativ die perorale Verabreichung von Glycerin wirksam in der Dosierung von 1,5 g/kg KG (mit phys. NaCl-Lösung verdünntes 50%iges Glycerin).

Die retrobulbäre Injektion eines Lokalanästhetikums bewirkt gewöhnlich eine ungenügend lange Schmerzlinderung. Palfium® Cilag-Chemie oder Pethidin® Hoechst kann sich demgegenüber als recht hilfreich erweisen, wenn der Hund ausserordentliche Schmerzen äussert.

Kortikosteroide in Verbindung mit Antibiotika wie Predniphennol® Dispersa, Spersadex® comp. Dispersa oder Maxitrol® Alcon 3–4mal täglich eingeträufelt dienen sodann der Entzündungshemmung und präoperativen Infektionsprophylaxe. Beim Auftreten von Hornhauterosionen sind Kortikoide indessen kontraindiziert.

b) Bei *Iritis*, *Iridocyclitis* oder *Uveitis* sind mit allen Mitteln die entzündlich verquollene Iris und der Ziliarkörper ruhigzustellen durch die Anwendung von *Mydriatika* wie 1–2 % Atropin oder ¼ % Scopolamin mindestens dreimal täglich bis zur vollen Wirksamkeit, d. h. bis zur Lösung der Verklebungen (Synechien) und Weitstellung der verengten Pupille. In refraktären Fällen führt gelegentlich nur die subkonjunktivale «Sprengspritze» nach Hollwich zum Ziel.

Eine Drosselung der Kammerwasserproduktion kann mit der zusätzlichen Anwendung L-Adrenalin-haltiger oder Adrenalin-verwandter Präparate erreicht werden wie ½–1 % Eppy® Barnes-Hind oder ½–1 % Isopto-Epinal® Alcon 1–2mal täglich, die aber nur bei weitem Kammerwinkel indiziert sind, indem sie gleichzeitig pupillenerweiternd wirken.

Im übrigen ist der intraokulären Entzündung mit potenten Kortikosteroiden entgegenzuwirken wie Maxitrol® Alcon oder Spersadex® comp. Dispersa in Tropfenform 4–5stündlich, initial am besten mit 0,25 ml Cortexilar® Syntex subkonjunktival.

c) Ein *Hyphaema* soll mit Rücksicht auf allfällige Nachblutungen frühestens nach 24 Stunden drainiert werden, jedoch nur, wenn mindestens zwei Drittel der

Vorderkammer eingeblutet sind, wobei es in diesem Zeitpunkt kaum mehr möglich und auch nicht ratsam ist, sämtliche Blutgerinnsel zu entfernen. Die medikamentelle Behandlung ist darauf ausgerichtet, die Resorption zu fördern und der durch die Blutung hervorgerufenen Iridocyclitis entgegenzuwirken.

Chymoser® Serono (Trypsin/ $\alpha$ -Chymotrypsin) oder Varidase® Lederle (Streptokinase/Streptodornase)  $\frac{1}{2}$ –1 Amp. pro die i.m. oder 2 Dragées Chymomed® Médial täglich fördern die Fibrinolyse auf enzymatischem Weg und wirken entzündungshemmend. Das Heparin-Derivat Dioparine® Biosedra 3–4stündlich eingeträufelt unterstützt diese Wirkung. Prednisolon in Verbindung mit einem breitspektralen Antibiotikum (Chloramphenicol, Neomycin, Polymyxin B) dreimal täglich in Tropfenform appliziert unterstützt den antiphlogistischen Effekt und verhindert eine eitrige Sekundärinfektion.

1–2 % Atropinsalbe möglichst bald nach der Blutung zweimal täglich angewendet dient der Ruhigstellung von Iris und Ziliarkörper und der Verhütung oder Sprengung hinterer Synechien.

d) Beim Vorliegen bösartiger *Tumoren* ist die rechtzeitige Bulbusexstirpation angezeigt, bevor unerträgliche Schmerzen auftreten.

e) Durch *Linsenschwellung* verursachte Drucksteigerungen sind grundsätzlich gleich zu behandeln wie Linsenluxationen und -subluxationen mit der Einschränkung, dass die Linse nur extrakapsulär extrahierbar ist.

Besser als jede Therapie bereits eingetretener Drucksteigerungen ist die *Prophylaxe* drohender Druckanstiege (Glaukomanfälle) durch das rechtzeitige Ergreifen aller therapeutischen Massnahmen wie Linsenextraktion bei Linsenluxation, -subluxation oder Linsenschwellung und die unverzügliche Anwendung von Mydriatika bei den ersten Anzeichen einer Iritis, Iridocyclitis oder Uveitis und im Falle von Kammerblutungen.

### Zusammenfassung

Im Unterschied zu den Erfahrungen angelsächsischer Kliniken treten hierzulande beim Hund nur in Einzelfällen Primär-Glaukome auf. Von den untersuchten 169 Hunden waren lediglich zwei Tiere an primären Druckanstiegen erkrankt.

Bei 167 Hunden war die pathologische Drucksteigerung nachweisbar sekundär bedingt, und zwar 65 % der insgesamt 193 Fälle durch Linsenluxation oder -subluxation, 20 % durch Iritis, Iridocyclitis oder Uveitis, 10 % durch Kammerblutung (Hyphäma), 4 % durch ein Blastom der mittleren Augenhaut (meist Melanom) und knapp 1 % durch Linsenschwellung (Cataracta intumescens).

Neben der Beschreibung und bildlichen Darstellung der Symptome wird im Rahmen differentialdiagnostischer Überlegungen auf die Gefahr von Fehldiagnosen hingewiesen, insbesondere auf die Verwechslung mit einer Keratitis und auf das Phänomen der Anisokorie.

Die unverzügliche und wirksame Kausalbehandlung ist ausschlaggebend für die Wiederherstellung des Auges und des Sehvermögens.

### Résumé

En Suisse par opposition aux cliniques des pays anglo-saxons le glaucome primaire chez le chien ne se rencontre que sous forme de cas isolés. L'examen de 169 chiens a démontré que deux chiens seulement souffraient d'une augmentation primaire de la pression.

Pour 167 chiens il a été prouvé que l'augmentation pathologique de la pression était secondaire. Dans 193 cas cette augmentation secondaire de la pression provenait pour 65 % d'une luxation ou subluxation de la lentille, pour 20 % d'une irite, iridocyclite ou d'une uvéite, pour 10 % d'une hémorragie de la chambre antérieure (hyphéma), pour 4 % d'un blastome de la membrane moyenne de l'œil (mélanome) et pour à peine 1 % d'une tuméfaction de la lentille (cataracta intumescens).

Les symptômes sont décrits et illustrés par des images et le diagnostic différentiel doit permettre de pallier une erreur de diagnostic, en particulier la confusion avec une kératite et le phénomène de l'inégalité de dimension des deux pupilles (anisocorie).

Une thérapeutique causale rapide et active est déterminante pour la restauration de l'œil et de la vue.

### Riassunto

In contrasto con le esperienze dei clinici di lingua inglese, nel nostro paese si osservano solo casi isolati di glaucoma primario nel cane. Su 169 casi studiati, due soli presentavano un aumento primario della pressione intraoculare.

Negli altri 167 cani (193 lesioni reperate) l'aumento patologico di pressione era secondario: nel 65 % era dovuto a lussazione o sublussazione del cristallino, nel 20 % a irite, iridociclite ed uveite, nel 10 % ad emorragia intraoculare (hyphaema), nel 4 % a un blastoma dell'uvea e solo nell'1 % a rigonfiamento del cristallino.

Vengono descritti ed illustrati in immagini i sintomi. Si discutono, nell'ambito della diagnosi differenziale, le possibilità di errore, in particolare la confusione con la cheratite, e il fenomeno dell'anisocoria.

Una immediata ed efficace terapia causale è essenziale per la «restitutio ad integrum» dell'occhio e per la restaurazione della capacità visiva.

### Summary

Contrary to the experience of most of the English and American clinics, primary glaucoma in the dog can rarely be encountered in this country. Of the 169 examined dogs only two animals were suffering from a primary increase in intraocular pressure.

In 193 eyes of 167 dogs the increased pressure was of secondary nature, 65 % of all cases being caused by luxation or subluxation of the lens, 20 % by iritis, iridocyclitis or uveitis, 10 % by intraocular haemorrhage (hyphaema), 4 % by a malignant neoplasia (melanoma) and 1 % by an intumescent cataract.

The major symptoms of the various forms of secondary glaucoma are described and illustrated as well as the errors at diagnosis explained with special reference to resembling types of keratitis. The phenomenon of anisocoria is also discussed.

Immediate and effective causal therapy is decisive for the degree of recovery of the diseased eye and of restoration of vision.

### Literatur

*Barnett K. C.*: Glaucoma in the dog. *J. small Anim. Pract.* 11, 113–128 (1970). – *Bedford P. G. C.*: The aetiology of primary glaucoma in the dog. *J. small Anim. Pract.* 16, 217–239 (1975). – *Gelatt K. N.* and *Ladds P. W.*: Gonioscopy in dogs and cats with glaucoma and ocular tumours. *J. Small Anim. Pract.* 12, 105–117 (1971). – *Lovekin L. G.*: Primary Glaucoma in Dogs. *J. Am. Vet. Med. Assoc.* 145, 1081–1091 (1964). – *Magrane W. G.*: Canine Glaucoma. I. Methods of Diagnosis. *J. Am. Vet. Med. Assoc.* 131, 311–314 (1957). II. Primary Classification. *J. Am. Vet. Med. Assoc.* 131, 372–374 (1957). III. Secondary Classification. *J. Am. Vet. Med. Assoc.* 131, 374–378 (1957). IV. Medical and Surgical Treatment. *J. Am. Vet. Med. Assoc.* 131, 456–463 (1957). – *Martin C. L.* and *Wymann M.*: Glaucoma in the Basset Hound. *J. Am. Vet. Med. Assoc.* 153, 1320–1327 (1968). – *Ueberreiter O.*: Glaukom beim Hunde. IV. Mitteilung. *Arch. wiss. prakt. Tierheilk.* 74, 235–272 (1939).

Frl. E. Ammann verdanke ich die sorgfältige Anfertigung der graphischen Darstellungen.