

Streptotrichose beim Hund

Autor(en): **Butsch, A. / Stünzi, H.**

Objektyp: **Article**

Zeitschrift: **Schweizer Archiv für Tierheilkunde SAT : die Fachzeitschrift für Tierärztinnen und Tierärzte = Archives Suisses de Médecine Vétérinaire ASMV : la revue professionnelle des vétérinaires**

Band (Jahr): **92 (1950)**

Heft 7

PDF erstellt am: **20.03.2021**

Persistenter Link: <http://doi.org/10.5169/seals-588627>

Nutzungsbedingungen

Die ETH-Bibliothek ist Anbieterin der digitalisierten Zeitschriften. Sie besitzt keine Urheberrechte an den Inhalten der Zeitschriften. Die Rechte liegen in der Regel bei den Herausgebern.

Die auf der Plattform e-periodica veröffentlichten Dokumente stehen für nicht-kommerzielle Zwecke in Lehre und Forschung sowie für die private Nutzung frei zur Verfügung. Einzelne Dateien oder Ausdrucke aus diesem Angebot können zusammen mit diesen Nutzungsbedingungen und den korrekten Herkunftsbezeichnungen weitergegeben werden.

Das Veröffentlichen von Bildern in Print- und Online-Publikationen ist nur mit vorheriger Genehmigung der Rechteinhaber erlaubt. Die systematische Speicherung von Teilen des elektronischen Angebots auf anderen Servern bedarf ebenfalls des schriftlichen Einverständnisses der Rechteinhaber.

Haftungsausschluss

Alle Angaben erfolgen ohne Gewähr für Vollständigkeit oder Richtigkeit. Es wird keine Haftung übernommen für Schäden durch die Verwendung von Informationen aus diesem Online-Angebot oder durch das Fehlen von Informationen. Dies gilt auch für Inhalte Dritter, die über dieses Angebot zugänglich sind.

Summary

The conservative treatment of foreign body in cattle is successful only in 22,6% of cases as the results in 681 animals demonstrate, each of which was observed 3 years between 1940 and 1946. The losses were the following:

during the first 8 days	45,1% of the sick animals
from 8 days—3 months	16,8% „ „ „ „
„ 3 months—1 year	7,2% „ „ „ „
„ 1—3 years	8,3% „ „ „ „
total loss within 3 years	<u>77,4%</u>

The operation is decidedly superior to the conservative method, which is not recommendable neither from a veterinary nor the economical viewpoint.

Aus der Kleintierklinik des Kant. Tierspitals, Zürich
(Direktor Prof. Dr. H. Heusser)
und dem Veterinär-pathologischen Institut der Universität Zürich
(Direktor Prof. Dr. W. Frei)

Streptotrichose beim Hund

(Kasuistischer Beitrag)

Von A. Butsch und H. Stünzi, Zürich

Diese in unseren Gegenden außerordentlich seltene, durch *Streptothrix canis* (syn. *Actinomyces canis*) verursachte Krankheit der Fleischfresser, speziell der Hunde, wurde erstmals von Rabe (1888) und in der Folge von Baudet, Bahr u. a. beschrieben. Trotzdem der Erreger, ein verzweigte Fäden bildender, mit Weigert-Fuchsin oder nach Gram färbbarer Pilz, prinzipiell ubiquitär ist, scheint die Krankheit doch überall selten zu sein und sich stets auf einzelne Tiere zu beschränken. Nach Hutyra, Marek u. Manninger ist die Krankheit durch eitrige Entzündung der serösen Häute und durch gelegentliche Abszesse in der Unterhaut gekennzeichnet. Nicht selten wird das Leiden durch das Auftreten multipler Abszessen in Lunge, Leber, Niere, Herz, Gehirn usw. kompliziert.

Da u. W. in Zürich bisher noch keine *Streptothrix*infektionen beim Carnivoren festgestellt worden sind, scheint uns die Veröffentlichung dieses einen Falles als kasuistischer Beitrag nahelegend.

Klinisches

Einlieferung: 7. 7. 48.

Signalement: Rottweilerrüde, 2jährig, großer Vertreter seiner Rasse.

Anamnese: Seit drei Tagen sei der Hund sehr matt, liege viel und habe keinen Appetit. Er leide an großem Durst und an Durchfall. In letzter Zeit huste der Hund häufig. Das Tier werde seit einem Jahr zur Bewachung einer Fabrik gehalten und sei während dieser Zeit stets sehr lebhaft gewesen. Ein halbes Jahr vor der heutigen Erkrankung habe der Hund allerdings während einiger Tage eine leichte fiebrige Bronchitis durchgemacht. Der Hund sei vor einem Jahr gekauft worden und habe damals bereits ein Gebiß mit Schmelzdefekten gehabt. Es sei unbekannt, ob dieses im Zusammenhang mit Staupe aufgetreten sei.

Allgemeiner Befund: Der Hund ist sehr matt, legt sich im Untersuchungszimmer sofort nieder, atmet schnell, kann sich kaum erheben. Sein Haarkleid erscheint glanzlos. Haut von geringer Elastizität. Nährzustand mittelmäßig, Flanken eingefallen. Abdomen etwas vergrößert. Körperlymphknoten o. B. Rektaltemperatur 40° C.

Zirkulationsapparat: Puls A. femoralis 140, mittelstark, regelmäßig. Herztöne rechts und links deutlich hörbar. Herzstoß beidseits deutlich spürbar. Sichtbare Kopfschleimhäute blaß.

Atmungsapparat: Nasenspiegel heiß und trocken, Nasenlöcher mit eingetrocknetem Sekret. Ausgeatmete Luft leicht stinkend. Atmungsbewegung regelmäßig, von kostalem Typ. In Ruhe beträgt Frequenz 30 bis 34, nach Bewegung 38 bis 40. Perkussionsschall normal. Bei Perkussion keine Schmerzäußerung. Bei Auskultation ist verstärktes Vesikuläratmen hörbar, in vorderer Brustpartie von Bronchialatmen übertönt. Vereinzelte Ronchi. Bei Bewegung gelegentlich Husten. Durch Druck auf Larynx und Trachea kein Husten auslösbar.

Verdauungsapparat: Deutlicher Foetor ex ore. Auf Zunge weißer Belag. Tier verweigert jegliche Nahrung. Auf Zungengrund gelegte Fleischstückchen werden ohne Beschwerden geschluckt. Wasser wird ohne weiteres sofort getrunken. Abdomen ventral etwas vergrößert, leicht fluktuierend. Ventral erscheint Perkussionsschall absolut, dorsal relativ gedämpft. Bei Palpation des Abdomens Äußerung von Unbehagen.

Harnapparat: Bei kräftigem Druck auf Nieren wird Schmerz geäußert. Katheterharn braungelb, etwas trüb, übel riechend. Sulfosalicylsäureprobe auf Eiweiß deutlich positiv.

Geschlechtsorgane: o. B.

Klinische Diagnose: Der schwache Husten, das Fieber, die beschleunigte Atmung und die Ronchi weisen auf eine Bronchopneumonie hin. Das vergrößerte, fluktuierende und druckempfindliche Abdomen läßt auf eine exsudative Peritonitis schließen.

Auf Grund des Foetor ex ore, des ausgeprägten Durstes, der Druckempfindlichkeit der Nieren und der positiven Sulfosalicylsäureprobe ist eine Nierenerkrankung anzunehmen.

Die Kombination von Bronchopneumonie, exsudativer Peritonitis und Nierenerkrankung ergeben zusammen mit dem hohen Fieber und dem sehr schlechten Allgemeinbefinden den Verdacht auf eine außergewöhnliche Erkrankung.

Prognose: zweifelhaft bis schlecht.

Verlauf: Während der fünf Tage seines Spitalaufenthaltes liegt der Hund teilnahmslos in seiner Boxe. Er atmet schnell. Bei Anruf reagiert er meist nur mit dem Blick. Wird ihm ausdrücklich befohlen, die Boxe zu verlassen, so fällt der mühsame, schwankende Gang auf. Beim Gehen sinkt er in der Nachhand häufig ein. Dabei ist die Atmung bis zum Hecheln beschleunigt. Die Rektaltemperaturen schwanken zwischen 40 und 40,5° C. Während der ganzen Zeit nimmt der Hund kein Futter auf. Wird es ihm zwangsweise eingegeben, so wehrt er sich, erbricht jedoch nie. Während der 5 Tage wird dreimal breiiger stinkender Kot abgesetzt. Der Hund magert nur wenig ab. Das Abdomen vergrößert sich ventral etwas und hat stets einen gedämpften Perkussionsschall.

Der Durst ist stets ausgeprägt. Innert 48 Stunden trinkt er ca. 10 l Bärentraubenblätterttee. Die Nieren werden in den letzten Tagen druckempfindlicher. In den letzten Tagen wird der Harn liegend und in unterbrochenem Strahl abgesetzt. Die Harnuntersuchung des Vet. physiologischen Institutes ergab: Spezif. Gewicht 1038. pH 6. Eiweiß +. Untersuchung auf Zucker, Gallenfarbstoff, Indikan und Hämoglobin negativ.

Im Sediment wurden neben Kokken und Stäbchen ++ kleine Plattenepithelien, ± Zelldetritus und Leukozyten festgestellt.

Bis eine Stunde prae exitum let. ist der Hund bei Bewußtsein. Der Tod tritt am Abend des 5. Spittaltages ein.

Behandlung: Während der ersten zwei Tage seines Spitalaufenthaltes erhielt der Hund je 5,0 Sulfonamid per os und 300'000 OE eines Oel-Wachs-Penicillins s/c. sowie 2,2 ccm Digalen „Roche“ s/c., vom 2. bis 5. Tag außerdem täglich 4mal 0,2 ccm Coramin + 15 ccm 10prozentige Traubenzuckerlösung i/v.

Pathologische Anatomie

Sektion (12. 7. 48.): Nährzustand mittelmäßig. Keine äußern Verletzungen, Totenstarre vorhanden. Schmelzdefekte an sämtlichen Incisivi. Abdomen etwas aufgetrieben.

Zirk. app.: Vereinzelte kleine subepi- und subendocardiale Blutungen speziell an Herzbasis der linken Kammer. Herzmuskulatur blaß, brüchig, Herzgefäße stark injiziert. Milz mit abgestumpften Rändern, Pulpa weich, vorquellend, karminrot.

Respirationsapp.: Zahlreiche, prominierende, reiskorn- bis erbsgroße Knötchen von geringer Konsistenz und gelblich-weißer Farbe. Knötchen vor allem subpleural. Die größeren Knoten weisen ausnahmslos eine zentrale, nabelförmige Eindellung und eine schwarz-grüne Verfärbung, gelegentlich eine zentrale Erweichung auf. Lungenlymphknoten mäßig markig geschwollen. Pleura costalis fleckig gerötet, aufgerauht, kein Exsudat in Brusthöhle.

Bei der histologischen Untersuchung der Lunge konnte folgender Befund erhoben werden: Die erwähnten Knötchen bestehen aus einem Granulationsgewebe, das neben neutrophilen Granulozyten, einigen Histozyten und Plasmazellen vereinzelte Drusenbildungen nach Art der Rinderaktinomykose enthält. Diese Drusen zeigen an der Peripherie eine gewisse Radiärstreifung, wobei die einzelnen Fäden oft kolbig aufgetrieben sind. Ihr Zentrum besteht aus einer m. o. w. homogenen, eosinophilen Masse, in die vereinzelte pyknotische Granulozyten und einige fädige Gebilde eingestreut sind. Diese Drusen verhalten sich färberisch wie diejenigen der Rinderaktinomykose. Die Drusen sind von zahlreichen, zum großen Teil pyknotischen neutrophilen Granulozyten umgeben. Eine demarkierende Kapsel fehlt oder ist nur angedeutet. In der weiteren Umgebung sind vereinzelte, sich durchflechtende Fäden wahrnehmbar. Die Gefäße sind durchwegs stark mit Blut gefüllt und weisen dann und wann eine gewisse Proliferation mesenchymaler Zellen der subintimalen Schichten auf. Zwischen den einzelnen Entzündungsherden ist das Lungengewebe hyperämisch und mäßig serös infiltriert.

Digestionsapparat: In Bauchhöhle liegen ca. 3 Liter einer jauchigen, stinkenden Flüssigkeit von braunroter Farbe und spez. Gewicht von 1029. Das Peritoneum parietale ist gequollen, matt, und weist zahlreiche fleckige Rötungen auf (die z. T. zufolge Schwefelwasserstoffeinwirkung schwarz-grünlich verfärbt sind). Histologisch läßt sich eine Zerstörung des Deckzellbelages feststellen. Im subserösen Gewebe liegt ein stark vaskularisiertes Granulationsgewebe mit seröser Infiltration und granulozytärer Durchsetzung. Wie in der Lunge sind auch hier vorwiegend kleinere Drusen vorhanden.

Das Gekröse ist stark gerötet und samtartig aufgerauht. Es enthält zahlreiche, abszeßähnliche, gelblich-weiße, reiskorngroße Knötchen, die einen schmierigen, gelblich- bis rostroten Eiter mit feinen sandkornähnlichen Einlagerungen enthält. Histologisch stimmen die Veränderungen mit denjenigen des Peritoneum par. vollständig überein, auch hier sind kleine Drusen vorhanden.

Die Leber erscheint grünlichgelb verfärbt und etwas verhärtet. Ihre Zentralvenen sind gestaut und ausgeweitet. Histologisch läßt sich ein gewisser zirrhotischer Umbau feststellen.

Magen und Darm, abgesehen vom geröteten und aufgerauhten Überzug o. B.

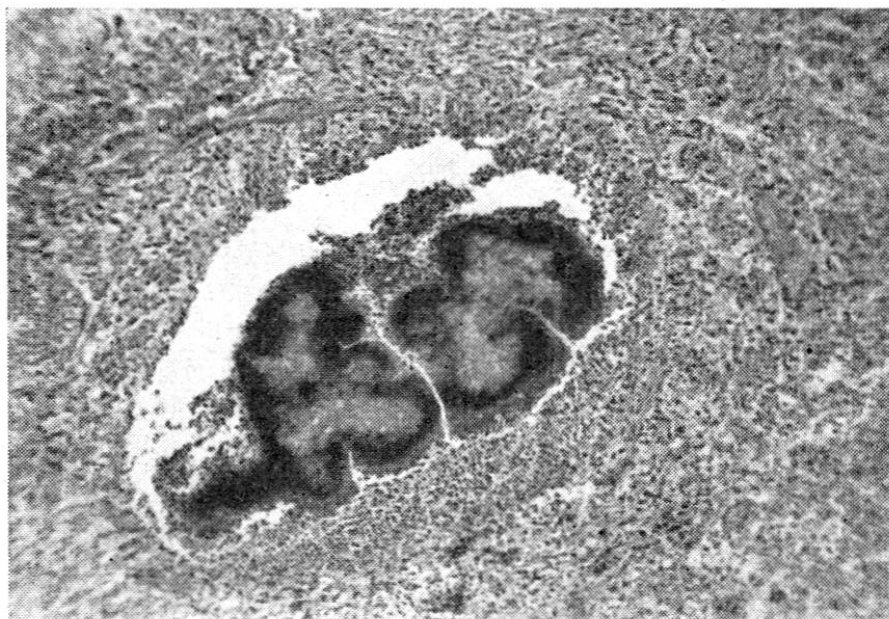


Abb. 1. Streptothrixdrusen aus einem Lungenknoten. An Peripherie Andeutung einer Demarkation. Der helle Hof um die Drusen ist als Kunstprodukt aufzufassen.

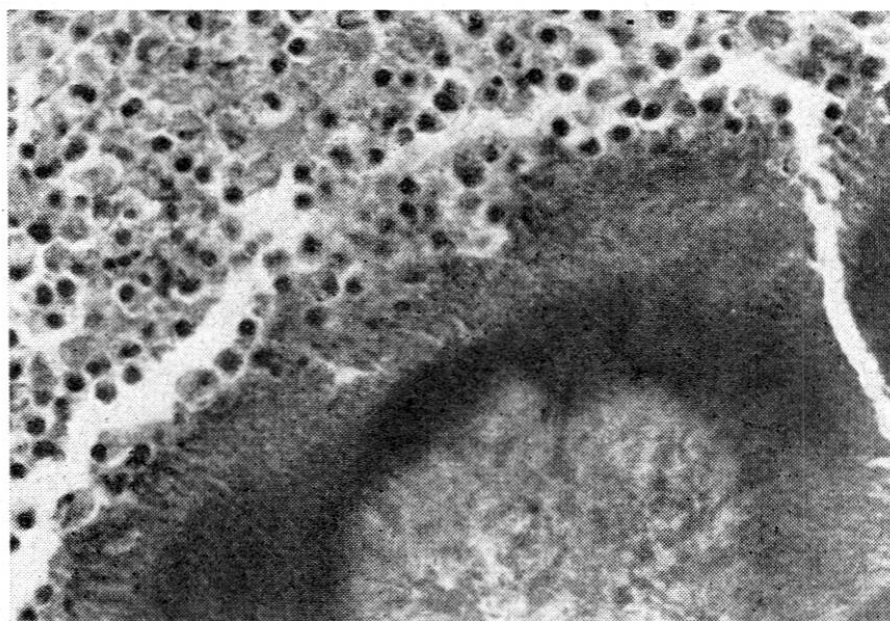


Abb. 2. Ausschnitt aus Mikrophoto 1 bei starker Vergrößerung. In Umgebung der Druse zahlreiche pyknotische Granulozyten und Lymphozyten. (Photo St.)

Urogenitalapparat: Beide Nieren geschwollen und saftreich, Konsistenz etwas teigig. Ihre Kapseln lassen sich sehr leicht lösen. Einige fleckige Hyperämien an Nierenoberfläche. Histologisch lassen sich eine (unspezifische) akute bis subakute interstitielle, lymphozytäre Infiltration und starke Degenerationserscheinungen an den Epithelien der gewundenen Harnkanälchen nachweisen.

Pathologisch-anatomische Diagnose

Multiple, vorwiegend subpleural gelegene abszedierende bronchopneumonische Herde; mittelgradige fibrinöse Pleuritis costalis subacuta; hochgradige, subakute Peritonitis ichorosa mit abszeßähnlichen Knötchen im Peritoneum parietale und viscerales; mittelgradige akute bis subakute interstitielle Nephritis, beginnende Leberzirrhose mit galliger Imbibition des Lebergewebes.

Der bei der Sektion ausgesprochene Verdacht auf eine Infektion mit *Streptothrix canis* wurde auf Grund von Ausstrichen aus Lungen- und Gekröseknötchen vom Vet. bakt. Institut der Universität Zürich bestätigt.

Diskussion

Wenn wir die histologischen Veränderungen unseres Falles mit denjenigen der Literatur vergleichen, so fällt insbesondere die Bildung von Drusen auf. Die meisten Autoren betonen das Fehlen von drusigen Bildungen (vgl. Dobberstein, Nieberle u. a.). Nach einer brieflichen Mitteilung von Rubarth konnten in Stockholm in vereinzelt Fällen von Streptotrichose Drusen nachgewiesen werden.

Wir müssen in unserem Fall die Frage offen lassen, ob die aktinomykoseähnlichen Drusen auf eine besondere Abwehrlage des Makroorganismus oder auf eine (eventuell temporäre) endogene Besonderheit der *Streptothrix*-keime zurückzuführen sind. Der pathologisch-anatomische Befund kann im übrigen als typisch bezeichnet werden. Der Fall zeigt uns, daß bei exsudativer Bauchfellentzündung unklarer causaler Genese an Streptotrichose gedacht werden muß. Eine aussichtsreiche Behandlung wird in der Literatur nirgends erwähnt, bei Hautstreptotrichose soll nach Pommer (zit. nach Hutyra, Marek u. Manninger) der chirurgische Eingriff oft erfolgreich sein.

In der Literatur wird im allgemeinen eine Infektion durch die Haut, in selteneren Fällen auch per inhalationem angenommen. Wir glauben, in unserem Fall eine aerogene Infektion annehmen zu dürfen, da die Lungenknoten die größte Ausdehnung erlangt haben und in den gutbeatmeten subpleuralen Lungenpartien des Margo obtusus am dichtesten sitzen. Narbige Einziehungen sind nur in den Lungenherden festzustellen, so daß anzunehmen ist, daß hier die ältesten Prozesse vorliegen. Die Eindellungen sind u. E. als Ausdruck einer gewissen Organisation (bindegewebige

Durchwachsung der größeren Einschmelzungsherde, vergleichbar mit dem „Krebsnabel“ gewisser Malignome) aufzufassen. Die Entzündung der Lungenlymphknoten legt die Annahme einer lymphohämatogenen Streuung nahe. Die abszeßähnlichen Veränderungen im Bauchfell sind durchwegs klein und ungefähr gleich groß.

Der Tod ist auf die exsudative Peritonitis, d. h. auf die Resorption giftiger Stoffwechselprodukte zurückzuführen.

Eine einheitliche Nomenklatur sowie die Veröffentlichung weiterer Fälle würde die Erforschung der Streptotrichose der Fleischfresser wesentlich erleichtern.

Zusammenfassung

Es wird ein Fall von Streptotrichose bei einem 2jährigen Rottweilerrüden beschrieben. Klinisch standen eine exsudative Peritonitis, Inappetenz, Fieber und eine Bronchopneumonie im Vordergrund; eine ätiologische Diagnose war intra vitam nicht möglich. Pathologisch-anatomisch konnte eine jauchige Peritonitis, eine knotige Bronchopneumonie mit Entzündung der Lungenlymphknoten und eine subakute bis chronische Pleuritis festgestellt werden. Als sekundäre Veränderungen wurden eine beginnende Leberzirrhose und eine subakute Nephritis gefunden. Streptothrixkeime wurden in den bronchopneumonischen Knoten, im parietalen Bauchfell und im Gekröse nachgewiesen. Im Gegensatz zu den meisten bisher veröffentlichten Fällen ließen sich histologisch deutlich Drusen in einem leukozytenreichen Granulationsgewebe feststellen. Der pathologisch-anatomische Befund spricht u. E. für das Vorliegen einer aerogenen Infektion.

Die kombinierte Behandlung mit Sulfonamid und Penicillin war erfolglos.

Résumé

Description d'un cas de streptotrichose chez un chien de race Rottweil. Cliniquement avant tout présence d'une péritonite exsudative, inappétence, fièvre, broncho-pneumonie. A l'autopsie constatation d'une péritonite putride, broncho-pneumonie nodulaire avec inflammation des ganglions pulmonaires et pleurésie subaiguë ou chronique. Secondairement on trouve une cirrhose hépatique au début et une néphrite subaiguë. On a trouvé des streptothryx dans les nodules pulmonaires, le péritoine pariétal et le mésentère. Au point de vue histologique on a constaté la pré-

sence de grains nets dans le tissu de granulation riche en leucocytes. Les lésions observées permettent de conclure à une infection aérogène.

Un traitement combiné sulfonamide et pénicilline resta sans résultat.

Riassunto

Si descrive un caso di streptotricosi in un cane maschio di 2 anni, razza Rottweiler. Clinicamente furono accertati in prevalenza sintomi di peritonite essudativa, inappetenza, febbre e di broncopolmonite; non è stata possibile la diagnosi eziologica *intra vitam*. Dal lato anatomopatologico si poté accertare peritonite putrida, broncopolmonite nodosa e una pleurite con decorso da acuto a cronico. Quali lesioni secondarie emersero i segni di cirrosi epatica iniziale e di nefrite subacuta. I germi dello streptothrix furono accertati nel peritoneo parietale e nel mesenterio. Contrariamente alla maggior parte dei casi pubblicati, finora, all'esame istologico si rinvennero chiaramente delle forme granulari in un tessuto di granulazione ricco di leucociti. Il quadro anatomopatologico parla per un'infezione aerogena.

Il trattamento combinato con sulfonamide e penicillina non diede alcun risultato.

Summary

A case of streptotrichosis in a two years old Rottweil dog is described. Clinically exsudative peritonitis, inappetence, fever and bronchopneumonia were predominant. An etiological diagnosis was not possible *intra vitam*. The post mortem revealed ichorous peritonitis, nodular bronchopneumonia with inflammation of the lymph nodes of the lung and chronic pleuresy. As a consequence beginning cirrhosis of the liver and subacute nephritis were stated. Streptothrix was present in the bronchopneumonic nods, peritoneum parietale and mesenterium. Contrary to the most hitherto described cases, distinct clusters of the microbe were detected histologically in the granulation tissue containing numerous leucocytes. The pathological anatomical lesions suggest aerogenic infection. Combined treatment with sulfonamid and penicilline was without success.

Herrn Dr. Hans Fey (Vet. bakt. Institut Zürich) danken wir für die bakteriologische Untersuchung des Falles.