

Zeitschrift: Schweizerische pädagogische Zeitschrift
Band: 33 (1923)
Heft: 3

Artikel: Die Vergrößerung der Rachenmandel und ihre Folgen für den kindlichen Organismus
Autor: Laubi, Otto
DOI: <https://doi.org/10.5169/seals-788419>

Nutzungsbedingungen

Die ETH-Bibliothek ist die Anbieterin der digitalisierten Zeitschriften auf E-Periodica. Sie besitzt keine Urheberrechte an den Zeitschriften und ist nicht verantwortlich für deren Inhalte. Die Rechte liegen in der Regel bei den Herausgebern beziehungsweise den externen Rechteinhabern. Das Veröffentlichen von Bildern in Print- und Online-Publikationen sowie auf Social Media-Kanälen oder Webseiten ist nur mit vorheriger Genehmigung der Rechteinhaber erlaubt. [Mehr erfahren](#)

Conditions d'utilisation

L'ETH Library est le fournisseur des revues numérisées. Elle ne détient aucun droit d'auteur sur les revues et n'est pas responsable de leur contenu. En règle générale, les droits sont détenus par les éditeurs ou les détenteurs de droits externes. La reproduction d'images dans des publications imprimées ou en ligne ainsi que sur des canaux de médias sociaux ou des sites web n'est autorisée qu'avec l'accord préalable des détenteurs des droits. [En savoir plus](#)

Terms of use

The ETH Library is the provider of the digitised journals. It does not own any copyrights to the journals and is not responsible for their content. The rights usually lie with the publishers or the external rights holders. Publishing images in print and online publications, as well as on social media channels or websites, is only permitted with the prior consent of the rights holders. [Find out more](#)

Download PDF: 10.01.2026

ETH-Bibliothek Zürich, E-Periodica, <https://www.e-periodica.ch>

Die Vergrößerung der Rachenmandel und ihre Folgen für den kindlichen Organismus.

Von Dr. med. Otto Laubi, Zürich.

Der Verfasser hatte Gelegenheit, während 30 Jahren die oberen Luftwege und Ohren der neu eintretenden Schüler der Stadt Zürich zu untersuchen; während dieser Zeit kamen ihm über 10,000 Kinder zu Gesicht. Es dürfte sich daher rechtfertigen, die Erfahrungen, die er bei dieser Gelegenheit sammeln konnte, einem weiteren Leserkreise bekannt zu geben.

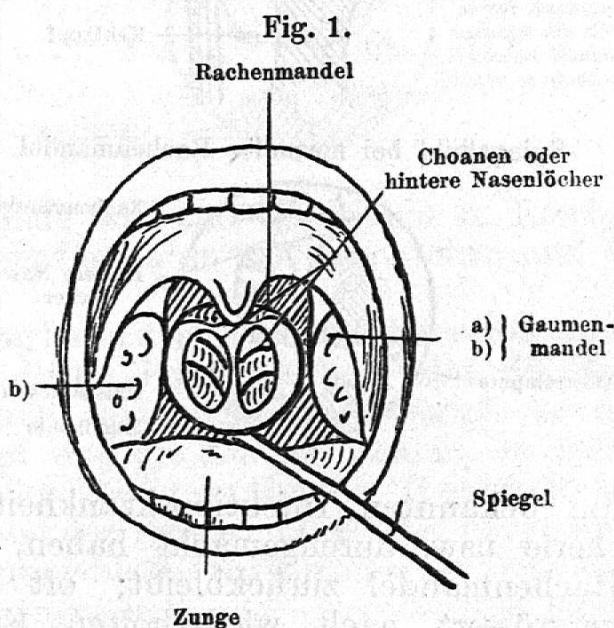
Die Voruntersuchung aller Schüler wurde von dem Schularzt vorgenommen, und es wurden diejenigen derselben zum Spezialarzte geschickt, die weniger als 10 m Flüstersprache hörten. Dabei zeigte sich, dass unter diesen Schülern über 70% an Vergrößerung der Rachenmandel und ihren Folgen litten. Da in Zürich die Gesamtzahl der ohrenkranken Kinder etwa 10% der Schüler ausmachen, so leiden etwa 7% aller Schulkinder an dieser Krankheit.

Die Rachenmandel wird im Publikum häufig mit den Gaumenmandeln verwechselt; sie ist den Ärzten viel später bekannt und in ihrer Wichtigkeit gewürdigt worden, weil sie ihren Sitz an einer schwer zugänglichen Stelle des Körpers hinter der Nase hat. Wenn wir einem Kinde in den Mund hin-

einschauen, so sehen wir links und rechts vom Halszäpfchen zwischen dem sogenannten vorderen und hinteren Gaumenbogen zwei halbkugelige, mehr oder weniger zerklüftete Gebilde hervorragen, die sog. Gaumenmandeln (Fig. 1a u. b). Die Rachenmandel dagegen können wir ohne besondere Hilfsmittel nicht sehen, da sie hinter dem Gaumensegel im obersten Teil des Nasenrachenraumes ihren Sitz hat. Wir können dieselbe nur zu Gesicht bringen, wenn wir einen kleinen Spiegel, wie das Fig. 1 zeigt, hinter das Halszäpfchen bringen.

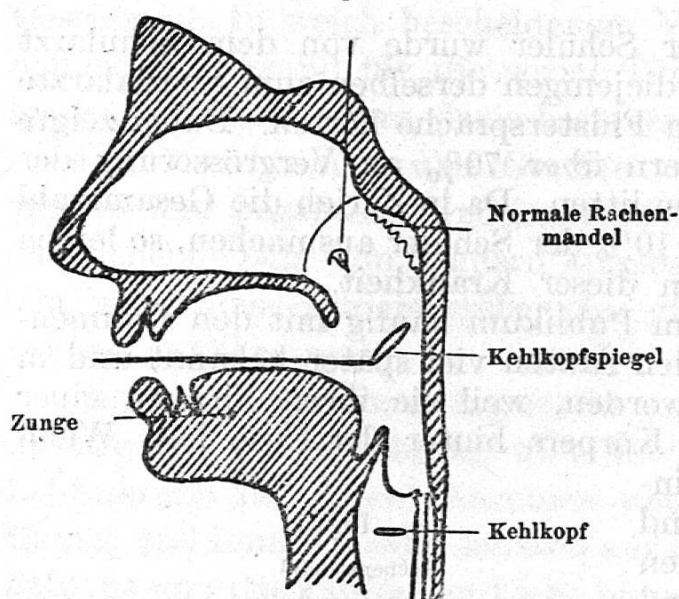
Dann sehen wir in demselben die beiden hinteren Nasenlöcher, die Choanen und oberhalb derselben ein lappiges, rotes Gebilde, die normale Rachenmandel, sitzen. Wir können die Rachenmandel auch sehen, wenn wir mittelst eines Nasen-trichters von vorn in die Nase hinein sehen, besonders wenn die Nasenhöhle ziemlich weit ist, und wir die untern Nasenmuscheln durch einige Tropfen Adrenalin zum Abschwellen gebracht haben.

Ängstliche und nervöse Kinder, besonders wenn sie vorher in zahnärztlicher Behandlung waren, lassen sich oft die obigen Unter-

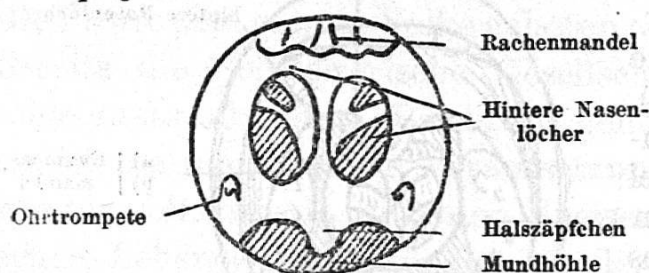

suchungsmethoden nicht gefallen; dann können wir das Vorhandensein einer vergrößerten Rachenmandel nicht mit dem Gesichtssinn, sondern nur mit dem Tastsinn erkennen, indem wir rasch den gekrümmten Zeigefinger dem Kind in den Nasenrachenraum einführen; eine Untersuchungsmethode, die von einem geübten Arzte ohne wesentliche Belästigung der Kinder ausgeführt werden kann.

Fig. 2.
Sagittalschnitt durch den Kopf.
Ohrtrompetenmündung



Spiegelbild bei normaler Rachenmandel.



Jedes Kind hat also eine Rachenmandel; im normalen Zustande ist diese aber nur wenige Millimeter dick und etwa einen halben Zentimeter vom oberen Rande der hintern Nasenlöcher entfernt (Fig. 2). Die vergrößerte Rachenmandel dagegen kann die Grösse einer Walnuss und darüber erreichen und dann die hintern Nasenlöcher und den Eingang der Ohrtrumpete, die in die seitlichen Partien des Nasenrachenraumes einmündet, vollständig verdecken (Fig. 3). Die vergrößerte Rachenmandel führt in den wissenschaftlichen Werken den Namen adenoide Vegetationen, und man nennt den ganzen Krankheitskomplex, den sie zur Folge hat, Adenopathie.

Die Ursachen der bleibenden Vergrößerung der normalen Rachenmandel sind nur teilweise bekannt. Sicher ist, dass bei Kindern, welche

die bekannten Infektionskrankheiten, Scharlach, Masern, Diphtherie usw. durchgemacht haben, häufig eine Vergrößerung der Rachenmandel zurückbleibt; oft bleibt sie auch dauernd schon vergrößert nach wiederholten Erkrankungen an Nasenkatarrh. Dann haben aber viele Kinder eine erbliche Disposition zu dieser Erkrankung. Es begegnet jedem ältern Halsarzt häufig, dass Mütter, die er in ihrer Jugend operierte, später auch ihre Kinder zur nämlichen Operation bringen. Besonders Kinder, die an der kindlichen Form der Tuberkulose, die wir Skrophulose nennen, leiden, zeigen eine besondere Disposition zur Vergrößerung der Rachen- und Gaumenmandeln; an herausgeschnittenen Rachenmandeln können wir nicht selten Zeichen von Tuberkulose nachweisen.

Wenn wir nun nach den Folgen einer vergrößerten Rachen-

mandel für den kindlichen Organismus fragen, so sehen wir als erstes und wichtigstes Zeichen Störungen der Atmungs-tätigkeit auftreten. Da die vergrößerte Rachenmandel die hintern Nasenlöcher mehr oder weniger verstopft, besonders wenn sie in entzündlichem Zustand ist, sind die Kinder gezwungen, mit offenem Munde zu atmen; wir können, wenn wir die Gesichter der Kinder einer Schulklasse beobachten, immer eine Anzahl sehen, die beständig mit geöffnetem Munde dasitzen. Dies tritt besonders ein bei der kühlen Jahreszeit, während bei schönem, trockenem Wetter die Symptome der behinderten Nasenatmung sich weniger bemerkbar machen. Durch die Mundatmung bekommt das ganze Gesicht dieser Schüler einen etwas stupiden Ausdruck, wie Fig. 4 zeigt. Noch stärker als während des Tages tritt das Atmen mit geöffnetem Munde während der Nacht in Erscheinung und bewirkt, dass viele dieser Patienten laut schnarchen und oft sehr unruhig schlafen.

Die behinderte Nasenatmung kann aber auch auf die weiter unten liegenden Atmungsorgane schädliche Folgen haben. Da die Luft

ungereinigt und nicht vorerwärmt in den Kehlkopf und die Lungen kommt, so leiden die Kinder häufig an Husten, Heiserkeit und Katarrhen der Lunge; infolge der ungenügenden Atmung bleibt auch häufig der Brustkorb weniger entwickelt, und es macht sich infolge der ungenügenden Atmung eine Einziehung des Brustkorbes unterhalb des Brustbeines bemerkbar (Fig. 5).

Nicht selten beeinflusst die entzündete Rachenmandel auch den Verdauungsapparat, indem infektiöse Schleimmassen, die von der entzündeten Rachenmandel abgesondert werden, in den Magen und Darm gelangen und dadurch zu Störungen dieser Organe,

Fig. 3.
Sagittalschnitt durch den Kopf bei adenoiden Vegetationen.

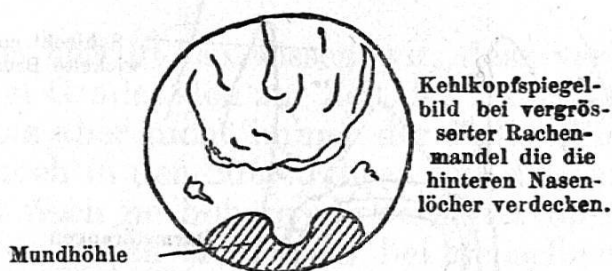
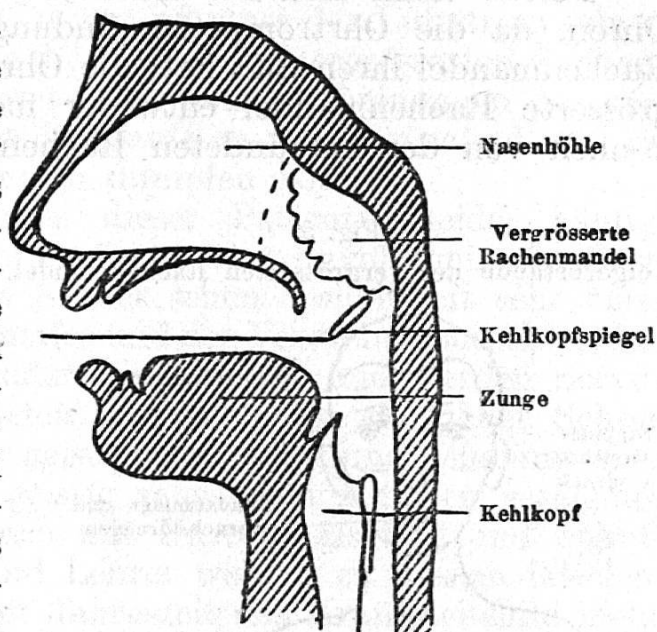


Fig. 4.

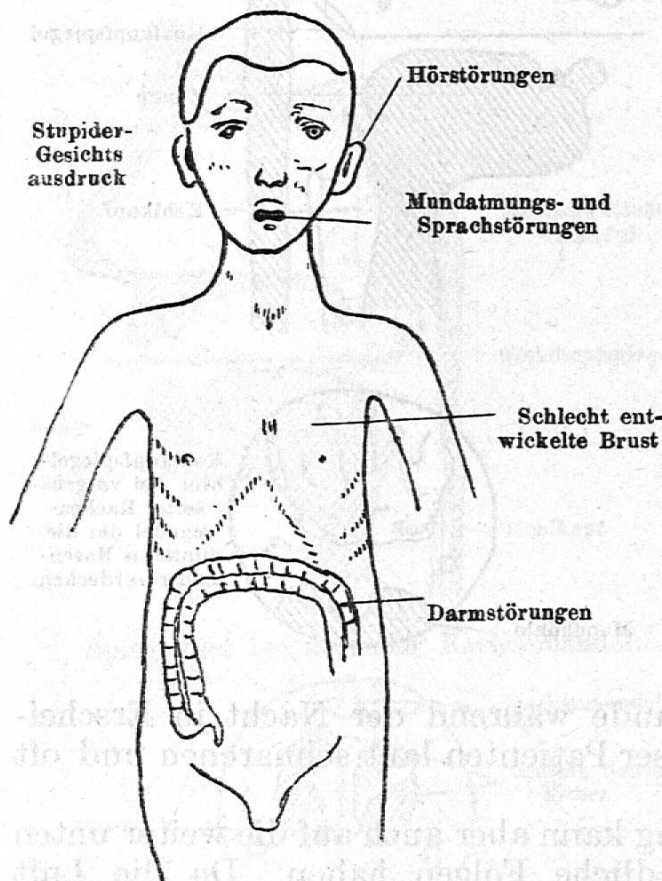


vielleicht sogar zu Blinddarmentzündungen Veranlassung geben können.

Ferner kann sich die Entzündung auch fortpflanzen auf die Ohren, da die Ohrtrompetenmündung in unmittelbarer Nähe der Rachenmandel ihren Sitz hat; die Ohrtrompete kann durch die vergrößerte Rachenmandel entweder mechanisch verstopft, oder es können von der entzündeten Rachenmandel Entzündungen durch

Fig. 5.

Folgezustände der vergrößerten Rachenmandel.



die Ohrtrompete gegen das Mittelohr fortgeleitet werden. Infolgedessen treten bei solchen Kindern häufig Mittelohrentzündungen und Eiterungen auf, oder es kommt nur zu einem Ohrtrompetenverschluss, da die normale Ventilation der Paukenhöhle durch das Vorliegen der vergrößerten Rachenmandel unmöglich wird. Infolge dieser ungenügenden Ventilation des Mittelohres wird die Luft in demselben nach und nach aufgesogen, das Trommelfell sinkt nach einwärts, und so kommt es zu dem charakteristischen Trommelfellbild, dem eingezogenen Trommelfell, aus dem wir beim Hineinsehen in den Gehörgang sofort erkennen können, dass ein Kind ohrenleidend ist. Bei der Hörprüfung solcher Patienten finden wir dann auch eine starke Herabsetzung der Hörschärfe.

Während ein normales Kind geflüsterte Zahlen auf 10—20 Meter weit zu wiederholen imstande ist, hören solche Kinder dieselben meist nur auf eine Entfernung von 10—20 Zentimeter; besonders die Zahlen mit tiefen Lauten, wie u, o und ö, also Zahlen, wie 5, 9, 11, werden schlecht verstanden, während die Zahlen mit Zischlauten: 7, 2, 20, besser gehört werden. Durch Lufteinblasen mittelst eines Gummiballons bei zugehaltener Nase und gleichzeitigem Aussprechen eines k-Lautes, wie z. B. des Wortes Jakob, können wir das Gehör sofort wiederum für einige Zeit zur Norm zurückführen, leider hält aber die Besserung oft nur kurze Zeit an, wenn die Ursache des Leidens, die vergrößerte Rachenmandel, nicht entfernt wird. Die Schwerhörigkeit durch Verschluss der Ohrtrompete ist die weitaus häufigste Ohrenkrankheit im Kindesalter; sie fand sich bei über 70% der Schulkinder der Stadt Zürich; es kann aber auch zu schweren Ohrenkrankungen,

Mittelohrentzündung und Ohreiterung und bleibender Schwerhörigkeit kommen.

Aber auch die Sprache dieser Kinder ist meist verändert. Beim Aussprechen der Nasenlaute m, n und ng muss der Luftstrom seinen Weg durch die Nase nehmen; da dies wegen der vergrößerten Rachenmandel nicht möglich ist, kommt es zu den Erscheinungen des verstopften Näsels, und es tönen die Laute m wie b, n wie d und ng wie g; auch hat die Sprache einen dumpfen Klang.

Auch das Allgemeinbefinden dieser Patienten leidet häufig. Wegen der ungenügenden Atmung findet eine unvollkommene Oxydation des Blutes statt. Diese Kinder sehen deshalb oft sehr blass aus; wegen des oft gestörten Schlafes und der Verdauungsbeschwerden kommen sie häufig in der Ernährung herunter und werden nervös und reizbar. Das schlechte Gehör bewirkt, dass sie in der Schule vieles nicht verstehen, in ihrer geistigen Entwicklung gehemmt sind und oft mit Unrecht zu den geistig schwachen Kindern gerechnet werden. Häufig werden sie auch mit Unrecht als faul und unaufmerksam bezeichnet; Eltern und Lehrer werden zu diesem falschen Urteil verleitet, weil je nach der Jahreszeit das Krankheitsbild mehr oder weniger stark ausgebildet ist, und sie dementsprechend bald besser, bald weniger gut hören.

Was den Verlauf des Leidens betrifft, so wissen wir, dass vergrößerte Rachenmandeln mittleren Grades sich zur Zeit der Pubertät zurückbilden können; leider ist das aber nicht immer der Fall. Wir sehen nicht selten Personen, die noch in den 20er Jahren mit diesem Leiden behaftet sind und sich oft noch im höheren Lebensalter operieren lassen müssen. Leider aber haben sich dann bei denselben oft bleibende Störungen des Gehörs, der Nase, der Zähne, der Brustentwicklung usw. ausgebildet, die trotz Operation nicht mehr rückgängig gemacht werden können. Um die Kinder nicht diesen Gefahren auszusetzen, sind wir in vielen Fällen gezwungen, die vergrößerte Rachenmandel auf operativem Wege zu entfernen. Wir versuchen allerdings, besonders bei schwächlichen, mit Blutkrankheiten behafteten Kindern, durch Solbäder, Aufenthalt am Meer und im Gebirge, Verabreichung von Lebertran und Jodmitteln das Leiden zu bekämpfen, leider aber oft nur mit mässigem Erfolg. Wenn man den Eltern den kleinen operativen Eingriff vorschlägt, stösst man häufig auf Widerstand und wird gefragt, ob die Entfernung eines Organes, das jedenfalls auch eine gewisse Bedeutung habe, für die spätere Gesundheit des Kindes ganz gleichgültig sei. Auf diese berechnete Frage ist zu antworten, dass ein krankes Organ seine Funktionen nicht mehr erfüllen kann, und dass eine infizierte Rachenmandel, wie ein fauler Zahn, einen Krankheitsherd darstellt, der auf die Umgebung ungünstig einzuwirken imstande ist. Da dieses Organ sich zur Zeit der Pubertät völlig zurückzubilden pflegt, scheint seine physiologische Bedeutung für das spätere Kindesalter keine grosse zu sein. Wir haben nach Tausenden von Operationen nie schädliche Folgen auftreten sehen, wenn wir durch den operativen Eingriff der

natürlichen Rückbildung der Rachenmandel vorarbeiteten. Die Operation dauert gewöhnlich nur wenige Minuten; sie kann bei kräftigen Kindern ohne Narkose ausgeführt werden, bei ängstlichen und nervösen Kindern ziehen wir meist vor, dieselbe in einer leichten Bromäthylnarkose auszuführen. Vom zwölften Jahre an lässt sich dieselbe bei vernünftigen Kindern auch in Lokalanästhesie machen. Nicht selten sind wir genötigt, mit der vergrösserten Rachenmandel auch die beiden Gaumenmandeln zu entfernen, da diese oft ebenfalls Ursache der Mundatmung des Kindes sind, dagegen weniger schädlich auf das Gehörorgan einwirken, als erstere.

Der Erfolg der Operation ist meist ausgezeichnet, die Kinder blühen nach derselben oft förmlich auf; nicht selten aber tritt trotz gelungener Rachenmandeloperation bei vielen Kindern nicht sofort die normale Nasenatmung auf. Sie atmen, besonders wenn gleichzeitig die Nase in ihrer Entwicklung zurückgeblieben ist, oft aus alter Gewohnheit noch monatelang durch den Mund. In diesem Falle sind wir gezwungen, mit den Kindern während längerer Zeit systematisch Atemgymnastik zu treiben. Wir erreichen aber nur dann ein gutes Resultat, wenn diese unter pädagogischer Leitung mit Vorteil in rhythmischer Weise mit Metronom-Begleitung ausgeführt wird. Die Rachenmandeloperation wurde zum erstenmal von Professor Meyer in Kopenhagen ausgeführt, der dafür ein spezielles, ringförmiges Instrument empfahl. Sie stellt einen grossen Fortschritt in der Behandlung dieses Leidens dar, einen Fortschritt, der von allen Halsärzten der Welt anerkannt wird, und die den Erfinder durch Errichtung eines Denkmals geehrt haben.

Zur Behandlung der uneigentlichen Elemente im Mittelschulunterricht.

Referat, gehalten an der 26. Versammlung des Vereins schweiz. Mathematiklehrer in Zug, 8. Oktober 1922.

Von Professor Dr. E. Mettler.

Das gründliche und ausführliche Referat von Prof. M. Grossmann über die uneigentlichen Elemente in der Geometrie zeigt uns die Wichtigkeit und die Bedeutung derselben in der Wissenschaft. Es lehrt uns von neuem, dass die Geometrie übersichtlich und einheitlich wird, sobald die uneigentlichen Elemente den eigentlichen gleichberechtigt zur Seite gestellt werden. Die metrischen Eigenschaften werden allgemeiner, verständlicher, sobald sie projektiv gedeutet werden können.

Ich möchte als ein Ziel des geometrischen Unterrichtes der Mittelschule das hinstellen, dass die Schüler mit den uneigentlichen Elementen so arbeiten können, als wären es eigentliche; dass sie damit konstruieren können und dass sie die Nützlichkeit, die Bequemlichkeit im Arbeiten mit ihnen einsehen lernen; dass wir die Schüler