Zeitschrift: Jahrbuch der Schweizerischen Naturforschenden Gesellschaft. Wissenschaftlicher und administrativer Teil = Annuaire de la Société Helvétique des Sciences Naturelles. Partie scientifique et administrative

Herausgeber: Schweizerische Naturforschende Gesellschaft

Band: 160 (1980)

Artikel: Isoelastische Endoprothesen

Autor: Morscher, Erwin

DOI: https://doi.org/10.5169/seals-90819

Nutzungsbedingungen

Die ETH-Bibliothek ist die Anbieterin der digitalisierten Zeitschriften auf E-Periodica. Sie besitzt keine Urheberrechte an den Zeitschriften und ist nicht verantwortlich für deren Inhalte. Die Rechte liegen in der Regel bei den Herausgebern beziehungsweise den externen Rechteinhabern. Das Veröffentlichen von Bildern in Print- und Online-Publikationen sowie auf Social Media-Kanälen oder Webseiten ist nur mit vorheriger Genehmigung der Rechteinhaber erlaubt. Mehr erfahren

Conditions d'utilisation

L'ETH Library est le fournisseur des revues numérisées. Elle ne détient aucun droit d'auteur sur les revues et n'est pas responsable de leur contenu. En règle générale, les droits sont détenus par les éditeurs ou les détenteurs de droits externes. La reproduction d'images dans des publications imprimées ou en ligne ainsi que sur des canaux de médias sociaux ou des sites web n'est autorisée qu'avec l'accord préalable des détenteurs des droits. En savoir plus

Terms of use

The ETH Library is the provider of the digitised journals. It does not own any copyrights to the journals and is not responsible for their content. The rights usually lie with the publishers or the external rights holders. Publishing images in print and online publications, as well as on social media channels or websites, is only permitted with the prior consent of the rights holders. Find out more

Download PDF: 04.01.2026

ETH-Bibliothek Zürich, E-Periodica, https://www.e-periodica.ch

Isoelastische Endoprothesen

Erwin Morscher

Die ersten ernst zu nehmenden und in etwa der Hälfte der Fälle auch erfolgreichen Versuche der Implantation künstlicher Gelenke wurden von Smith Petersen Mitte der 30er Jahre unternommen. Smith Petersen führte eine sogenannte Interpositions-Arthoplastik durch, indem er über den Femurkopf eine Metallklappe stülpte (sogenannte «Cup-Arthroplastik»). Nach dem zweiten Weltkrieg führten die Gebrüder Judet den Ersatz des resezierten Femurkopfes durch eine Plexiglaskugel ein, und anfangs der 50er Jahre begannen Thompson, Moore u.a. Kopfhalsprothesen aus Metall im Schaft des Oberschenkelknochens zu verankern. Der Durchbruch in der Arthroplastik des Hüftgelenkes gelang aber John Charnley 1960 in Liverpool, weil er einerseits sowohl den Femurkopf als auch die Hüftgelenkspfanne ersetzte und damit die irritierenden Bewegungen zwischen künstlichem Femurkopf und lebendem Gewebe des Acetabulums ausschaltete, andererseits den Knochenzement in Form eines selbstpolymerisierenden Polymethylmethacrylats zur Fixation der Prothesenteile in die Chirurgie einführte. Auch wenn sich die von Charnley eingeführte Totalprothesen-Arthroplastik mit Metallkopf auf der Seite des Femur und Plastikpfanne auf der Beckenseite ihren festen Platz in der Behandlung von Arthrosen, Unfällen und Unfallfolgen, Tumoren und anderen pathologischen Zuständen der Hüfte rasch erobern konnte, sind wir 20 Jahre später noch längst nicht imstande, das Problem als gelöst zu betrachten.
Die aseptische mechanische Lockerung des Implantates stellt noch immer das Hauptproblem jeder Arthroplastik dar. Sie ist mit grossem Abstand der häufigste Anlass für eine Reoperation. Während in der Schweiz die Zahl der jährlichen Erstoperationen seit 1973 etwa konstant geblieben ist, nehmen die lockerungsbedingten Reoperationen mit jedem Jahr zu. 75% der Reoperationen müssen wegen einer Lockerung durchgeführt werden.
Es gibt viele Ursachen für eine Implantatlokkerung, z.B. eine Infektion oder technische Mängel beim Einsetzen des künstlichen Gelenkes. Das Hauptproblem liegt immer an der Implantat-Knochengrenze, wo sich die Lockerung vollzieht.
Würden wir uns völlig losgelöst von jeder historischen Kenntnis der Entwicklung des künstlichen Gelenkes die Frage stellen, welches wohl die Voraussetzungen sein müssten, um mit einem Kunstgelenk den Verhältnissen eines natürlichen Gelenkes möglichst nahe zu kommen, so könnte die Antwort nur so lauten, dass eine solche Prothese möglichst innig mit dem Knochen verbunden sein sollte und möglichst gleiche physikalische Eigenschaften wie dieser haben müsste. Alle bisher verwendeten Prothesenmaterialien sind aber ganz wesentlich rigider als lebender Knochen. Bei mechanischer Beanspruchung, also bei Belastung, muss es demnach zu Spannungsspitzen und -differenzen an der Implantat-Knochengrenze kommen. Abgesehen davon wird der grösste Teil der Belastung über das Implantat und nicht über den umgebenden Knochen geleitet. Minderbeanspruchung des Knochens führt aber zu dessen Abbau, was man als «stress-protection» oder als «Disuse atrophy» bezeichnet. Diese trägt ihrerseits zu einer Verschlechterung der Kohärenz zwischen Implantat und Knochen bei. Auch der Knochenzement konnte dieses Problem offensichtlich nicht lösen, wie die Erfahrung gezeigt hat, obwohl sein Elastizitätskoeffizient zwischen demjenigen von Metallen und Knochen liegt. Die Untersuchungen meines Mitarbeiters Gächter an 70 Hüftgelenkarthroplastiken verstorbener Patienten ergaben, dass der Zementköcher nur in 20% der Fälle makroskopisch intakt war. Wieviele dieser Patienten bereits lockerungsbedingte Schmerzen hatten, war nicht mehr zu er-

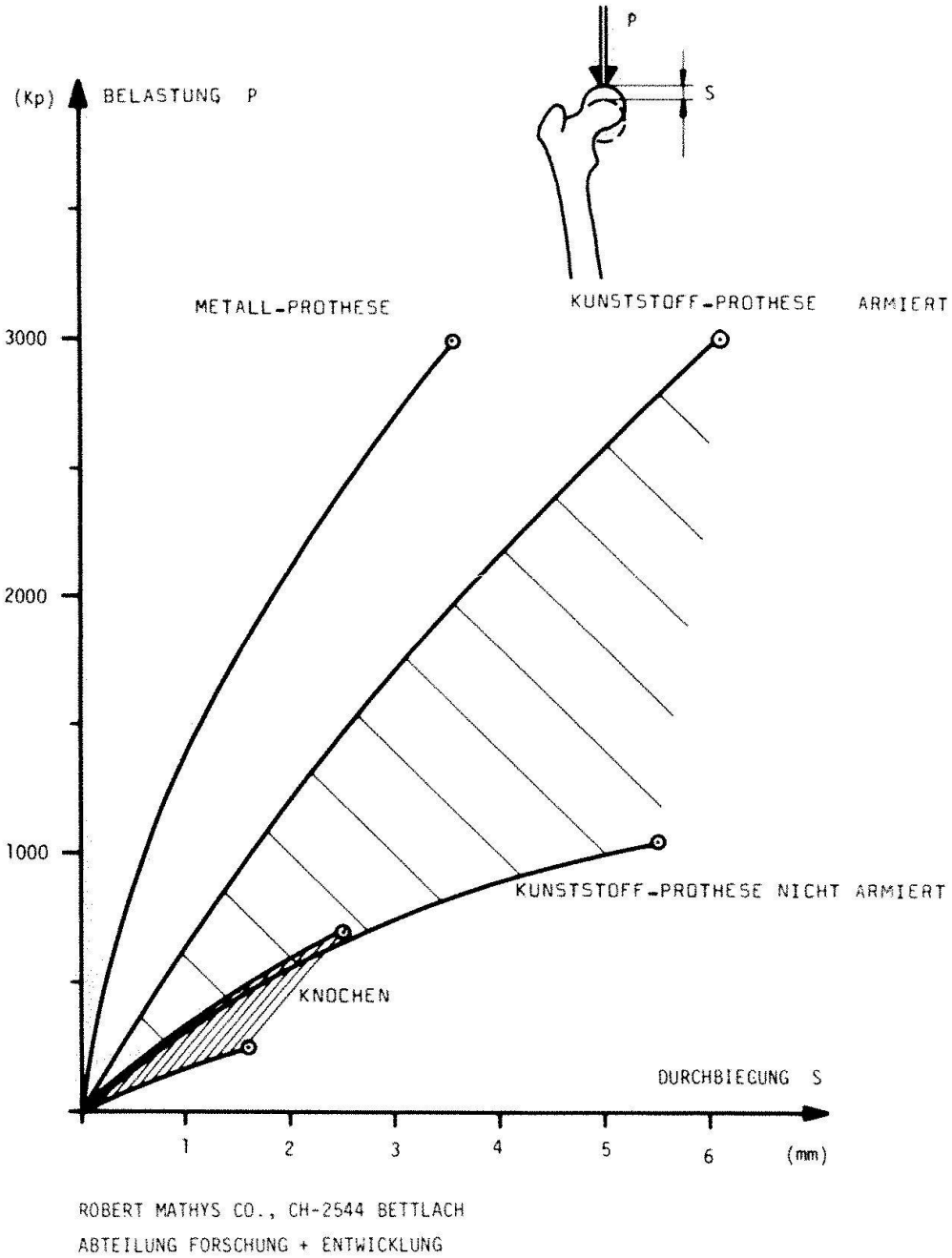

Abb. 1. Deformation des proximalen Femurendes nach Einsetzen von Endoprothesen aus Metall und Kunststoff (armiert und nicht armiert).

fahren. Es wäre jedoch nur eine Frage der Zeit, bis solche Totalprothesen, deren Zementköcher zerbröckelt ist, Symptome machen. Der zukünftige Weg der Arthroplastik «weg vom Knochenzement» und hin zu einer direkten Verankerung des Implantates im Sinne einer biomechanischen Inkorporation ist vorgezeichnet. Ganz abgesehen davon, dass dann auch andere mit der Verwendung von Knochenzementen verbundenen Nachteile wegfallen würden, wie Toxizität der Monomere, Hitzeentwicklung bei der Abbindung des Zementes, Volumenveränderungen, Alterung, Rigidität, Allergie usw. Um eine solche biomechanische Inkorporation zu erreichen, sollten aber auch Implantatmaterialien verwendet werden, die mit dem Knochen möglichst ähnliche physikalische Eigenschaften besitzen, also «isoelastisch» sind.

Es ist uns völlig klar, dass eine vollkommene Isoelastizität durch kein Fremdmaterial erreicht werden kann, da der Knochen wegen seiner Bälkchen- und Lamellenstruktur anisotrop ist, ein Fremdmaterial aber isotrope Eigenschaften aufweist. Ausserdem ändert

a *b*

Abb. 2. Spannungsoptik des proximalen Femurendes unter Belastung
a) mit Metallprothese,
b) mit isoelastischer Prothese.

der Knochen in Abhängigkeit von der mechanischen Beanspruchung ständig seine Struktur und Festigkeit, und zwar im Verlaufe des Lebens in ganz beträchtlichem Masse, und schliesslich bestehen grosse Unterschiede in der mechanischen Widerstandsfähigkeit des Knochens von einem Individuum zum andern. Wenn auch Anisotropie, «remodeling» und individualspezifisches mechanisches Verhalten nicht erreichbar sind, so streben wir wenigstens eine genügende Annäherung und geeignete Fixation des Implantates an, die dessen Einwachsen in den Knochen dauerhaft ohne schädliche Relativbewegungen gestatten sollen. Elastischere Implantate als die bis heute verwendeten wären auch eher imstande, wichtige Eigenschaften des Knochens wie Federung, d.h. Schockabsorption, hydrostatische Eigenschaften, Biegeelastizität usw. zu übernehmen.

Für isoelastische Implantatmaterialien bieten sich vor allem Kunststoffe an. Auf der Suche nach einem solchen Werkstoff erwies sich bei den in den Forschungslaboratorien der Firma R. Mathys Bettlach/Schweiz durchge-

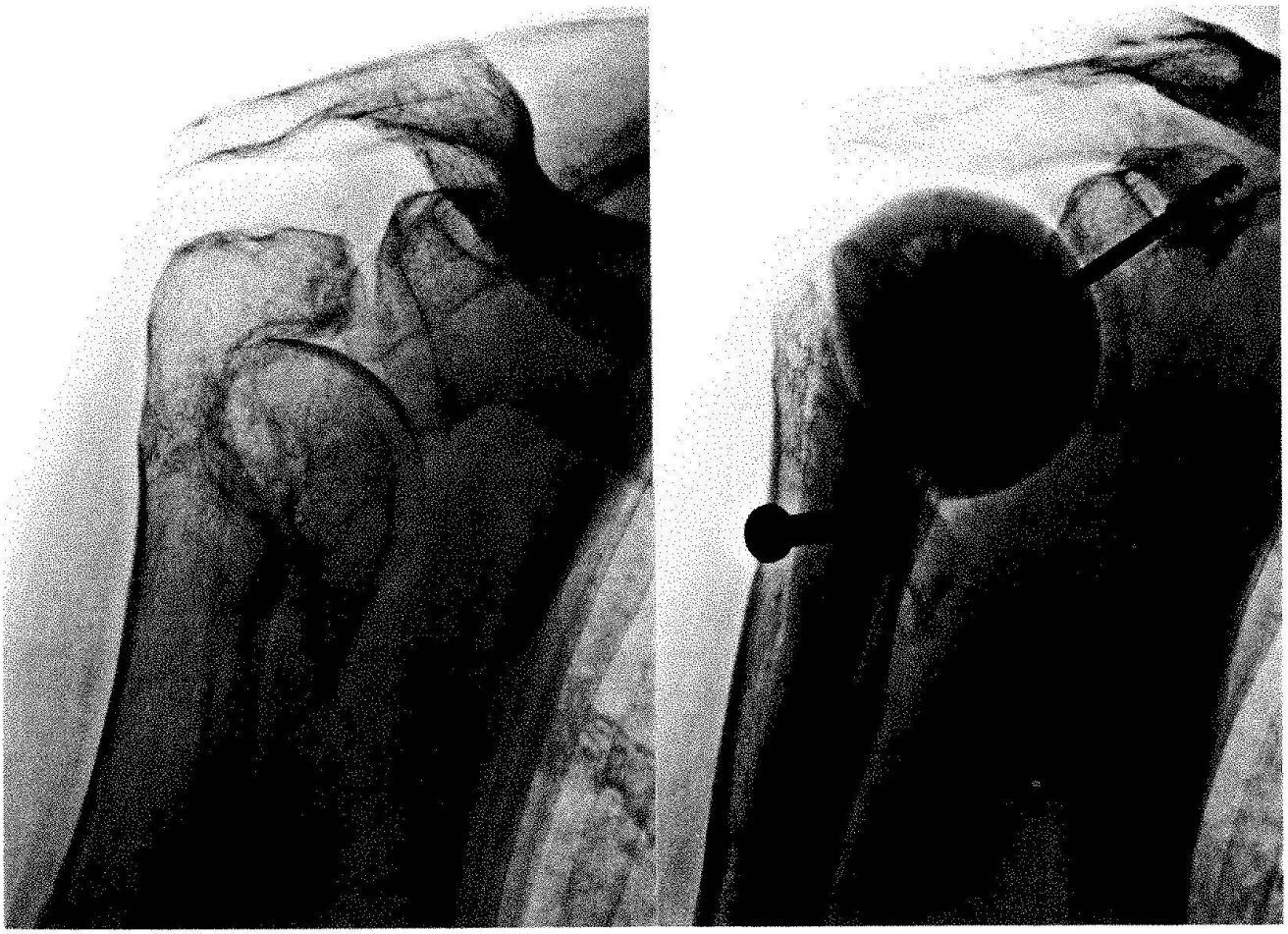

a *b*

Abb. 3. St. K., 72jährige Patienten mit isoelastischer Schulterkopfprothese, *a)* Zustand nach Humeruskopf-Trümmerfraktur, *b)* Zustand nach der Operation.

führten Versuchen vor allem Polyacetalharz, bzw. das Hostaform-C der Firma Hoechst als günstig. Mechanische Versuche über das Deformationsverhalten einer in den Oberschenkelknochen eingebauten, nicht armierten Acetalharzprothese haben ergeben, dass dieses Material fast genau demjenigen des natürlichen Knochens entspricht (Abb. 1). Diesbezüglich anschaulich und eindrücklich waren spannungsoptische Versuche mit Metall- und Kunststoffimplantaten. Der Einbau einer starren Metallprothese in das proximale Femurende hat einerseits für den Knochen eine Entlastung zur Folge, andererseits aber herrschen distal der Prothese natürliche mechanische Verhältnisse. Damit entstehen an der Übergangszone, d. h. am Schaftende, Spannungsspitzen. Die aus Acetalharz gefertigte Prothese hingegen bewirkt eine weitgehend natürliche Spannungsverteilung (Abb. 2).

Die Abriebeigenschaften des Polyacetalharzes wurden im Laboratoriumsversuch primär als günstig beurteilt. In der Praxis jedoch zeigte sich dann aber eine wesentlich geringere Abriebfestigkeit, weshalb in der Folge auf Polyacetalharz als Gleitfläche der Prothesen, die einer grösseren Belastung und damit auch einer grösseren Reibung ausgesetzt sind, verzichtet werden musste. In der Klinik dürfen deshalb Prothesen mit Polyacetalharzgleitflächen nur noch dort Verwendung finden, wo keine spezielle Abriebfestigkeit erwartet wird, wie beispielsweise bei Schulter- und Fingerprothesen (Abb. 3).

Die Biokompatibilität verschiedener Kunststoffe wurde vom Laboratorium für experimentelle Chirurgie in Davos geprüft. Plastikmaterialien in Form von Festkörpern wie Polyäthylen (HDPE), Polyester (PEPT), Acetalkopolymer (POM) und rostfreier Stahl (AISI 316 L AO-Qualität) wurden Mäusen

und Hunden subcutan implantiert. Die gute Verträglichkeit des für AO-Instrumente verwendeten Stahls ist bekannt. Sämtliche Plastikmaterialien zeigten eine geringgradige Fremdkörperreaktion, wie sie inzwischen auch bei histologischen Untersuchungen isoelastischer Prothesen aus Polyacetalharz beim Menschen gefunden wurde. Inzwischen sind weitere Biokompatibilitätsuntersuchungen durch Wolter sowie Kinzl durchgeführt worden. Auch diese Untersuchungen ergaben eine gute Gewebeverträglichkeit. Inzwischen ist Acetalpolymer auch am Kongress der «Society of Biomaterials» 1978 in Strasbourg (Frankreich) als Implantatmaterial für belastete Gelenkteile anerkannt worden.

Klinische Anwendung isoelastischer Prothesen

Die erste isoelastische Totalprothese der Hüfte nach der Idee von R. Mathys wurde an unserer Klinik am 22. März 1973 eingesetzt, und bis Mitte 1974 wurden insgesamt 67 isoelastische Hüft-Totalprothesen mit Hüftgelenkspfanne aus Polyacetalharz und Femurprothesenteilen aus Polyacetalharz mit Metallkopf implantiert. Diese Prothese hat sich nicht bewährt, und der Grossteil derselben musste inzwischen ausgewechselt werden. Die ungünstigen Ergebnisse dieser isoelastischen Totalprothese der Hüfte waren vor allem auf 3 Gründe zurückzuführen:

1. hat sich, wie bereits erwähnt, Polyacetalharz als Gleitschicht in vivo nicht bewährt,
2. verschiedene technische Mängel, wie Bruch zwischen der Metallarmierung und der Metall-Femurkopfkalotte usw. führten zum Versagen der Prothese und
3. wurde zu wenig berücksichtigt, dass sich eine zu grosse Elastizität in dem aus dem Knochen hervorragenden Femurhals der Totalprothese wegen zu schwach dimensionierter Armierung trotz primär guten Einbaus im Femurschaft auf diesen überträgt und dort Wechsellasten zu Resorptionserscheinungen und damit zur Lockerung führen.

Die an der Basler Orthopädischen Universitätsklinik damit gewonnenen Erfahrungen liessen andererseits aber auch positive Schlussfolgerungen zu:

1. Polyacetalharz hat sich, sofern es nicht als Gleitschicht verwendet wird, als Implantatmaterial bewährt. Histologische Untersuchungen bei verstorbenen Patienten zeigten, wie bereits erwähnt, relativ geringe Fremdkörperreaktion.
2. Günstige mechanische Bedingungen vorausgesetzt, wächst der Knochen in die Rillen der Implantatoberfläche ein und führt so zu einem festen Verbund zwischen Prothese und Knochen. Diese feste Verankerung führte bei Prothesen, die z. B. wegen eines Kopfkalottenbruches ausgewechselt werden mussten, zu ausserordentlichen Schwierigkeiten. Die Prothese musste aus dem Knochen stückweise herausgemeisselt werden.
3. Gewöhnliche Kopfprothesen, die bei älteren Patienten wegen einer Schenkelhalsfraktur eingesetzt wurden, zeigten durchwegs gute Resultate ohne Lockerung (siehe unten). Dies war für uns ein Hinweis dafür, dass tatsächlich die Elastizitätsverhältnisse im Prothesenhalsbereich geändert werden mussten.
4. Das Konzept des zementlosen Pfanneneinbaues erwies sich grundsätzlich als richtig, doch musste künftighin auf Polyacetalharz als Gleitfläche verzichtet und erneut das bekannte Polyäthylen (HDPE) verwendet werden.

Die Entwicklung der Hüftgelenksarthroplastik mit isoelastischen Materialien ging deshalb in folgenden drei Richtungen weiter:

1. Neukonstruktion des Femurschaftteiles.
2. Verwendung von Polyäthylen bei Pfannen für zementlose Verankerung und;
3. routinemässige Verwendung der isoelastischen Femurkopfprothese mit dem neukonstruierten Femurschaftteil bei Schenkelhalsfrakturen geriatrischer Patienten.

1. Die auf Grund unserer Erfahrungen notwendig gewordene Neukonstruktion des Femurschaftteiles der isoelastischen Totalprothese umfasste die folgenden prinzipiellen Änderungen (Abb. 4):

a) Verstärkte Armierung des Prothesenschaftes im Halsteil.
b) Konische Ausführung des Prothesenstieles und Verzicht auf Vergrösserung der Oberfläche durch Einsenkungen in diesem Bereich, um einen allfälligen Prothesenwechsel wegen «zu guter» Inkorporation der Prothese nicht zu erschweren.

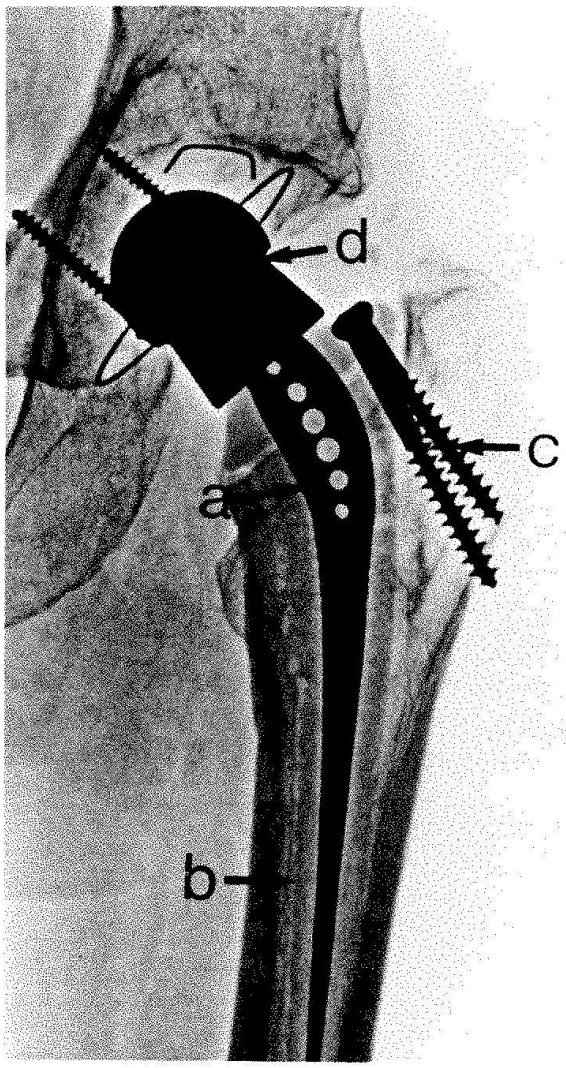

Abb. 4. Isoelastische Totalprothese der Hüfte 1 Jahr nach der Implantation (Modell 1976), *a)* Armierung verstärkt, *b)* glatte Oberfläche der Prothese im distalen Bereich des Prothesenstiels, *c)* Zuggurtungsschrauben, *d)* Prothesenkopf aufgesteckt. Die Hüftpfanne aus Polyäthylen ist mit 2 Schrauben und 2 «Zapfen» im Acetabulum fixiert.

c) Verbesserung der Rotationssicherung durch Einführen von 2 Zuggurtungsschrauben im Trochanter major-Bereich.
d) Schaffung eines Systemes, das ein Auswechseln der Metallprothesenköpfe gestattet. Damit können nach Einsetzen des Prothesenschaftes Prothesenköpfe mit Durchmesser von 32 mm mit verschiedenen Halslängen oder eine einfache Kopfprothese mit Durchmesser von 42–60 mm Verwendung finden.
Die Erfahrungen mit diesem Prothesenmodell, das seit 1976 verwendet wird, sind günstig. Eine abschliessende Beurteilung ist bis heute aber selbstverständlich noch nicht möglich.
2. Zementlose Verankerung von Hüftgelenkspfannen aus Polyäthylen: Die Tatsache, dass sich das Konzept des zementlosen Einbaus von Plastikpfannen als grundsätzlich richtig erwiesen, andererseits sich aber Polyacetalharz als Gleitfläche nicht bewährt hatte, liess uns die Verwendung einer Polyäthylenpfanne für den zementlosen Einbau nahelegen. Am 10. Juni 1976 setzten wir daher das vielfach bewährte «High-density-Polyethylene» als Material für die zementlos zu fixierende Hüftpfanne ein. Als Femurteil wurde eine Metallprothese aus Stahl oder Protasul® (Modell M. E. Müller) verwendet. Polyäthylen ist zwar etwas elastischer als Polyacetalharz und Knochen, es wird aber in der Verwendung als Hüftpfanne allseits vom Knochen umschlossen und nur auf Druck beansprucht. So kann es den Deformierungen des knöchernen Beckens bei der Belastung folgen. An den Grenzflächen zum Knochen herrscht mechanische Ruhe, und die Pfanne kann knöchern eingebaut werden (Abb. 5).
Zur Implantation wird die Hüftgelenkspfanne entknorpelt und mit den zu den verschiedenen Pfannengrössen genau passenden Raffelfräsen soweit angefrischt, dass an der Kortikalis der Pfanne möglichst verbreitet Blutpunkte sichtbar werden. Die Pfannen weisen kranialwärts zwei Zapfen auf, für die mit einem speziellen Positionierungs- und Bohrgerät Löcher im Pfannendach gebohrt werden, in denen sie sich verklemmen. So wird die Pfanne gegen Rotationskräfte gesichert. Weiter sind am Rand der Pfanne Löcher für Verankerungsschrauben angelegt. Es ist aber vorwiegend der Tonus der Hüftmuskulatur, der die Implantatpfanne über den reponierten Prothesenkopf an Ort und Stelle hält, so dass wir mit steigendem Vertrauen auch schon auf die Schraubenfixation verzichtet haben.
Unmittelbar nach dem Einbau hat die Polyäthylenpfanne demnach über einen grossen Anteil der Fläche einen direkten Kontakt mit dem Knochen. Da mechanische Ruhe herrscht, kann der Knochen in die Rillen der Pfanne einwachsen. Dies lässt sich bei dem ersten Modell von 1976, welches etwas breitere Rillen hatte als das heutige, sogar röntgenologisch zeigen.

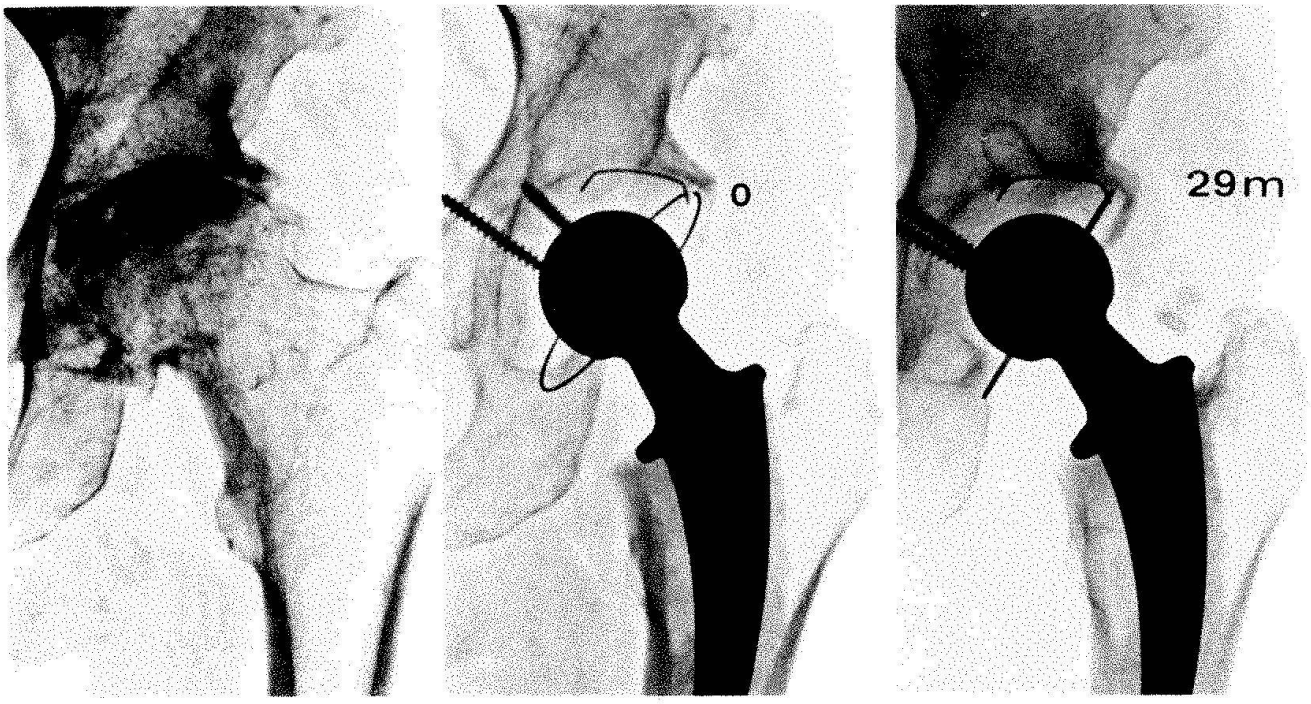

Abb. 5. H.M., 60jährige Patientin mit linksseitiger Coxarthrose, *(a), b)* Zustand unmittelbar nach Einsetzen einer Totalprothese mit zementloser Verankerung einer Hüftpfanne aus Polyäthylen, *c)* Zustand 29 Monate postoperativ: beachte die feste Einmauerung der Polyäthylenpfanne, sichtbar an der regelmässigen Sklerosierung und die «Zapfen» und die Pfanne im Bereich der Druckkräfte.

Die histologische Untersuchung eines Hüftgelenkes mit einer Polyäthylenpfanne von einer Patientin, die 3 Wochen nach der Operation wegen eines rupturierten Aorten-Aneurysmas verstorben ist, zeigt, dass die primäre «Kongruenz» durch Einwachsen von Bindegewebe hergestellt wird. Dieses Bindegewebe wird unter der Einwirkung von Druckkräften, also im kranialen Bereich der Hüftgelenkpfanne, ossifiziert. Im Bindegewebe zwischen Knochen und Polyäthylenpfanne sind deutliche Zeichen der Knochenneubildung nachzuweisen. Dass dieser feste Primäreinbau weiterhin erhalten bleibt, zeigen die röntgenologischen Verlaufsserien der bis heute operierten Patienten.

Von 1976 bis Ende September 1980 wurden an unserer Klinik 196 Polyäthylenpfannen zementlos in Kombination mit konventionellen einzementierten Schaftprothesen implantiert. Die Operationen liegen demnach zwischen 51 und einem Monat zurück, im Mittel 20 Monate. Neben dem vorerwähnten Fall ist noch ein anderer Patient ein Jahr postoperativ verstorben. Alle übrigen Patienten haben wir lückenlos in persönlicher Nachkontrolle behalten. Die ersten 52 Patienten mit einer zementlosen Polyäthylenpfanne und einer Beobachtungszeit von über einem Jahr wurden kürzlich speziell analysiert:

Das Alter der Patienten schwankte zwischen 43 und 80 Jahren und betrug im Durchschnitt 63,5 Jahre. 42 Patienten waren in Allgemeinnarkose, 10 in Lumbalanästhesie operiert worden. Die Operationsdauer betrug im Durchschnitt nach den Aufzeichnungen des Anästhesisten 67 Minuten (30–135 Min.). Der Spitalaufenthalt der Patienten schwankte zwischen 13 und 35 Tagen und betrug im Durchschnitt 19,5 Tage. In keinem Fall kam es zu irgendwelchen nennenswerten intraoperativen Komplikationen. Postoperativ machte ein Patient eine schwere Lungenembolie (nicht tödlich) durch, ein Patient eine Pneumonie. Keine einzige Hüftgelenkspfanne zeigt Zeichen einer Pfannenlockerung. Eine Patientin klagt über stärkere Schmerzen. Die szintigraphische Untersuchung ergab einen Verdacht auf Infekt im Femurschaftbereich.

Zusammenfassend kann zu den zementlos

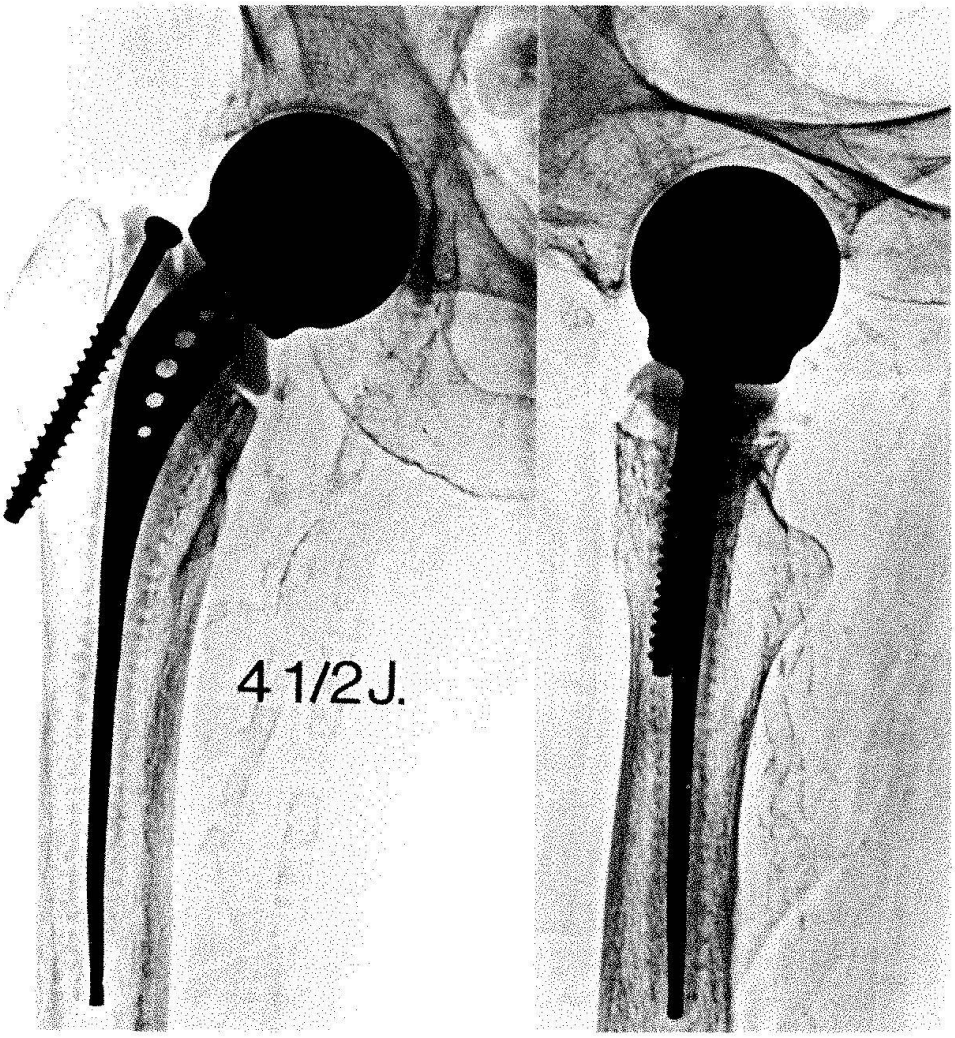

Abb. 6. E. L., 77jährige Patientin mit Schenkelhalsfraktur mit isoelastischer Femurkopfprothese versorgt, 4einhalb Jahre nach der Implantation. Feste Verankerung des Prothesenstiels im Femurschaft durch Einwachsen von Knochen in die Vertiefungen der Kunststoffoberfläche.

eingebauten Polyäthylenpfannen gesagt werden, dass sich ihre Verwendung in bis heute 196 Fällen in einem Zeitraum von über vier Jahren bewährt hat und die diesbezügliche zukünftige Entwicklung optimistisch beurteilt werden darf. Die äusserst positiven Erfahrungen mit dem zementlosen Einbau von Hüftgelenkspfannen aus Polyäthylen hat uns sogar dazu geführt, nun in der Regel auch bei Reoperationen wegen Pfannenlockerung die neue Pfanne zementlos einzubauen und bei erheblichen Knochenresorptionen zusätzlich eine Spongiosaplastik durchzuführen. Die Polyäthylenpfanne wird in diesen Fällen dann direkt der eingebrachten autologen oder homologen Spongiosa angelegt. Längerfristige Erfahrungen mit dieser Methodik des Pfannenersatzes stehen allerdings noch aus.

3. Isoelastische Femurkopf-Endoprothesen: Im Gegensatz zu den Totalprothesen der Hüfte haben wir bis heute bei den an unserer Klinik und an der Clinica Ortopedica Busto Arsizio/Italien (Prof. R. Bombelli) bei Schenkelhalsfrakturen alter Patienten eingesetzten 53 Femurkopfendoprothesen keine Lockerung zu verzeichnen. Der Grund für diese guten Resultate liegt wie bereits erwähnt zur Hauptsache in der grössten Festigkeit des Femurhalses dieses verbesserten Prothesenmodelles.

Vom April 1974 bis Mai 1979 wurden an der Orthopädischen Universitätsklinik Basel/Schweiz und am Orthopädischen Spital Busto Arsizio 28 Patienten – 25 Frauen und 3 Männer – mit einer Schenkelhalsfraktur mit einer isoelastischen Femurkopfprothese versorgt. Diese Patienten, deren Beobachtungs-

Abb. 7. Histologisches Bild der Prothesenoberfläche einer Femurkopfprothese 6 Wochen nach Implantation. Das in die Vertiefungen der Kunststoffoberfläche eingewachsene Knochengewebe garantiert bereits eine gute Fixation der Prothese (Histologische Präparation: Prof. R. Schenk, Anat. Inst. der Univ. Bern).

zeit also über einem Jahr beträgt, wurden kürzlich nachkontrolliert. Ihr Durchschnittsalter lag bei 74,6 Jahren mit einem Minimum von 57 und einem Maximum von 87 Jahren. Von den 28 Patienten, deren Operationsdatum somit über ein Jahr zurückliegt, verstarben sieben bis zur Nachuntersuchung. Bei einer Patientin musste wegen einer Protrusion des Femurkopfes die Kopfendoprothese in eine Totalprothese - ohne Auswechseln des Schaftes - umgewandelt werden. Radiologisch ergaben sich in keinem einzigen Fall Zeichen einer Stiellockerung. Im Verlaufe der ersten sechs postoperativen Monate konnte regelmässig die Entwicklung einer sklerotischen Zone um das obere Drittel des Schaftes im Trochanterbereich beobachtet werden. Im unteren Abschnitt fand jeweils ein Einwachsen von Knochen von der Korticalis in die Vertiefungen der Prothesenoberfläche statt (Abb. 6).

Eine Patientin verstarb 6 Wochen postoperativ. Das Femur wurde von Prof. R. Schenk (Anatomisches Institut Bern) histologisch untersucht. Erstaunlich war dabei die grosse Menge bereits neugebildeten Knochens um das Implantat herum. Dieses hat offensichtlich die Bildung neuer Knochentrabekel im ganzen Zwischenraum zwischen Prothese und Korticalis des Femurschaftes induziert. An den Kanten der Prothese ist das knöcherne Bett stärker ausgebildet. An einzelnen Stellen findet sich zwischen Knochen und Implantat eine Bindegewebeschicht von 30–120 µm. Knochengewebe ist auch in die Einsenkungen der Oberfläche eingewachsen (Abb. 7), was beweist, dass praktisch keine Bewegungen zwischen Knochen und Implantat stattgefunden haben. An einzelnen Stellen finden sich auch Fremdkörperreaktionen mit Fremdkörperriesenzellen. Einzelne Polymerpartikel, die von Fremdkörperriesenzellen umgeben sind, waren auch im Knochenmark nachweisbar.

Zusammenfassend kann nach einer nun über 7jährigen Erfahrung in der Verwendung sogenannter isoelastischer Prothesen gesagt werden, dass, günstige mechanische Konstellation vorausgesetzt, Implantate aus Polyacetalharz und Polyäthylen direkt im Knochen ohne Verwendung von Knochenzement, verankert werden können und vom Körper einwandfrei toleriert werden, und dass sich die Stabilität, d.h. die Verbindung zwischen Knochengewebe und Kunststoff, durch Einwachsen von Knochengewebe in die Einsenkungen an der Oberfläche des Implantates mit der Zeit sogar verstärkt. Für die zementlose Verankerung von Hüftgelenkspfannen und Femurschaftteilen bei der Kopfprothese sowie für die mechanisch allerdings weniger beanspruchten Schulterprothesen darf die Zukunft sehr optimistisch beurteilt werden. Die individualspezifischen Unterschiede der Elastizitätsverhältnisse am proximalen Femurende bei der Hüft-Totalprothese verlangen bis zu einem definitiven Urteil aber noch einige Zeit der Beobachtung.

Literatur

Kinzl, L., Burri, C., Mohr, W., Paulini, K., Wolter, D.: Gewebeverträglichkeit der Polymere Polyäthylen, Polyester und Polyacetalharz. Z. Orthop. 114: 777-784 (1976).

Mathys, R.: Stand der Verwendung von Kunststoffen für künstliche Gelenke. Akt. Traumatol. 3: 253-257 (1973).

Morscher, E., Mathys, R.: Erste Erfahrungen mit einer zementlosen isoelastischen Totalprothese der Hüfte. Z. Orthop. 113: 745 (1975).

Morscher, E., Mathys, R.: First experiences with a cementless isoelastic prosthesis of the hip. In: Total Hip Prosthesis; Eds.: Gschwend, N., Debrunner, H.U., Berne, Huber (1976).

Morscher, E., Mathys, R., Henche, H.R.: Iso-elastic endoprosthesis - a new concept in artificial joint replacement. In: Advances in artificial hip and knee joint technology. Eds.: Schaldach, M., Hohmann, D., 403 (Engineering in medicine, Vol. 2), Berlin, Heidelberg, New York, Springer (1976).

Morscher, E.: Isoelastische Prothesen. Langenb. Arch. Chir. 349: 321-326, Kongressbericht 1979, Springer (1979).

Morscher, E.: Entwicklungstendenzen der Alloarthroplastik des Hüftgelenkes. Der Kassenarzt 19 (1979), H. 37, Verlag Kern & Birner, 6000 Frankfurt/M.

Morscher, E., Bombelli R., Schenk, R., Mathys, R.: Cementless isoelastic cephalic prosthesis in the treatment of fractures of the femoral neck. Arch Orthop Traum Surg 98: 93-100 (1981).

Perren, S.M.: Persönliche Mitteilung.

Rüedi, Th., Bogen, M., Allgöwer, M.: Das Operationsrisiko im hohen Alter unter spezieller Berücksichtigung der Schenkelhalsfraktur. Orthopädie 4: 140-142 (1975).

Wolter, D., Burri, C., Kinzl, L., Müller, A.: Die Veränderungen der physikalischen Eigenschaften von Polyacetalharz (Hostaform C), Polyester (Hostadur), Polyäthylen (Hostalen) und Teflon (Hostaflon) nach tierischer Implantation und mehrfachem Autoklavieren. Arch. orthop. Unfall-Chir. 86: 291-302 (1976).

Prof. Dr. Erwin Morscher
Orthopädische Klinik
Chirurgisches Departement
der Universität Basel
Felix-Platter-Spital
CH-4055 Basel