Zeitschrift: Jahrbuch der Schweizerischen Naturforschenden Gesellschaft. Wissenschaftlicher und administrativer Teil = Annuaire de la Société Helvétique des Sciences Naturelles. Partie scientifique et administrative

Herausgeber: Schweizerische Naturforschende Gesellschaft

Band: 160 (1980)

Artikel: Finger- und Ellbogenprothesen

Autor: Gschwend, Norbert / Schweier, Heinrich G.

DOI: https://doi.org/10.5169/seals-90818

Nutzungsbedingungen

Die ETH-Bibliothek ist die Anbieterin der digitalisierten Zeitschriften auf E-Periodica. Sie besitzt keine Urheberrechte an den Zeitschriften und ist nicht verantwortlich für deren Inhalte. Die Rechte liegen in der Regel bei den Herausgebern beziehungsweise den externen Rechteinhabern. Das Veröffentlichen von Bildern in Print- und Online-Publikationen sowie auf Social Media-Kanälen oder Webseiten ist nur mit vorheriger Genehmigung der Rechteinhaber erlaubt. Mehr erfahren

Conditions d'utilisation

L'ETH Library est le fournisseur des revues numérisées. Elle ne détient aucun droit d'auteur sur les revues et n'est pas responsable de leur contenu. En règle générale, les droits sont détenus par les éditeurs ou les détenteurs de droits externes. La reproduction d'images dans des publications imprimées ou en ligne ainsi que sur des canaux de médias sociaux ou des sites web n'est autorisée qu'avec l'accord préalable des détenteurs des droits. En savoir plus

Terms of use

The ETH Library is the provider of the digitised journals. It does not own any copyrights to the journals and is not responsible for their content. The rights usually lie with the publishers or the external rights holders. Publishing images in print and online publications, as well as on social media channels or websites, is only permitted with the prior consent of the rights holders. Find out more

Download PDF: 16.01.2026

ETH-Bibliothek Zürich, E-Periodica, https://www.e-periodica.ch

Finger- und Ellbogenprothesen

Norbert Gschwend und Heinrich G. Scheier

Historisches

Der Wunsch, ein schmerzhaft zerstörtes und meist steifes Gelenk beweglich zu machen, ist in grösserem Umfang erstmals am Ellbogen realisiert worden. Schon 1882 hat Ollier über 106 Fälle von Resektionsarthroplastiken berichtet und verwendete eine Methode, die auch heute noch da und dort gebraucht wird. In vielen Fällen handelte es sich um tuberkulöse Zerstörungsprozesse, was zum vornherein die Verwendung von künstlichen Implantaten ausschloss. Die Bemühungen, an den Fingergelenken eine schmerzfreie Beweglichkeit durch einfache Resektionsarthroplastik zu erhalten bzw. wiederherzustellen, sind erst wenige Dezennien alt. Auch hier handelte es sich um Resektionsarthroplastiken mit häufig erstaunlich gutem Ergebnis (Vainio, K., 1959). Der Kunstgelenkersatz begann erst zögernd in den 50er Jahren (Brannon et. al., 1959; Flatt, A.E., 1960) und erreichte in den späten 60er Jahren einen ersten Höhepunkt.

Häufigkeit und Indikation

Ein Blick auf unsere Operationsstatistik hinsichtlich der Zahl implantierter Kunstgelenke lässt unschwer erkennen, dass an der unteren Extremität das Hüftgelenk, an der oberen Extremität aber das Fingergrundgelenk zahlenmässig führt.
Arthrose am einen, Polyarthritis am anderen Gelenk sind auch für die übrigen Gelenke schlechthin die wichtigsten Indikationen zum Ersatz, in weiterer Distanz gefolgt von früheren Frakturen und Tumoren. Schmerz, Steifheit und Deformität sind die führenden Symptome, die den Kranken zum orthopädischen Chirurgen führen.
Sowohl am Ellbogen wie auch an den Fingergelenken nahm die Entwicklung der Arthroplastik ihren Ausgang von der einfachen Resektionsarthroplastik, die sich keiner oder vorwiegend körpereigener Interposita bediente. Während analoge Versuche an den Gelenken der unteren Extremität, vorab an Hüfte und Knie wegen früher Misserfolge bald aufgegeben wurden, hielten sich die Resektionsarthroplastiken an Ellbogen- und Fingergelenken bis auf den heutigen Tag und nehmen weiterhin als wirksame Alternativen zu den Kunstgelenken im Operationsrepertoire namhafter Autoren einen gewichtigen Platz ein.
Finger- und Ellenbogenprothesen unterscheiden sich heute in mancherlei grundsätzlichen Punkten, im Konstruktionsprinzip, im verwendeten Material oder in den recht verschiedenen Operationstechniken. Den Jetztzustand und die Entwicklungstendenzen zu skizzieren ist Ziel der nachfolgenden Betrachtungen.

Die Fingerprothesen

Das Bedürfnis nach einem Kunstgelenkersatz ist an den verschiedenen Fingergelenken je nach der funktionellen Wertigkeit recht unterschiedlich. Am Daumensattelgelenk und an den Fingergrundgelenken, die einen sehr ausgiebigen Aktionsradius aufweisen, bedeutet eine versteifende Operation vor allem bei einem polyartikulären Krankheitsgeschehen wie der Polyarthritis oder Polyarthrose eine allzu einschneidende Massnahme, weshalb hier auch die Hauptindikationsgebiete der Arthroplastik liegen.
Die Versteifung der Fingermittelgelenke führt vor allem an Mittel-, Ring- und Kleinfinger zu einer starken Beeinträchtigung der Greiffunktion, weshalb die Arthrodese immer weniger und dann möglichst nur am

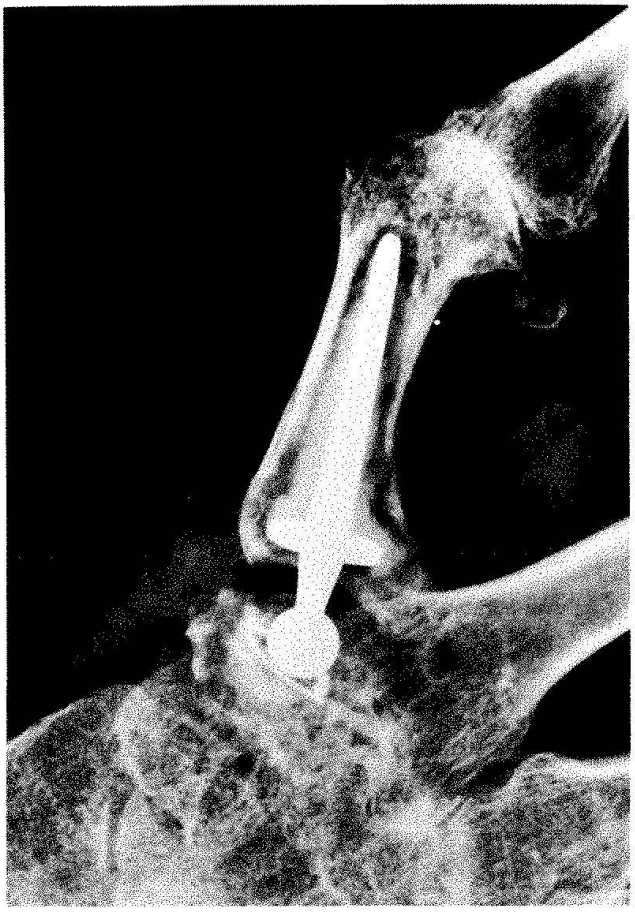

Abb. 1. Ersatz des Daumensattelgelenkes (CM 1-Gelenk) durch eine Prothese von de la Caffinière (Kugelgelenk Metall-Polyäthylen). Die erheblichen Belastungen führten zur Lockerung an der Zement-Knochengrenze des Metacarpale. Röntgenbild freundlicherweise zur Verfügung gestellt von Dr. G. Segmüller.

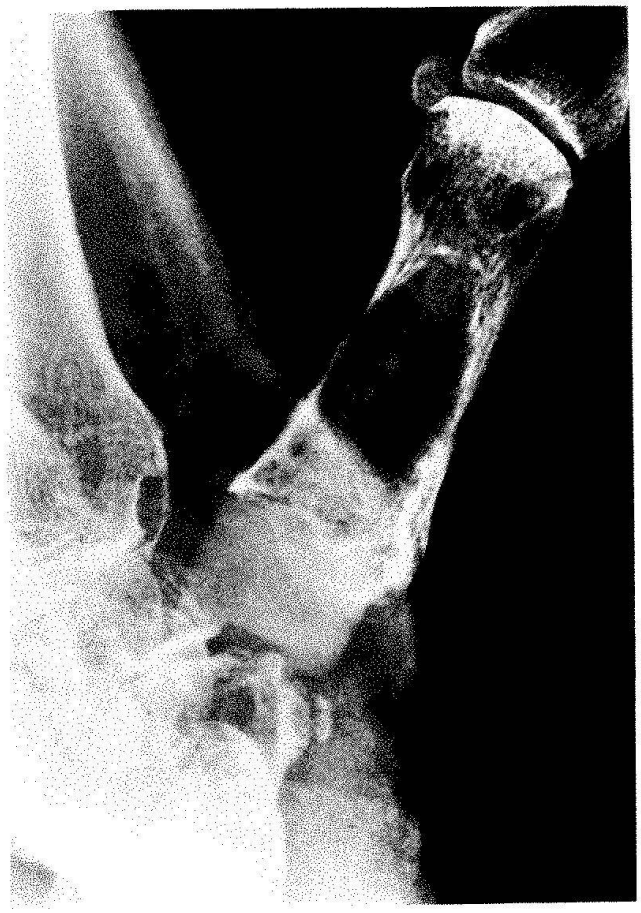

Abb. 2. Silastikimplantat nach Swanson am Daumensattel (CM 1-Gelenk). Der Silastikabrieb führte in diesem (Ausnahme-) Fall zur Entwicklung eines aggressiven Granulationsgewebes mit Knochenresorption am Metacarpale 1 und multangulum majus.

Daumengrund- und Zeigefingermittelgelenk durchgeführt wird, die in erster Linie einem stabilen Spitzgriff zu dienen haben.

Das Daumensattelgelenk ist unbestritten das vielseitigste und funktionell wertvollste Einzelgelenk der ganzen Hand, verleiht es doch dem Daumen seine dominierende Stellung als universelles Greiforgan. Ähnlich einem Kardangelenk ist das Daumensattelgelenk in allen Freiheitsgraden beweglich. Daneben aber besitzt es dank kräftiger Sehnen und eines entsprechenden Bandapparates sowie einer Inkongruenz der Gelenkflächen die Möglichkeit zur maximalen Stabilisierung. Eine Schwäche des Kapselbandapparates dürfte neben anderen konstitutionellen Faktoren zu der besonders bei Hausfrauen nach dem Klimakterium gehäuft beobachteten Rhizarthrose führen, die schlechthin die Indikation zum Kunstgelenkersatz darstellt. Niemand hat ernsthaft versucht, mit einem Kunstgelenk das Sattelgelenk zu imitieren. Zwei Konstruktionsprinzipien haben sich durchgesetzt: Eines, für das ich als Beispiel die Prothese von de la Caffinière (1978) (Abb. 1.) anführe, ersetzt das Daumensattelgelenk allein; es vermittelt diesem in Gestalt eines nach dem low friction-Prinzip arbeitenden Kugelgelenks eine weitgehende Bewegungsfreiheit. Ob die am einzementierten Stiel beobachtete Lockerungstendenz Ausdruck einer abnormen Belastung ist, herrührend von der mangelnden Stabilisierungsmöglichkeit im Kugelgelenk im Vergleich zum natürlichen inkongruenten Sattelgelenk, sei am Rande gefragt. Einen anderen Weg geht heute die Mehrzahl der Rheumaorthopäden, die die Entfernung des multangulum majus zum

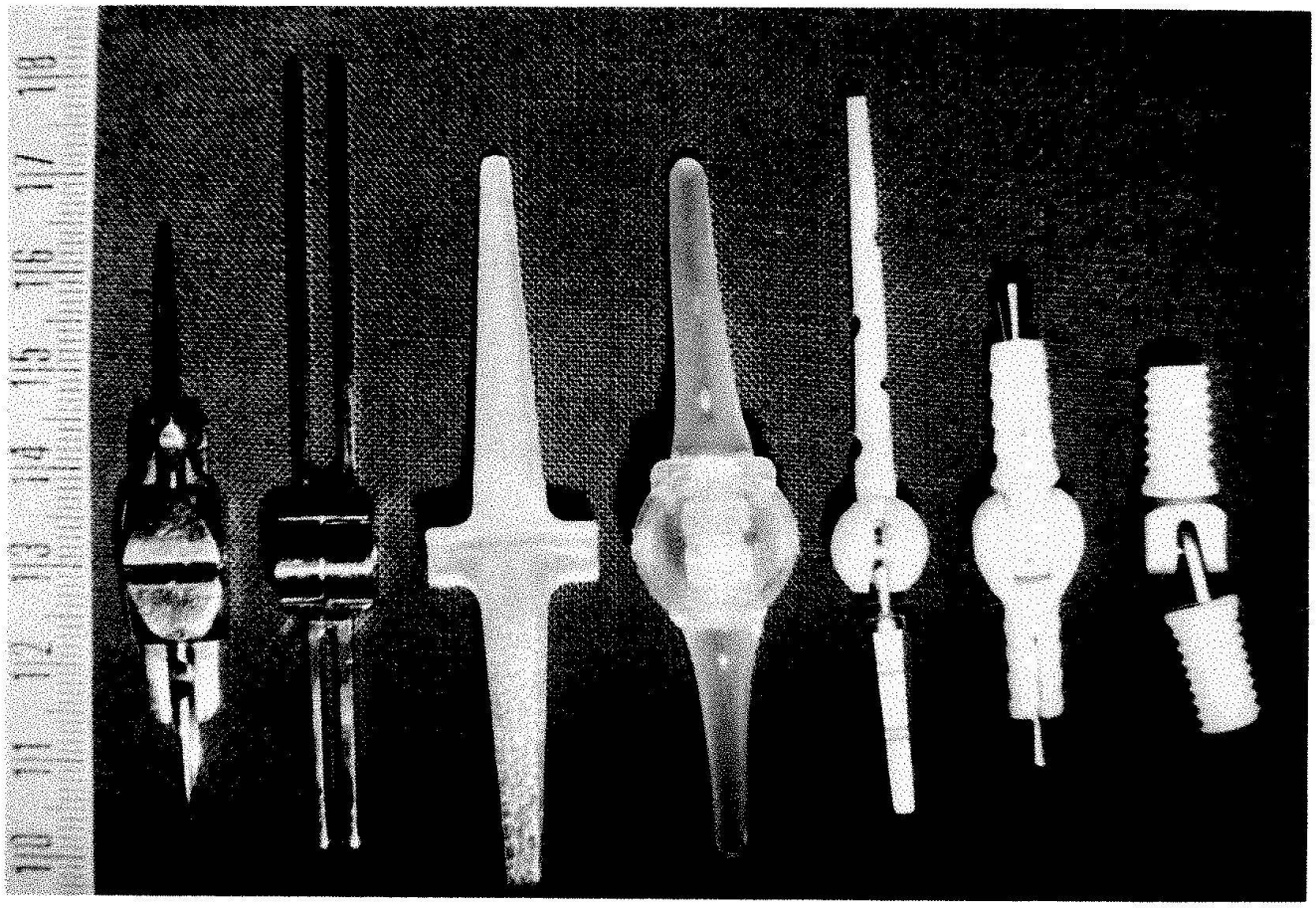

Abb. 3. Einige der bekannteren Finger-Kunstgelenke.
Von links nach rechts: 1) Brannon, 2) Flatt-, 3) Swanson-, 4) Calnon-Nickel-, 5) St. Georg-, 6) Mathys-, 7) GSB-Prothese.
1 und 2 werden zementfrei fixiert und sind starre Scharnier-gelenke.
3 und 4 sind elastische Platzhalter und keine echten Gelenke. Sie werden ohne zusätzliches Fixationsmaterial in die Markräume eingeschoben.
5 ist eine Metall-Polyäthylen-Kombination und wird mit Zement fixiert.
6 und 7 werden zementfrei fixiert, 6 nach dem Dübelprinzip, 7 zusätzlich unter Verwendung von Zylindern verschiedener Grösse. Bei letzterem kann sich zudem der Metallstift zu beiden Seiten der gelenkigen Verbindung im Plastikköcher hin- und herbewegen.

Kernstück ihres Eingriffes machen, ausgehend von der Erfahrung, dass dieser Knochen das Zentrum einer Arthrose ist, die nicht nur das Daumensattelgelenk, sondern auch die benachbarten Gelenke erfasst hat. Zur Verhinderung einer Verkürzung des Daumenstrahls und zur Verbesserung der Stabilität setzen wir mehrheitlich eine Silastikprothese (Abb. 2) ein. Zur Fixation des im ersten Mittelhandknochen sitzenden Stifts ist kein Zement erforderlich.

Die Luxationsgefahr ist heute noch das Hauptproblem, dem durch Kapselverstärkung mittels benachbarter Sehnenzüge und einer mehrwöchigen Gipsruhigstellung entgegengewirkt wird. Demgegenüber scheint die gelegentlich beobachtete Knochenresorption als Folge einer Fremdkörperreaktion auf vermehrten Silastikabrieb (Abb. 2) an Bedeutung zurückzutreten. Die mit den Silastikinterponaten erzielten Ergebnisse erreichen bei guter Operationstechnik und Nachbehandlung eine Erfolgsquote von über 90%. Eine schmerzfreie gute Greiffähigkeit mit weitgehend freier Beweglichkeit ist die Regel.

An den *Fingergrundgelenken,* die einem relativ straff geführten Kugelgelenk entsprechen, begann man in den 50er Jahren mit starren Metallscharnier-gelenken. Die Fixation mittels gabelförmiger Zinken war den unphysiologischen Belastungen nicht gewachsen, auch gab eine massive Metallose bei diesen kleinen Gelenken zu berechtigten Bedenken Anlass.

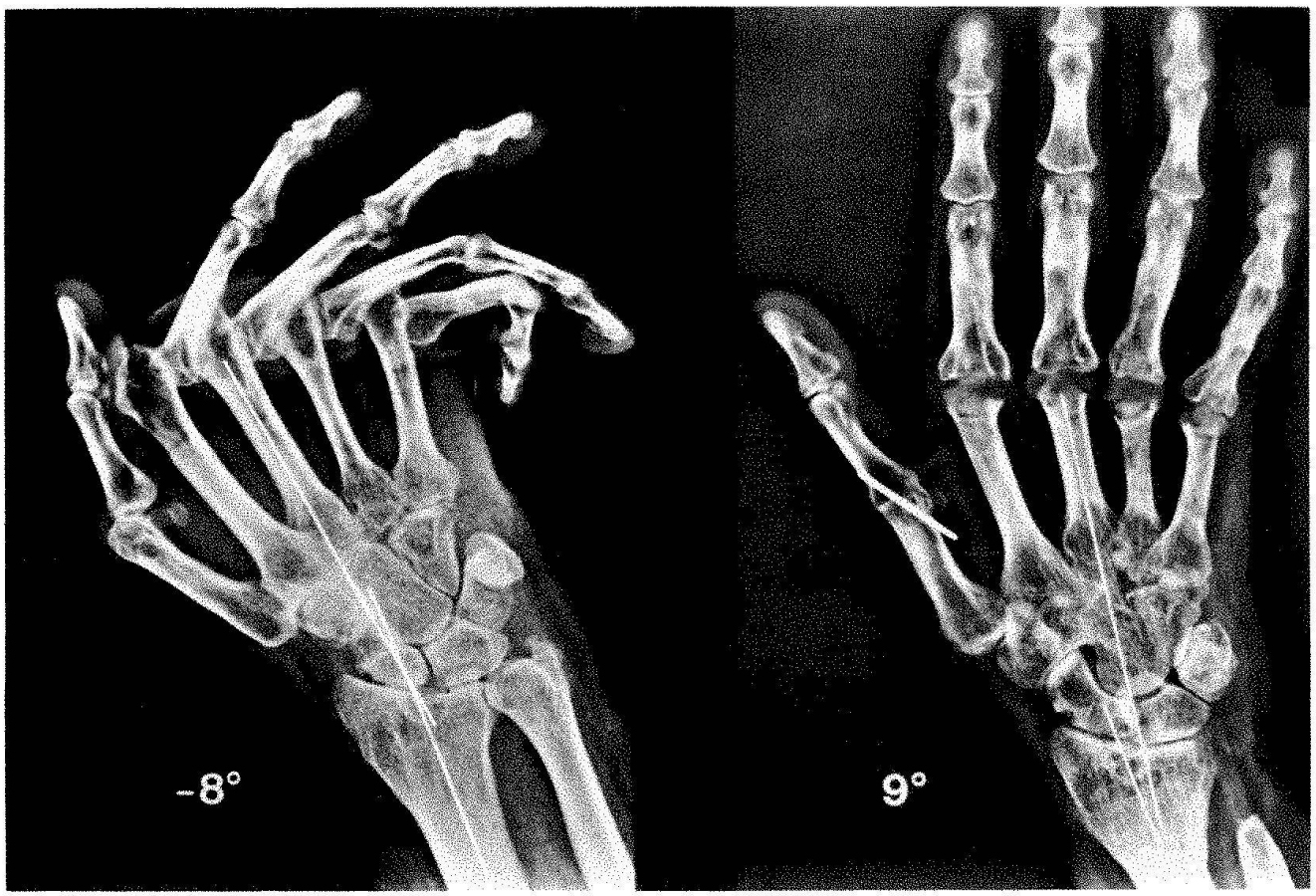

Abb. 4. Schwerer Ulnardrift der Langfinger bei totaler Luxation der Fingergrundgelenke. Beachte auch den gegensinnigen Radialdrift des Handgelenks von -80. Durch Implantation der Silastikprothese wurden nicht nur die Luxation behoben und die schwere Fehlstellung korrigiert, sondern auch gleichzeitig die Handgelenksstellung verbessert, wozu auch die Resektion des distalen Ulnaendes beigetragen haben mag.

Die Umstellung auf ein low friction-Prinzip und die Einzementierung der einzelnen Komponenten wie etwa bei der St. Georg- oder der Staffee-Prothese, um nur zwei der im Handel befindlichen Typen (Abb. 3) zu erwähnen, vermochte sich nicht durchzusetzen, steht doch dem grösseren operationstechnischen Aufwand und der mit der Zementverwendung verknüpften höheren Komplikationsgefahr keine entsprechend bessere, eher sogar eine schlechtere Funktion gegenüber.

Ähnlich haben sich die ohne Zement befestigten Gelenke von Mathys (1974) (siehe Abb. 3), die nach einem Dübelprinzip im Markraum verankert werden, oder unser eigenes GSB-Gelenk, das mittels Zylindern verschiedener Grösse mit Schraubengewinde im Markraum Halt sucht und zur Entlastung der Verankerung einen Pistoneffekt zwischen Prothesenstiel und Plastikzylinder ermöglicht, nicht durchsetzen können.

Die dem physiologischen Bewegungsmechanismus recht ähnliche Gelenkkonstruktion vermochte bisher keine bessere Funktion zu erzielen als die im Grunde genommen recht primitiven Silastikplatzhalter von Swanson (1972) u. a. m. Diese scheinen durch ihre Flexibilität und relativ lockere Verankerung dem Körper mehr Anpassungsmöglichkeiten zu bieten. Die Implantationstechnik ist relativ einfach, abgesehen von den sehr differenzierten begleitenden Weichteiloperationen, deren Ziel es ist, abgerutschte Sehnen zu rezentrieren und durch Sehnen-Verpflanzungen das Muskelgleichgewicht wiederherzustellen. Entsprechend erreicht man auch mehrheitlich eine gute Korrektur der Fehlstellungen (Abb. 4), eine weitgehend schmerzfreie Beweglichkeit, die allerdings

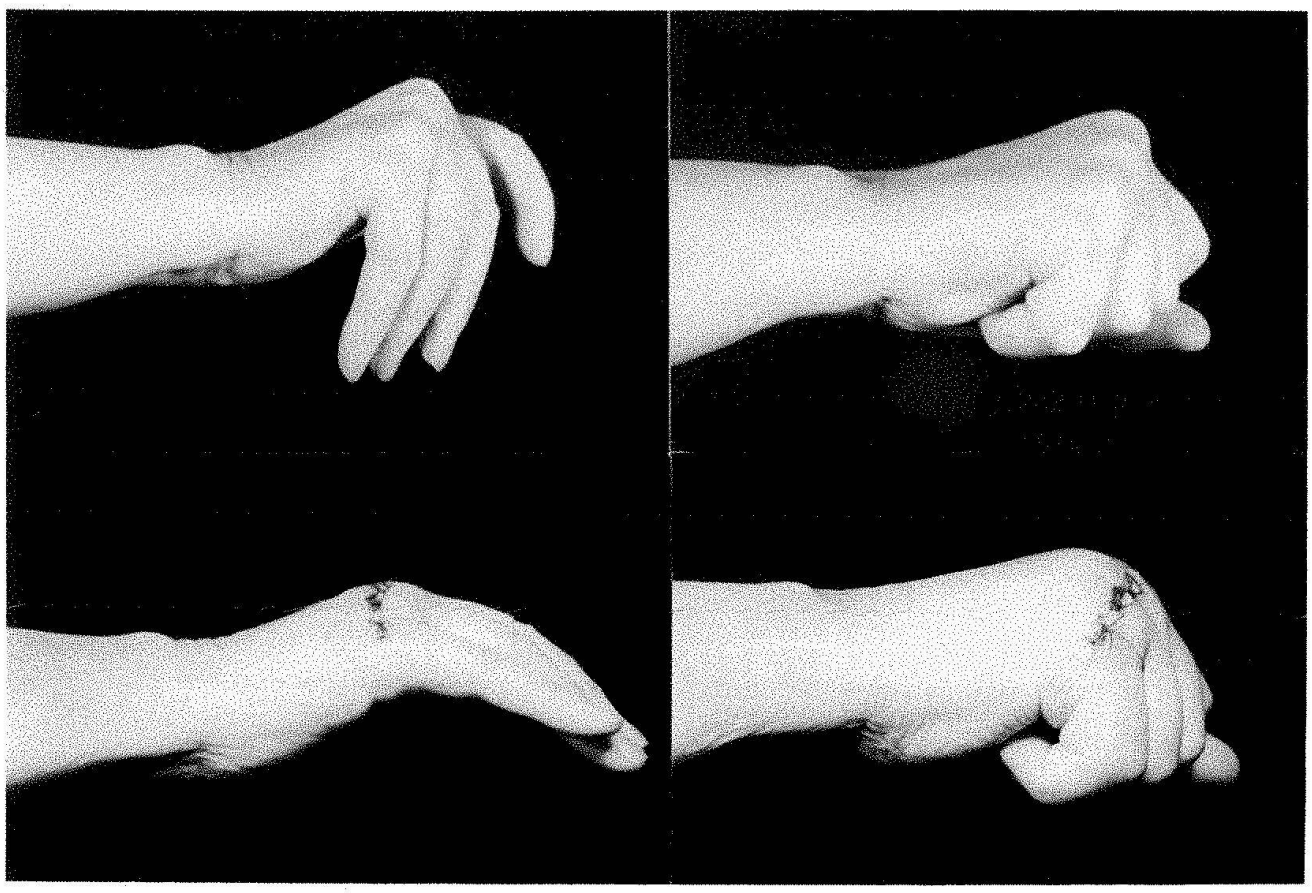

Abb. 5. Durch Behebung der Fingergrundgelenksluxation und Korrektur wurde nicht nur das Aussehen entscheidend verbessert, sondern – was mindestens so wichtig ist – eine annähernd normale Funktionsfähigkeit wiederhergestellt.

nur im Ausnahmefall (Abb. 5) einen vollständig normalen Faustschluss gestattet. Die Prothesenfraktur ist seltener geworden, seitdem das high performance Silastomer Verwendung findet. Inwieweit die immer wieder beobachteten belastungsabhängigen Knochenresorptionserscheinungen als Folge des unphysiologischen Pistoneffekts und der Fremdkörperreaktion auf Silastikabriebpartikel die Spätergebnisse zu trüben vermögen, muss vorläufig offen bleiben.

Auch an den *Fingermittelgelenken* setzen sich immer mehr die Silastikimplantate durch. Hier bestimmen die begleitenden Weichteiloperationen am Bandapparat und an den Sehnen in besonders hohem Mass den Korrekturerfolg von Fehlstellungen. Der über Wochen und Monate sich erstreckenden Nachbehandlung mit Physio- und Ergotherapie und mittels dynamischer Schienen kommt vorrangige Bedeutung zu, ist doch das Verhältnis zwischen Grösse des Implan-



Abb. 6. Unsere GSB-Prothese für das Fingermittel-(PIP)-Gelenk. Es handelt sich um ein lockeres Scharniergelenk, das eine minimale Knochenresektion erheischt und breit auf den Kondylen abstützt, das bei guter Knochenqualität auch zementfrei fixiert werden könnte.

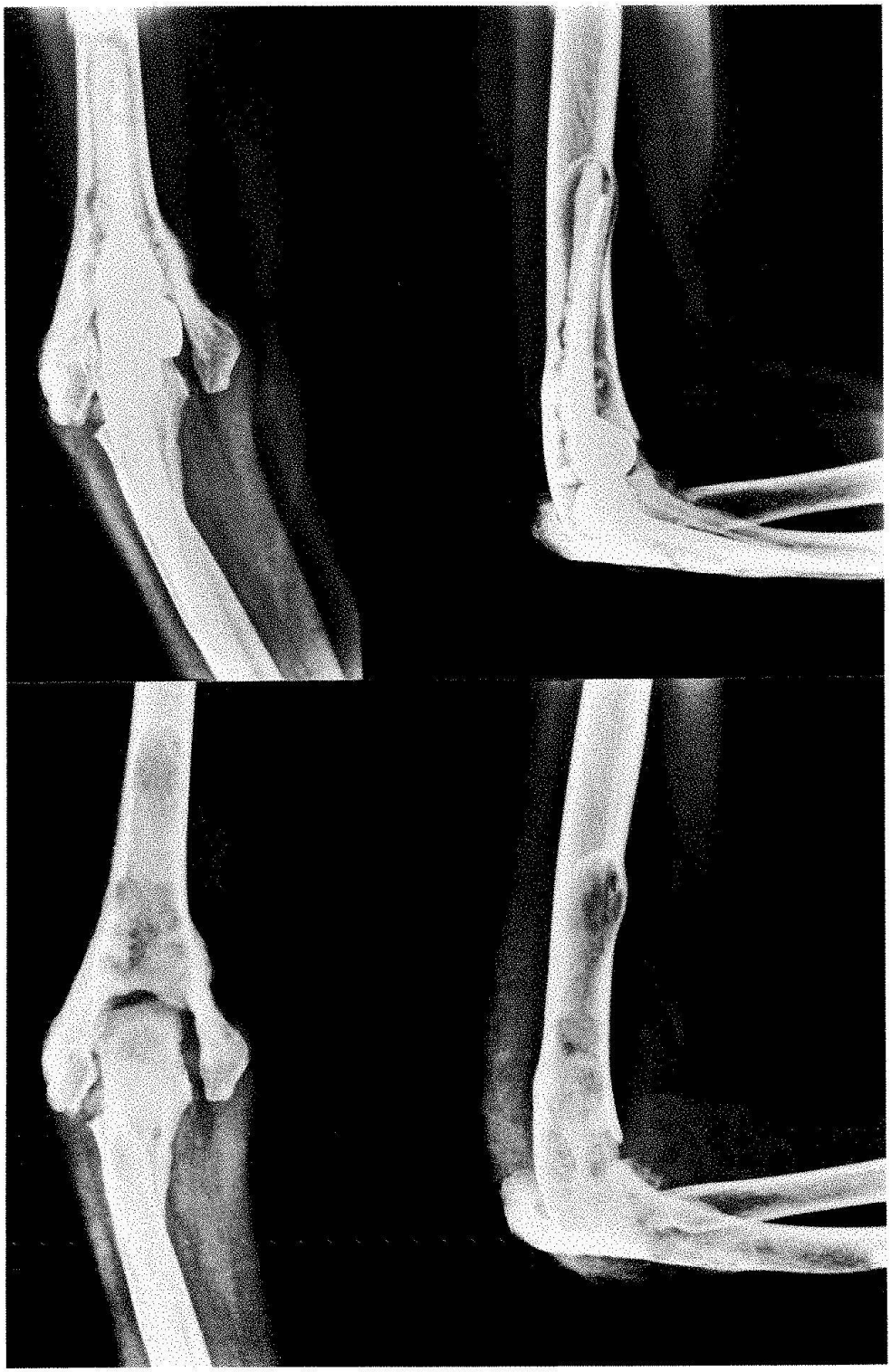

Abb. 7. Das alte GSB-Ellbogengelenk war ein starres Metall-Metall-Scharniergelenk. Wie alle starren Scharniergelenke kam es (s. oben) innert weniger Jahre zur Auslockerung und Verdünnung des Knochens. Der entscheidende Vorteil war die minimale Knochenresektion, die zur Implantation notwendig war und Band- und Muskelansätze schonte. Dadurch erreichte man mit der blossen Prothesenentfernung eine relativ stabile 'sine-sine' Resektionsarthroplastik.

tates und des umgebenden Weichteilmantels eines Gelenkes umso günstiger, je mehr wir an die Körperperipherie gelangen. Eine überschüssige «encapsulation» als Ausdruck einer Fremdkörperreaktion wirkt sich bewegungshindernd aus. Wo mehr Stabilität erwünscht war, haben wir auch die von unserer Gruppe zusammen mit der Firma Sulzer entwickelte GSB-Prothese (Abb. 6), ein lockeres Scharniergelenk verwendet. Bei minimaler Knochenresektion erlaubt es eine gute Korrektur jeder Fehlstellung und einen annähernd physiologischen Bewegungsablauf. Die Lockerungsgefahr dürfte allerdings besonders bei osteoporotischem Knochen nicht unterschätzt werden.



Abb. 8. Die neue GSB-Ellbogenprothese erfordert wie die alte minimale Knochenresektion und schont damit Band- und Muskelansätze. Die entscheidenden Vorteile sind die Abstützung an den Kondylen mittels breiter Metallflügel, die kräftigeren und breiteren Markraumstifte und vor allem auch eine Metall-Polyäthylenverbindung, die im Sinne eines lockeren Scharniergelenks Humerus- und Ulnateil zusammenhält.

Ellbogenprothesen wurden in den 60er Jahren, als sie aufkamen, fast ausschliesslich als starre Metall-Metall-Scharniergelenke konzipiert. Die Anfangserfolge waren verblüffend gut. Da die ungewöhnlich hohen Belastungen bei diesem zwischen zwei langen Hebelarmen arbeitenden Gelenk früher oder später zur Lockerung des Gelenkes führten, kam es dort zur Katastrophe, wo man zur Implantation der Prothese gezwungen war, viel Knochen mitsamt den stabilisierenden Muskel- und Bandansätzen zu opfern. Gleichsam in einer Vorahnung hatte unsere GSB-Gruppe mit der Firma Sulzer ein sparsam resezierendes Scharniergelenk konzipiert, das aber schon in den ersten Jahren eine Lockerungsquote von nahezu einem Drittel aufwies (Abb. 7). Wohl war der Rückzug zu der einfachen Resektionsarthroplastik (Abb. 7), wie sie schon seit Dezennien Verwendung fand, nahezu immer erfolgreich dank der erhaltenen Band- und Muskelansätze. Wollte man den Kunstgelenkersatz weiter verfolgen, so mussten die Gelenkkonstrukteure neue Lösungen suchen, die Beweglichkeit und Stabilität gleichzeitig vermittelten.

Die eine Gruppe, vorwiegend Angelsachsen, versuchte, die Gelenkflächen selbst mittels künstlicher Gelenkflächen zu ersetzen, die in vereinfachter Weise die natürlichen nachahmen. Zur Verankerung dienen aufgerauhte Flächen und Zement oder Markraumstifte.

Mit unserer neuen GSB-Prothese (Abb. 8) bleiben wir dem Prinzip eines Scharniergelenkes treu. Im Vergleich zum alten brachten wir jedoch breit auf den Condylen abstützende Flächen an, lagerten das Metallscharniergelenk in Polyäthylen und gaben den beiden Komponenten i. S. eines lockeren Scharniergelenks Spiel, um so die Verankerungsstifte bzw. die Knochen-Zementgrenze zu entlasten. Im Gegensatz zur Oberflächenprothese ist die Korrektur von Fehlstellungen, wie sie nach abgeheilten Trümmerfrakturen zu beobachten sind, einfacher; die Gefahr von Luxationen oder Subluxationen existiert nicht. Ob die Lockerungsgefahr weitgehend gebannt ist, wird die Zukunft zeigen müssen. Die bisher erzielten funktionellen Ergebnisse (Abb. 9) und das Fehlen eines Aufhellungssaums auch vier Jahre nach der Operation (Abb. 10) stimmen uns zuversichtlich.

Überblicken wir den Jetztzustand der Entwicklung der Finger- und Ellbogenkunstgelenke, so stellen wir fest, dass diese auf beiden Sektoren noch stark in Fluss ist. Nichts darf als definitiv angesehen werden, da keine einzige Methode restlos zu befriedigen vermag. Die Entwicklung ging sowohl an den Fingern wie am Ellbogengelenk von einem starren Metallscharniergelenk aus. Heute herrschen im Fingerbereich flexible Implantate aus Silikonkautschuk vor, keine eigentlichen Gelenke. Am Ellbogengelenk aber bemüht man sich um Imitierung der physiologischen Bewegungen und entsprechend den hier angreifenden Kräften um eine solide Verankerung der Komponenten mittels Zement. Ähnlich wie an andern stark belasteten Gelenken herrscht die Kombination Metall-Polyäthylen vor (Abb. 11). Stets wird aber unser Tun nur Stückwerk sein und einen schwachen Abglanz dessen bieten können, was einem gesunden Menschen in die Wiege gelegt wurde.

Abb. 9.

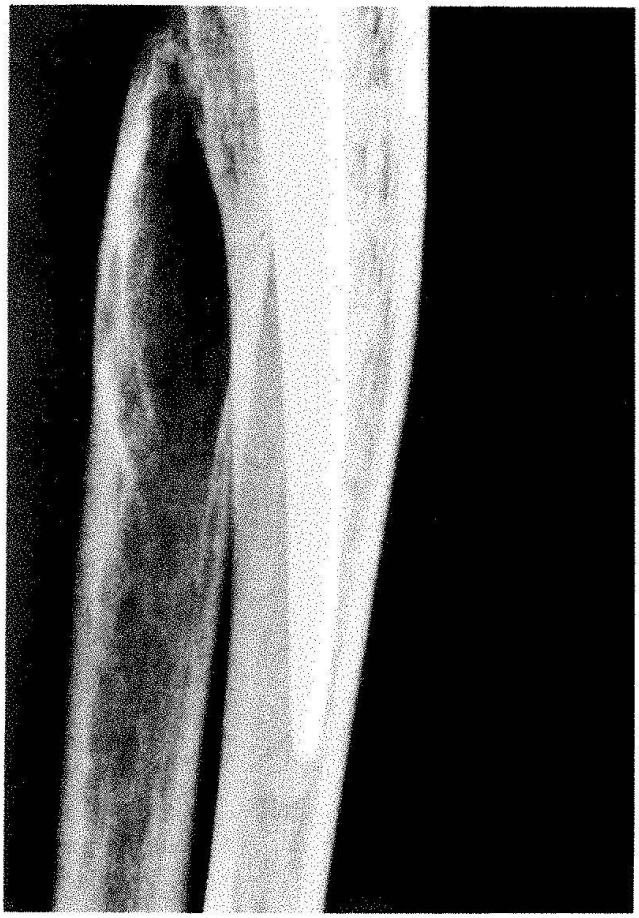

Abb. 10.

Abb. 9 und Abb. 10. Vier Jahre nach Implantation des neuen GSB-Ellbogengelenks weist die Patientin immer noch eine nahezu normale Beweglichkeit auf und zeigt weder am Humerus noch an der Ulna (Abb. 10) die geringsten Anzeichen einer Resorption im Sinne einer Lockerung der Knochen-Zementgrenze. Dabei arbeitet die Patientin voll als Krankenschwester.



Abb. 11. Die Ellbogenprothese von Lowe, eine condyläre Oberflächen-Ersatzprothese in Metall-Polyäthylen-Kombination.

Literatur

Brannon, E.W., Klein, G. (1959): Experiences with a Finger Prosthesis. J Bone Jt. Surg. 41A: 87.

de la Caffinière, J.Y. (1978): Results of Surgery on Rheumatoid Hand at the Stage of Definitive Deformities. Acta orthop belg. 44: 459.

Flatt, A.E. (1960): The Prosthetic Replacement of Rheumatoid Finger Joints. Rheumatism 16: 90.

Gschwend, N., Zimmermann, J. (1974): Analyse von 200 MCP-Arthroplastiken. Handchirurgie 6: 7.

Gschwend, N., Mauro, E. (1979): L'artroplastica della interfalangea prossimale. Esperienze con la protesi GSB. Rivista die chirurgia della mano XVI: 1.

Gschwend, N., Scheier, H.G., Meyer, R.P. (1978): Ellbogengelenkersatz. Therapeut. Umschau 35: 359.

Gschwend, N. Loehr, J. (1980): Ellbogenarthroplastik. Orthopädie 9: 158.

Gschwend, N. (1980): Lockerungsprobleme im Ellbogenbereich. In: Grenzschichtprobleme der Verankerung von Implantaten unter besonderer Berücksichtigung von Endoprothesen. M. Jäger; Georg Thieme, Stuttgart: 224.

Lowe, L.W. (1978): The Development of an Elbow Prosthesis at Northwick Park Hospital. J.R.S.M.: 71.

Mathys, R. (1974): Stand der Verwendung von Kunststoffen für künstliche Gelenke. Act. Traumatol. 3: 253.

Ollier, L.X. (1882): Démonstration anatomique de la reconstruction du coude après la résection sous-périostée. Bull. Acad 16: 000.

Stellbrink, G., Zippel, J., Englert, M. (1971): Fingergelenkprothesen Modell St. Georg. Handchirurgie 3: 83.

Swanson, A.B. (1972): Flexible Implant Arthroplasty for Arthritic Finger Joints. J Bone Jt Surg. 54A: 435.

Vainio, K. (1959): The Role of Surgery in the Rehabilitation of Rheumatoid-Arthritis Patients. In: Proc. IV European Rheum. Congress, Istanbul Press, Istanbul.

Prof. Dr. med. Norbert Gschwend und
Prof. Dr. med. Heinrich G. Scheier
Klinik Wilhelm Schulthess
Orthopädie, Rheumatologie
Neumünsterallee 3
CH-8008 Zürich