

Zeitschrift: Jahrbuch der Schweizerischen Naturforschenden Gesellschaft.
Wissenschaftlicher und administrativer Teil = Annuaire de la Société
Helvétique des Sciences Naturelles. Partie scientifique et administrative

Herausgeber: Schweizerische Naturforschende Gesellschaft

Band: 160 (1980)

Artikel: Morphologie des Knochens und der Knochenbruchheilung

Autor: Schenk, Robert

DOI: <https://doi.org/10.5169/seals-90800>

Nutzungsbedingungen

Die ETH-Bibliothek ist die Anbieterin der digitalisierten Zeitschriften auf E-Periodica. Sie besitzt keine Urheberrechte an den Zeitschriften und ist nicht verantwortlich für deren Inhalte. Die Rechte liegen in der Regel bei den Herausgebern beziehungsweise den externen Rechteinhabern. Das Veröffentlichen von Bildern in Print- und Online-Publikationen sowie auf Social Media-Kanälen oder Webseiten ist nur mit vorheriger Genehmigung der Rechteinhaber erlaubt. [Mehr erfahren](#)

Conditions d'utilisation

L'ETH Library est le fournisseur des revues numérisées. Elle ne détient aucun droit d'auteur sur les revues et n'est pas responsable de leur contenu. En règle générale, les droits sont détenus par les éditeurs ou les détenteurs de droits externes. La reproduction d'images dans des publications imprimées ou en ligne ainsi que sur des canaux de médias sociaux ou des sites web n'est autorisée qu'avec l'accord préalable des détenteurs des droits. [En savoir plus](#)

Terms of use

The ETH Library is the provider of the digitised journals. It does not own any copyrights to the journals and is not responsible for their content. The rights usually lie with the publishers or the external rights holders. Publishing images in print and online publications, as well as on social media channels or websites, is only permitted with the prior consent of the rights holders. [Find out more](#)

Download PDF: 23.02.2026

ETH-Bibliothek Zürich, E-Periodica, <https://www.e-periodica.ch>

Morphologie des Knochens und der Knochenbruchheilung

Robert Schenk

Es soll der Aufbau des Knochens dargestellt und ausgehend von den mikroskopischen und funktionellen Gegebenheiten seine Reaktion auf eine Verletzung: die Knochenbruchheilung gezeigt werden.

Bau und Funktion des Knochens

Der Feinbau des Knochengewebes entspricht vor allem zwei Funktionen: Als Stützorgan übernimmt der Knochen primär eine mechanische Aufgabe, der er durch einen hoch differenzierten Aufbau gerecht wird. Auf der andern Seite ist er ein wichtiges Stoffwechselorgan, da er bei den meisten höheren Tieren als Calciumspeicher dient, der in Mangelsituationen für den Nachschub von Calciumionen herangezogen wird. Die Konzentration der Calciumionen in der Körperflüssigkeit beeinflusst aber den Ablauf wesentlicher Funktionen, vor allem im neuromuskulären Bereich, und muss deshalb sehr genau ausreguliert werden. Träger der Stoffwechselfunktion des Knochens, aber auch seines Auf- und Abbaus sind die Knochenzellen. Ein Teil von ihnen liegt auf seinen Oberflächen, d.h. entweder aussen in der Knochenhaut (Periost), innen an den dem Markraum zugewandten Flächen (Endost) oder entlang der Wand der in den kompakten Knochenschichten (= Compacta oder Korticalis) untergebrachten Gefässkanäle (*Abb. 1A*). Im erwachsenen menschlichen Skelett sind normalerweise etwa 1–5 % dieser Oberflächen mit Osteoblasten (Knochenbildungszellen) bedeckt, welche neuen Knochen anbauen. Unter 1 % der Oberfläche sind mit Osteoklasten («Knochenfresszellen») belegt, welche imstande sind, den Knochen aufzulösen. Rund 95 % der Oberfläche sind zu einer gegebenen Zeit stationär, erfahren also weder Anbau noch

Zerstörung. Auf ihr liegen einfache Belegzellen, die aber als Grenze zwischen Knochengewebe und Körperflüssigkeit bei der Regulation des Calciumspiegels mitwirken. Auch das Innere des Knochengewebes ist zellreich, kommen doch auf einen Kubikmillimeter rund 20 000 Osteocyten (Knochenzellen), die in kleinen Hohlräumen (Lakunen) untergebracht sind und durch zahlreiche Ausläufer untereinander und mit den Oberflächenzellen in Verbindung stehen (*Abb. 1B*). Diese Zellausläufer sind in feinen Kanälchen untergebracht und können den Stofftransport über eine Strecke von rund 0,1 mm sicherstellen. Die Beschränkung dieser Transportstrecke auf 0,1 mm erklärt u. a. den Aufbau der Korticalis, die in Baueinheiten (Osteone, auch Havers'sche Systeme) gegliedert ist, die formal als Hohlzylinder aufzufassen sind, mit einer Wandstärke von 80–100 μm . Innerhalb des Kanals verlaufen die ernährenden Blutgefässe, die Osteone sind demnach trophische Einheiten, abgesehen von ihrer mechanischen Funktion als Baueinheit.

Neben der kompakten Form kommt Knochen auch als Spongiosa vor, einem Fachwerk aus Bälkchen (Trabekeln) oder Platten mit Durchmesser bis ca. 0,2 mm (*Abb. 1A*). Die Spongiosa ist in den langen Extremitätenknochen auf die Gelenkenden (Epiphysen) und die anschliessenden gelenknahen Bereiche (Metaphysen) beschränkt, fehlt aber im Schaftbereich (Diaphyse) der Röhrenknochen.

Die hervorstechendsten Materialeigenschaften des Knochens, nämlich hohe Druck- und Zugfestigkeit bei relativ geringem Gewicht, sind in seiner Feinstruktur begründet. Bei der Bildung des voll ausdifferenzierten Lamellenknochens, wie er im erwachsenen menschlichen Skelett ausschliesslich vorliegt, wird durch die Osteoblasten zunächst die organische Matrix, das Osteoid, abgelagert. Auf das Trockengewicht bezogen, besteht

dieses Osteoid zu 95 % aus Kollagen und nur zu 5 % aus Proteoglykanen (Mucopolysacchariden). Die Lamellenstruktur beruht darauf, dass die kollagenen Fibrillen in Schichten abgelagert werden, innerhalb derer sie parallel ausgerichtet sind. Von Lamelle zu Lamelle ändert sich die Verlaufsrichtung der Fibrillen, es entsteht ein Schichtenbau, der mit der Maserung der Fourniere im Sperrholz verglichen wird (*Abb. 1A*). Die kollagenen Fasern sind wenig dehnbar und haben eine sehr hohe Reißfestigkeit (ca. 10 kg/mm²). Der Mineralisations-Prozess, welcher die organische Matrix in den definitiven verkalkten Knochen umwandelt, beginnt mit einer Verzögerung von ca. 10 Tagen nach der Bildung des Osteoids und erfolgt unter massgebender Mitbeteiligung der Osteoblasten. Im Laufe der Verkalkung werden Apatitkristalle auf die kollagenen Fibrillen und in die durch ihren makromolekularen Bau präformierten Hohlräume abgelagert (*Abb. 1D, E*). Dadurch wird der Knochen zu einem festen Körper, den man in Analogie zum Eisenbeton als Verbundbau bezeichnet hat (Knese 1958). Die kollagenen Fibrillen übernehmen dabei die Rolle der Eisenstäbe, die Apatitkristalle diejenige des Zements. Mitentscheidend für die Festigkeit ist die Verlaufsrichtung der kollagenen Fibrillen. Auf die Ähnlichkeit mit einer Sperrholzkonstruktion wurde bereits hingewiesen. Dieses Prinzip charakterisiert auch die Konstruktion der bereits als Ernährungseinheiten vorgestellten Osteone in der Knochenkompakta. Als Baueinheiten betrachtet, erscheinen sie als eine Art Sperrholzzöhre, da von Lamelle zu Lamelle sowohl der Drehsinn als auch der Steigungswinkel dieser Fibrillen ändern (*Abb. 1A*). Damit wird mit einem minimalen Materialaufwand eine hohe Festigkeit erreicht.

Grundsätzliches zur Knochenbildung

Die Ausbildung eines so komplexen Strukturgefüges, wie es im Lamellenknochen vorhanden ist, ist an eine ganz wesentliche Voraussetzung gebunden: Sie kann nur auf einer festen Unterlage erfolgen ähnlich wie beim Betonieren, wo zunächst eine Schalung angefertigt werden muss, in die dann der flüssige

Beton gegossen wird. Dementsprechend erfolgt die Knochenbildung während der Embryonalentwicklung, während des Wachstums und schliesslich auch bei der spontanen Frakturheilung auf dem Umweg über ein weniger hoch differenziertes, intermediäres Stützgewebe. Die meisten Knochen entstehen embryonal auf knorpelig praeformierter Grundlage. Die Form der Knorpelanlagen gleicht schon weitgehend den endgültigen Skelettstücken. Über einen im einzelnen recht komplizierten Verknöcherungsvorgang (chondrale Ossifikation) wird der Knorpel durch Knochen ersetzt. Dieser Prozess ist auch die Grundlage für das Längenwachstum der Knochen, die vom Wachstumsknorpel (Epiphysenfuge) ausgeht, der als Knorpelplatte zwischen Epiphyse (Gelenkende) und Metaphyse eingebaut ist. Bis zum Abschluss des Wachstums funktioniert die Epiphysenfuge als eigentliches Wachstumsorgan (*Abb. 2A*). Bei der chondralen Ossifikation nimmt die Verkalkung der Knorpelsubstanz eine Schlüsselstellung ein (*Abb. 2B*). Bei der in der Wachstumsrichtung fortschreitenden Auflösung des Knorpels bleiben die verkalkten zwischenzelligen Knorpelwände erhalten und dienen als feste Unterlage für die nachfolgende Besiedlung mit Osteoblasten, die damit beginnen, Knochen auf die Kalkknorpelreste aufzulagern. Auf diesem Weg wird der Knorpel fortlaufend durch Knochen ersetzt, bis zum Abschluss des Wachstums aber im gleichen Ausmass durch Vermehrung der Knorpelzellen und durch Bildung neuer Knorpelsubstanz nachgeliefert. Wenn die Knorpelverkalkung gehemmt oder unterbunden wird, wie z.B. bei der Rachitis, dann kommt auch der Ersatz des Knorpels durch Knochen zum Stillstand. Die Bildung eines festen Leitgerüsts durch die Knorpelverkalkung hat für die nachfolgende Knochenbildung noch eine weitere Konsequenz: Sie liefert eine mechanische Abschirmung für die dünnwandigen Blutkapillaren, welche die Osteoblasten bei ihrem Vordringen gegen die Epiphysenfuge begleiten und für deren Versorgung unerlässlich sind. Die Stoffwechselansprüche der Osteoblasten sind dermassen hoch, dass sie nur in unmittelbarem Kontakt mit den Blutgefässen erfüllbar sind. Eine intakte Gefässversorgung wird damit zu einer weiteren Vorbedingung für die Knochenbildung.

Die spontane (sekundäre) Knochenbruchheilung

Eine Fraktur bedeutet für den Knochen zunächst den Verlust seiner mechanischen Funktion als Stützorgan. Zusätzlich verursacht sie lokale Gewebeschäden, einmal durch direkte mechanische Einwirkung, vor allem aber über eine Verletzung oder Zerreißung von Blutgefäßen, die zu mehr oder weniger ausgedehnten avaskulären, devitalisierten Zonen führen. Dieser Ausfall kann auch Gebiete betreffen, von denen aus die reparativen Leistungen erfolgen sollen. Die Reaktion der vital gebliebenen Abschnitte konzentriert sich im wesentlichen auf drei Ziele:


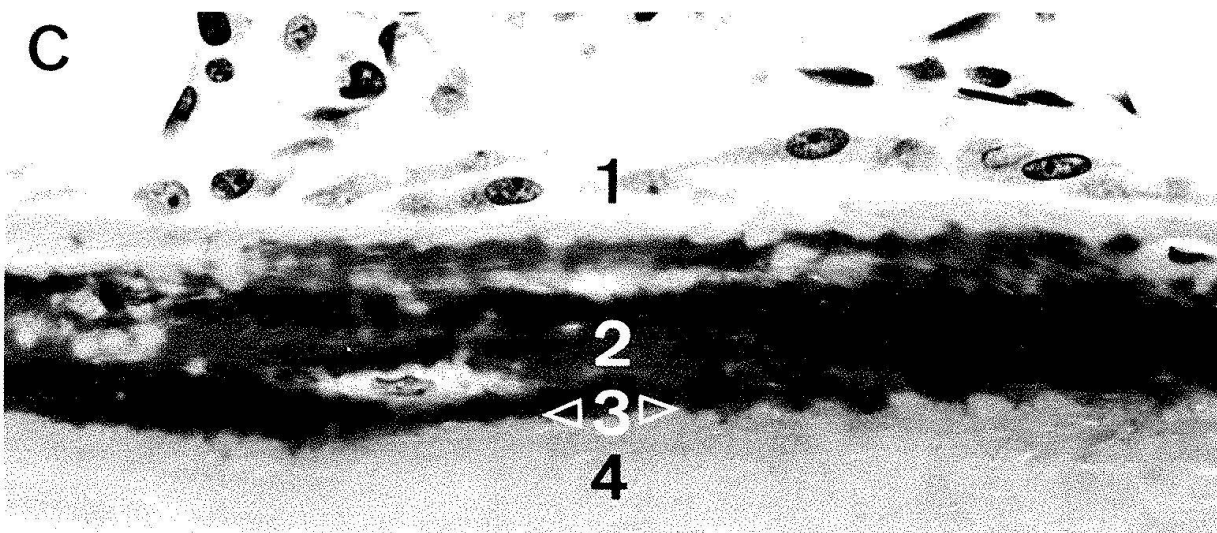
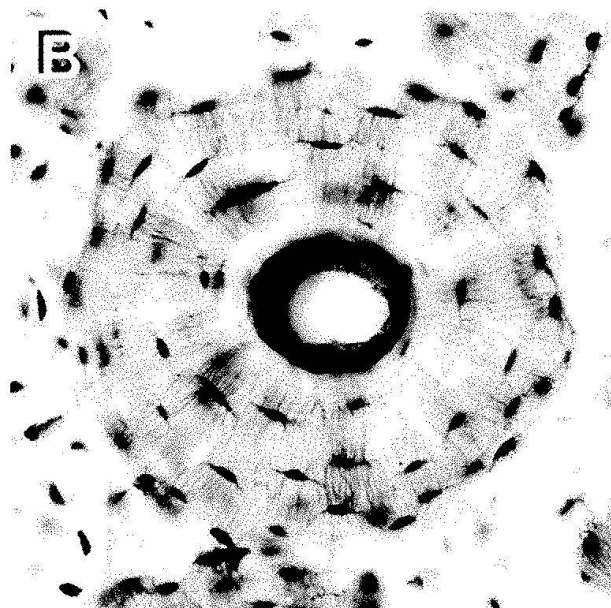
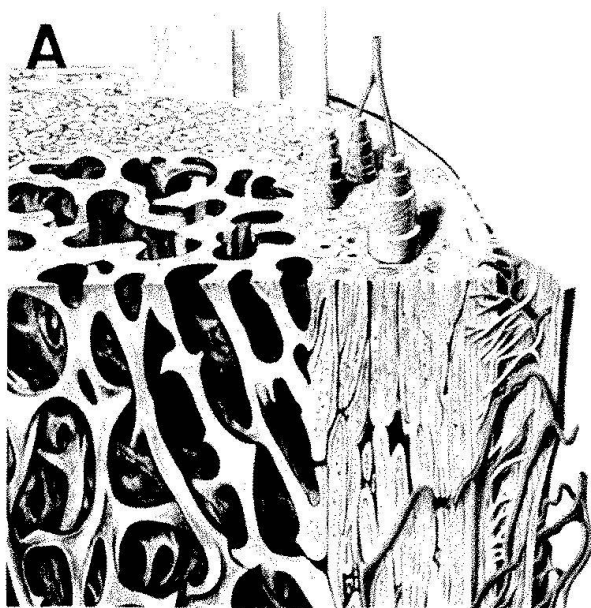
1. In erster Priorität soll die mechanische Kontinuität im betreffenden Skelettabschnitt wieder hergestellt werden.
2. In zweiter Priorität erfolgt die Revitalisierung, d.h. der allmähliche Ersatz nekrotischer (abgestorbener) Knochenbezirke durch neues, vitales Knochengewebe.
3. Durch einen, auf die eventuell veränderten Belastungsverhältnisse (Fehlstellung) abgestimmten Umbau wird der Knochen an die Beanspruchung angepasst, d.h. im wesentlichen die Effizienz der Konstruktion wieder hergestellt.

Während die unter 2. und 3. ablaufenden Prozesse erst mit einer gewissen Verzögerung einsetzen und monate-, eventuell jahrelang andauern können, setzt der Versuch einer Wiederherstellung der mechanischen Kontinuität fast unmittelbar nach der Verletzung ein. Er beruht auf einer Aktivierung aller

Zellpopulationen, die zur Knochenbildung befähigt sind, vornehmlich im Periost und im Markraum. Diese führt unter den Bedingungen einer Spontanheilung, d.h. ohne konservative oder operative Immobilisierung der Fragmentenden, zu dem imposanten Bild der Kallusentwicklung (*Abb. 2C, D*). Formal wird auch sie geprägt durch das Prinzip, dass Knochengewebe nur auf einer festen Unterlage gebildet werden kann. Der knöcherne Anteil wird z.B. vom Periost aus manschettenartig auf den Fragmentenden aufgebaut und breitet sich dann konisch gegen die Frakturmitte hin aus. Parallel dazu entsteht auch im Markraum ein knöcherner Kallus, abgestützt auf seine Innenwand. Im Frakturspalt selbst entsteht bei interfragmentären Bewegungen kein Knochen, sondern zunächst Bindegewebe, später ein primitiver Knorpel. Gelingt es, durch diese Vorgänge die Fragmente genügend gegeneinander zu stabilisieren, so setzt die knöcherne Überbrückung ein. Es ist interessant, dass dabei Prozesse ablaufen, die mit den Vorgängen im Wachstumsknorpel nahezu identisch sind (*Abb. 2E*). Auch hier ist der entscheidende Schritt die Verkalkung des Knorpels, auf die ein Vordringen von Gefässkanälen und die Knochenablagerung auf die von der Resorption verschonten verkalkten Knorpelsepten folgen. Der beschriebene Heilungstyp wird als Sekundärheilung bezeichnet: in der Frakturspalte selbst wird primär kein Knochengewebe, sondern zuerst ein intermediäres Stützgewebe ausgebildet, das sekundär auf dem Wege der chondralen Ossifikation durch Knochen ersetzt wird.

Abb. 1. Aufbau des Lamellenknochens.

- A Schematische Darstellung von Korticalis und Spongiosa (aus: Benninghoff: Lehrbuch der Anatomie des Menschen). In der Korticalis sind drei Osteone teleskopartig ausgezogen, um den Verlauf der kollagenen Fibrillen in benachbarten Lamellen zu veranschaulichen.
- B Querschnitt durch ein Osteon, Anfärbung der Zellen mit basischem Fuchsin. Im Kanal Blutgefäße; über die in feinen Kanälchen untergebrachten Zellausläufer wird die Versorgung der Osteozyten in der Wand des Osteons sichergestellt. 250:1.
- C Knochenanbauzone in der Spongiosa des Menschen. 1 – Osteoblasten, 2 – Osteoid (organische Matrix), 3 – Mineralisationsfront, 4 – verkalkter Knochen, C 650:1.
- D Elektronenmikroskopische Aufnahme eines Osteoidsaums. Kollagene Fibrillen mit der typischen Querbänderung (Periodizität 640 Å) sind innerhalb der Lamellen parallel angeordnet. 32 000:1.
- E Elektronenmikroskopische Aufnahme der verkalkten Knochensubstanz. Die Apatitkristalle sind mit den kollagenen Fibrillen assoziiert und akzentuieren die 640 Å-Periode. 32 000:1.



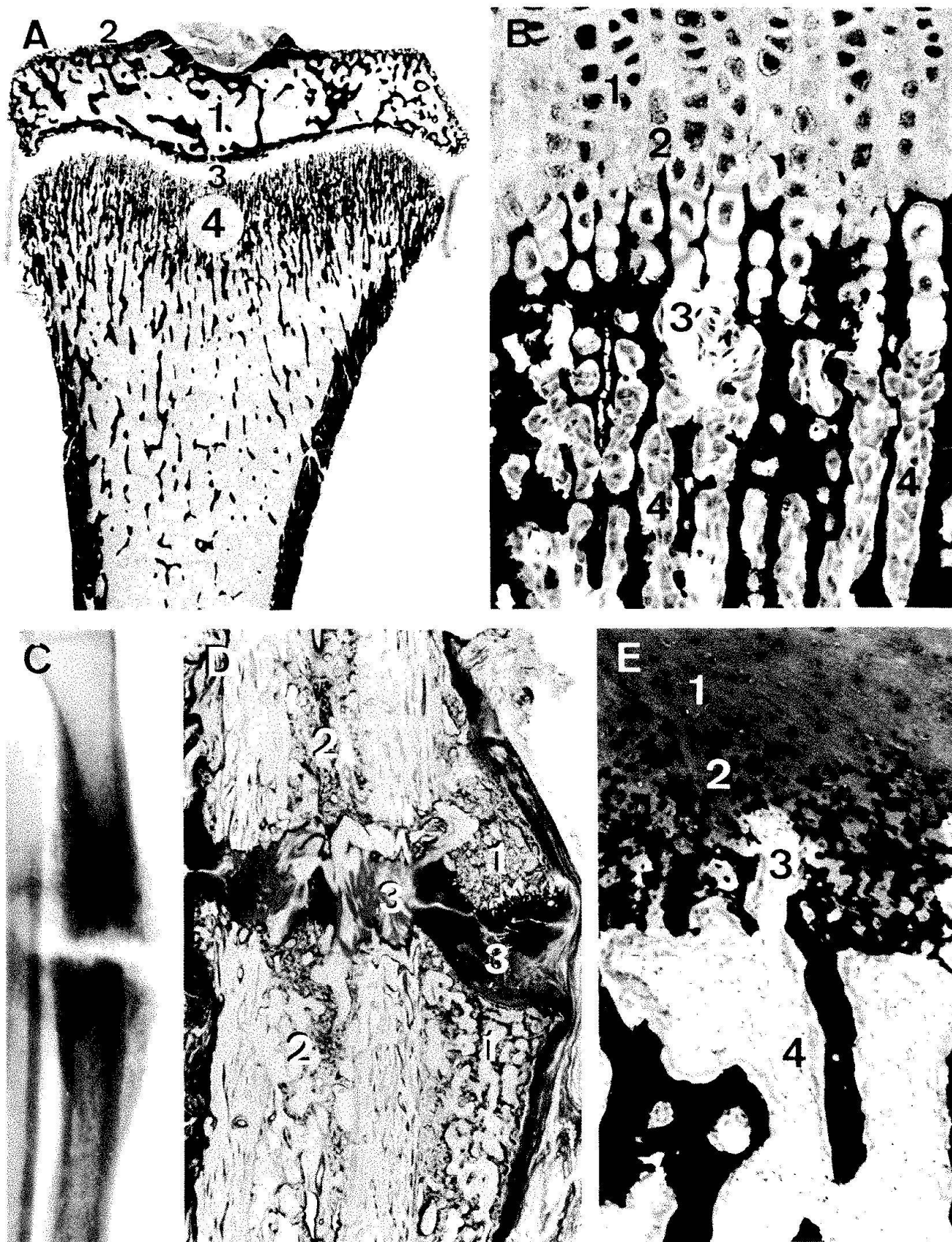


Abb. 2. Knochenentwicklung und spontane Knochenheilung.

A Längsschnitt durch den Schienbeinkopf einer jungen Ratte. Knochen und Kalkknorpel sind durch den Kalknachweis (nach von Kossa) schwarz dargestellt, Knorpel erscheint heller. 1 - Epiphyse, 2 - Gelenkknorpel, 3 - Wachstumsknorpel, 4 - Metaphyse. 10:1.

Pseudarthrose

Der Erfolg einer Spontanheilung hängt davon ab, ob es durch Kallusbildung und Aufbau eines intermediären Stützgewebes gelingt, die Bewegungen zwischen den Fragmenten soweit einzuschränken, dass eine Knochenbildung möglich wird. Wird dieses Ziel nicht erreicht, so persistiert der Faserknorpel im Frakturspalt, die Heilung wird verzögert und schliesslich entwickelt sich eine Pseudarthrose (Falschgelenk), also eine durch Belastung verformbare Verbindung. Bei Pseudarthrosen bleibt der zwischen die Fragmente eingebaute, oft mehrere Millimeter dicke Faserknorpel unverkalkt, und trotz guter Gefässversorgung und lebhafter knöcherner Umbautätigkeit in den Fragmentenden gelingt es den knochenbildenden Elementen nicht, die Frakturspalte zu überqueren. Äussere und innere stabilisierende Massnahmen führen, falls sie eine Ruhigstellung der Frakturzone erzielen, in solchen Fällen rasch zum Ingangkommen der Knorpelmineralisation und zum knöchernen Durchbau (Müller, Schenk und Willenegger 1968).

Die primäre Knochenheilung

Eines der ersten Probleme, welches im Rahmen der Arbeitsgemeinschaft für Osteosynthese experimentell bearbeitet wurde, war die Frage, wie eine Fraktur heilt, bei der nach operativer Freilegung eine exakte, anatomische Reposition der Fragmente und anschliessend durch Implantate eine stabile Fixation der Bruchenden erreicht wird (Schenk und Willenegger 1963). Aus klinischen Beobachtungen war bereits bekannt, dass auf dem Röntgenbild unter diesen Voraussetzungen

keine oder nur eine geringfügige Kallusbildung eintritt. Der Eingriff nimmt also der Natur die Stabilisierung über die Kallusbildung ab. Für den Begriff der Primärheilung ausschlaggebend ist aber die Gewebsdifferenzierung im interfragmentären Bereich. Am Modell einer mittels einer Kompressionsplatte fixierten Querosteotomie am Hunderadius (*Abb. 3A, B*) konnte mikroskopisch nachgewiesen werden, dass in den feinen, ca. 0,2–0,5 mm breiten Spalten schon innerhalb einer Woche die Knochenbildung in Gang kommt, ohne dass zuerst Binde- oder Knorpelgewebe entsteht (*Abb. 3C, D*). Nach 3–4 Wochen sind solche Spalten völlig von Knochen ausgefüllt, der Umweg über die bei der Spontanheilung beschriebene chondrale Ossifikation (Knorpelbildung – Knorpelverkalkung – knöcherner Durchbau) unterbleibt.

Die mikroskopischen Untersuchungen zeigen aber auch, dass der durch die Fraktur gesetzte, durch die nachfolgenden operativen Massnahmen vielleicht noch erweiterte Gewebeschaden nach der knöchernen Vereinigung der Fragmente zunächst bestehen bleibt. Wie bei der Spontanheilung erfolgt die Reparatur dieser Gewebeschäden erst in zweiter Priorität, d. h. sie beginnt erst, wenn die mechanische Kontinuität wieder hergestellt ist. Auch bei der primären Knochenheilung verstreichen 3–4 Wochen, bis die Revitalisierungsprozesse in den Fragmentenden einsetzen. Diese basieren auf einer Erneuerung der Osteone, die auch im physiologischen Umbau beobachtet wird, dort aber nur ein geringes Ausmass erreicht. Eingeleitet wird die Osteonerneuerung mit der Ausbildung eines Resorptionskanals, der anschliessend konzentrisch mit neuen Knochenlamellen aufgefüllt wird (*Abb. 3F*). Im Längsschnitt liefern die regenerierenden Osteone (auch korticale Umbau- bzw. Reparatürein-

B Übergang Wachstumsknorpel – Metaphyse. Gleiche Färbung. 200:1.

1 – unverkalkter Knorpel, 2 – Kalkknorpelsepten, 3 – in den Knorpel vordringende Gefässkanäle, 4 – Osteoblasten entlang den Oberflächen eines neugebildeten Knochenbälkchens.

C Spontanheilung eines quer durchtrennten Hunderadius nach 14 Wochen im Röntgenbild.

D Mikroskopisches Präparat des gleichen Falles. 1 – periostaler Kallus, 2 – Kallus im Markraum, 3 – interfragmentäres Binde- und Knorpelgewebe.

E Chondrale Ossifikation an der Grenze zum Faserknorpel (3), Färbung, Vergrösserung und Bezeichnung wie Abbildung 2B.

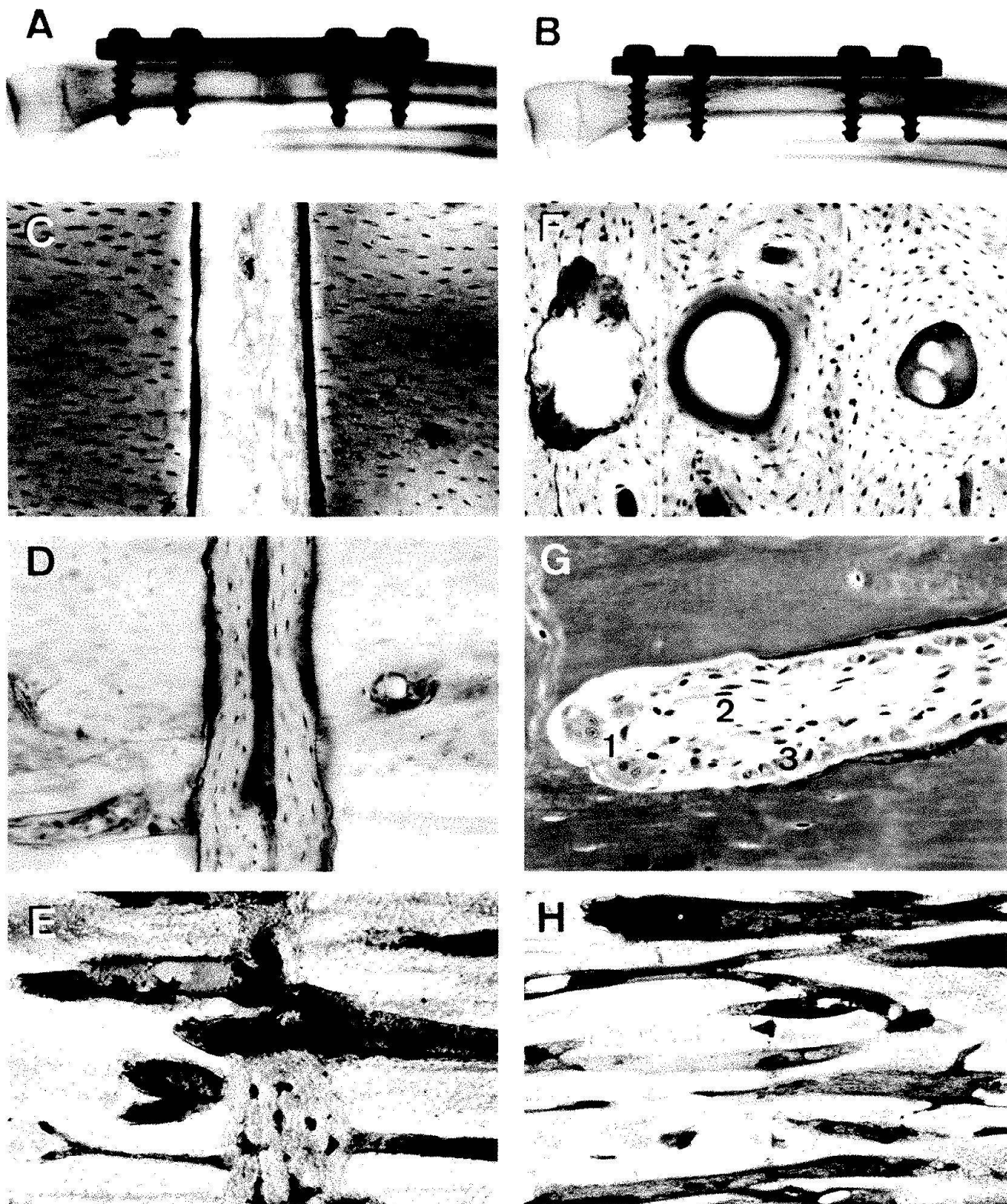


Abb. 3. Primäre Knochenheilung und Korticalisumbau nach stabiler Osteosynthese.

A Röntgenbild nach Querosteotomie und Druckplattenosteosynthese am Humeradius, 1 Woche nach der Operation.

B Gleicher Fall nach 10 Wochen. Kallusfreie Primärheilung.

C Stabil fixierter, 0,2 mm breiter Spalt mit beginnender knöcherner Auffüllung, 1 Woche nach der Operation.

D Vergleichbare Stelle, 4 Wochen nach der Operation.

E Beginn der Osteonregeneration nach 6 Wochen.

F Osteonregeneration im Querschnitt einer Kompakta. Von links nach rechts Resorptionskanal, Beginn und Vervollständigung der konzentrischen Auffüllung mit neuen Knochenlamellen (Fuchsinfärbung, 150:1).

heiten genannt) eines der schönsten Beispiele für eine konzertierte Aktion verschieden spezialisierter Zellen. In der Spitze des Resorptionskanals liegt eine Gruppe von Osteoklasten, die zu einem «Bohrkopf» vereinigt sind (*Abb. 3G*). Auf diese folgen Osteoblasten, die sich auf der Wand des neugebildeten Hohlraumes ansiedeln und mit dem Wiederauffüllen beginnen. In der Achse des Hohlzylinders schliesslich werden die Blutgefässe nachgezogen, ohne deren Präsenz die Aktivität der genannten hochspezialisierten Zellen undenkbar wäre. Markierungsversuche mit Fluoreszenzfarbstoffen haben überdies gestattet, den zeitlichen Ablauf und das Ausmass der Umbauvorgänge quantitativ zu erfassen. Dabei ergeben sich relativ konstante Werte für die Zellaktivitäten. Die Osteoklasten sind in der Lage, den Resorptionskanal pro Tag um 50 bis 100 μm in den kompakten Knochen vorzutreiben. Das Wiederauffüllen der Lichtung erfolgt durch die Osteoblasten wesentlich langsamer, d.h. mit einer täglichen Anbaurrate von nur 1–2 μm . Es dauert also beim Menschen 3–4 Monate, bis ein neues Osteon voll ausgebildet ist (Schenk 1978). Bei Tieren liegen diese Werte etwas anders. Die Effizienz dieser Gewebereparatur hängt aber vor allem davon ab, wie viele Osteone in den Erneuerungszyklus eintreten. Im gesunden Skelett sind in der Regel 2–5 % der Osteone in der Umbauphase. Mit den erwähnten Markierungsverfahren durchgeführte Untersuchungen zeigen, dass beim Hund, aber auch beim Menschen damit gerechnet werden kann, dass innerhalb von 3–6 Monaten nach einer Fraktur 40–60 % der Osteone erneuert sind. Im Falle der Spalthheilung ist noch darauf hinzuweisen, dass von der Rekonstruktion nicht nur die Fragmentenden erfasst werden, sondern auch das vorgängig in der ehemaligen Frakturspalte aufgefüllte Knochenregenerat. Im gleichen Arbeitsgang wird auch dieses durch neugebil-

te Osteone ersetzt und damit die ursprüngliche Korticalisstruktur wieder hergestellt (*Abb. 3E*). Die Anforderungen, welche für eine erfolgreiche Spalthheilung erfüllt werden müssen, sind äusserst streng. Einmal liegt die Toleranzgrenze für die Spaltbreite bei etwa 1 mm, andererseits muss Stabilität gewährleistet sein. Dies ist nur dann der Fall, wenn die Spalte durch benachbarte Kontaktzonen gegen jegliche Verformung abgestützt ist. Dies ist nur unter Anwendung der Kompression möglich, die eines der Grundprinzipien der stabilen Osteosynthese darstellt.

Durch die Kompression entstehen zwangsläufig mehr oder weniger ausgedehnte Kontaktzonen, und es fragt sich schliesslich, wie die Heilung in diesen Bereichen vor sich geht. Zwei Forderungen im Verlauf der Frakturheilung sind ja bereits erfüllt: Die Fragmente stehen in direktem knöchernem Kontakt, sind also bereits wieder in die Stützfunktion integriert und durch die stabile Fixation unverschieblich gegeneinander fixiert. Das an diesen Stellen beobachtete Muster der Kontaktheilung zeigt denn auch, dass die Reaktion des Knochens auf die Reparatur des Gewebeschadens beschränkt bleibt. Durch die rekrutierten Umbaueinheiten werden die nekrotischen Knochenpartien entfernt und durch neuen vitalen Knochen ersetzt, und gleichzeitig überqueren diese Umbaueinheiten die Kontaktzone und verbinden die beiden Fragmente wie mit Bolzen miteinander. Mit zunehmender Heilungsdauer werden durch diesen Umbau allmählich auch die Spuren der Kontaktfläche beseitigt, die in den ersten Monaten noch sichtbar sind (*Abb. 3H*).

Die vorliegende Übersicht hatte zum Ziel, das Reaktionsmuster des Knochens auf die durch verschiedene Behandlungsverfahren geschaffenen anatomischen und mechanischen Bedingungen aufzuzeigen. Dies war allerdings nur unter einer starken Vereinfach-

G Längsschnitt durch eine Umbaueinheit mit 1 – Osteoklastenbohrkopf, 2 – zentralen Blutgefässen und 3 – Osteoblasten in voller Anbautätigkeit. 200:1.

H Kontaktheilung nach idealer Reposition und stabiler Fixation. Die Umbaueinheiten überqueren die Osteotomielinie und «verbolzen» die Fragmente miteinander. 20:1.

chung und Schematisierung möglich. Naturgemäss liegen die Verhältnisse bei echten Knochenbrüchen immer wesentlich komplizierter als bei standardisierten experimentellen Frakturen oder gar Osteotomien. Somit werden in den allermeisten Fällen die geschilderten Reaktionstypen in wechselnder Ausdehnung nebeneinander vorkommen und sich oft auch im zeitlichen Ablauf der Heilung ablösen. Umso erstaunlicher bleibt es aber, in welchem Ausmass sich das Knochengewebe an die wechselnden lokalen Bedingungen anpassen kann, und welche grosse Potenz es besitzt, um auf verschiedenen Wegen nach einer Fraktur zu einer völligen Wiederherstellung der ursprünglichen Gestalt und Struktur zu gelangen, auch wenn der Aufwand dazu recht unterschiedlich ist.

Literatur

- Knese, K.H. 1958: Knochenstruktur als Verbundbau. G. Thieme Verlag Stuttgart 1958.
- Müller, J., Schenk, R. und Willenegger, H. 1968: Experimentelle Untersuchungen über die Entstehung reaktiver Pseudarthrosen am Hunde. *Helv. Chir. Acta* Band 35, 301.
- Schenk, R. und Willenegger, H.: Zum histologischen Bild der sogenannten Primärheilung nach experimentellen Osteotomien am Hunde. *Experientia* Band 19, 593.
- Schenk, R. 1978: Die Histologie der primären Knochenheilung im Lichte neuer Konzeptionen über den Knochenumbau. *Unfallheilkunde* Band 81, 219.

Prof. Dr. Robert Schenk
Anatomisches Inst. Universität Bern
Abt. für Systematische Anatomie
Bühlstr. 26
CH-3012 Bern