

**Zeitschrift:** Schweizer Archiv für Tierheilkunde SAT : die Fachzeitschrift für Tierärztinnen und Tierärzte = Archives Suisses de Médecine Vétérinaire  
ASMV : la revue professionnelle des vétérinaires

**Herausgeber:** Gesellschaft Schweizer Tierärztinnen und Tierärzte

**Band:** 143 (2001)

**Heft:** 6

**Artikel:** A propos d'un cas d'angiostrongylose canine

**Autor:** Ribière, T. / Gottstein, B. / Huber, E.

**DOI:** <https://doi.org/10.5169/seals-592413>

### **Nutzungsbedingungen**

Die ETH-Bibliothek ist die Anbieterin der digitalisierten Zeitschriften auf E-Periodica. Sie besitzt keine Urheberrechte an den Zeitschriften und ist nicht verantwortlich für deren Inhalte. Die Rechte liegen in der Regel bei den Herausgebern beziehungsweise den externen Rechteinhabern. Das Veröffentlichen von Bildern in Print- und Online-Publikationen sowie auf Social Media-Kanälen oder Webseiten ist nur mit vorheriger Genehmigung der Rechteinhaber erlaubt. [Mehr erfahren](#)

### **Conditions d'utilisation**

L'ETH Library est le fournisseur des revues numérisées. Elle ne détient aucun droit d'auteur sur les revues et n'est pas responsable de leur contenu. En règle générale, les droits sont détenus par les éditeurs ou les détenteurs de droits externes. La reproduction d'images dans des publications imprimées ou en ligne ainsi que sur des canaux de médias sociaux ou des sites web n'est autorisée qu'avec l'accord préalable des détenteurs des droits. [En savoir plus](#)

### **Terms of use**

The ETH Library is the provider of the digitised journals. It does not own any copyrights to the journals and is not responsible for their content. The rights usually lie with the publishers or the external rights holders. Publishing images in print and online publications, as well as on social media channels or websites, is only permitted with the prior consent of the rights holders. [Find out more](#)

**Download PDF:** 09.01.2026

**ETH-Bibliothek Zürich, E-Periodica, <https://www.e-periodica.ch>**

# A propos d'un cas d'angiostrongylose canine

T. Ribière<sup>1</sup>, B. Gottstein<sup>2</sup>, E. Huber<sup>1</sup>, M. Welle<sup>3</sup>, J.L. Forster<sup>1</sup>, P. Grosclaude<sup>1</sup>.

<sup>1</sup>Clinique Vétérinaire SVS Les Grillières, Montcherand <sup>2</sup>Institut de Parasitologie et <sup>3</sup>Institut de Pathologie Animale de la Faculté de Médecine Vétérinaire de l'Université de Berne.

## Résumé

Une chienne de six mois présentant une ranula et un hématome sublingual associés à des troubles de la coagulation décède quatre jours après le traitement chirurgical de la grenouillette. L'autopsie révèle une angiostrongylose canine. Cette affection est rarement mise en évidence en Suisse. Cet article résume la biologie d'*Angiostrongylus vasorum* et décrit les lésions et la clinique provoquées par cette helminthose cardio-pulmonaire, ainsi que son diagnostic et son traitement. La relation entre l'angiostrongylose et les troubles de la coagulation est également discutée.

**Mots clés:** angiostrongylus vasorum – chien – coagulopathie – anthelminthiques

## A case of canine angiostrongylosis

A six-month old bitch presenting a sub-lingual mucocoele and hematoma associated with coagulation disorders died four days after the surgical treatment of the mucocoele. The necropsy revealed a canine angiostrongylosis, a disease rarely seen in Switzerland. This article summarizes the biology of *Angiostrongylus vasorum* and describes the lesions and symptoms caused by this cardio-pulmonary helminthosis, as well as its diagnosis and treatment. The connections between angiostrongylosis and coagulation disorders are also discussed.

**Key words:** angiostrongylus vasorum – dog – coagulopathy – anthelmintics

## Anamnèse

Püss, chienne border collie âgée d'à peine 6 mois, est présentée à la consultation en urgence pour une masse sous-mandibulaire latéralisée à droite, accompagnée d'une masse sous-linguale, apparues depuis une journée. La chienne aurait joué brutalement en mordant des spatules de ski. Cette masse évoque une mucocèle (ou ranula ou grenouillette); une salive hémorragique s'écoule de la gueule de la chienne, qui s'alimente avec difficulté.

La chienne, qui est née en France, à Pau, est correctement vaccinée et a été vermifugée avec du Dronatal Plus® (Provet AG, Lyssach) à l'âge de trois mois, à son arrivée en Suisse. Elle pèse 13 kg. Sa vivacité est modérée selon le propriétaire, qui possède des chiens de la même race.

L'opération de cette grenouillette est planifiée pour le lendemain, et l'ovariectomie est prévue par la même occasion.

## Examens complémentaires pre-et post-opératoires, issue

Le jour de l'opération, une prise de sang, une numération-formule sanguine et des analyses biochimiques pré-opératoires sont réalisées. La chienne présente une hyperprotéïnémie due à une hyperglobulinémie; l'albuminémie, l'urémie et les électrolytes sont dans les normes. De plus, ces analyses révèlent une anémie régénérative, une thrombopénie modérée, accompagnées d'une neutrophilie sans éosinophilie; l'hématocrite est faible (tableau 1). Ces

Tableau 1: Paramètres sanguins.

date	heure	Hct %	GR 10 <sup>6</sup> /mm <sup>3</sup>	Hb g/dl	plaq. 10 <sup>3</sup> /mm <sup>3</sup>	granu. 10 <sup>3</sup> /mm <sup>3</sup>	TP g/l	albumine g/l
normes								
		37-55	5,5-8,5	12-18	175-500	3,1-13,2	48-72	21-36
17/01	10:00	27,7	3,8	9,7	153	16,7	93	31
18/01	9:00	21,2	2,9	7,5	98	25,7	66	27
19/01	9:30	21,4	2,9	7,1	91	25,9	67	30
20/01	9:00	24,7	3,3	8,1	126	34,7	77	–

Hct, hématocrite; GR, hématies; Hb, hémoglobine; plaq., thrombocytes; granu., granulocytes; TP, protéines totales. Les valeurs en gris clair sont inférieures aux normes, celles en gris foncé sont supérieures. Les normes sont celles de l'appareil d'hématologie ABC et celles du VetTest d'Idexx (biochimie) pour un chien de moins de six mois.

résultats sont rapportés à cette grenouillette et à la salive teintée de sang.

Avant l'opération, la chienne reçoit 8 mg de dexaméthasone, 1500 mg de métamizole (Minalgin®, Streuli AG, Uznach), et 500 mg de céfazoline (Kefzol®, Eli Lilly S.A., Vernier). Lors de l'opération, durant laquelle la glande sub-linguale est décapsulée puis retirée et la glande salivaire mandibulaire laissée en place, un important hématome sous-lingual est décelé et curé. Deux drains de Penrose sont posés. Après l'opération, la chienne reçoit une association (Stomorgyl®, Biokema SA, Crissier) de métronidazole et de spiramycine (375 mg et 187,5 mg respectivement, une fois par jour).

Le lendemain de l'opération, la langue a nettement désenflé, la chienne s'alimente de manière satisfaisante avec des morceaux de viande crue (préconisée en post-opératoire d'une grenouillette). Cependant, les muqueuses sont pâles, et la plaie d'ovariectomie a saigné dans la nuit, le pansement étant imbibé de sang: ces saignements évoquent un trouble de l'hémostase secondaire. Le temps de remplissage capillaire est inférieur à deux secondes, ce qui est normal. A la promenade, la chienne est un peu essoufflée. Une nouvelle prise de sang dévoile une protéinémie et une globulinémie normales, mais un hémocrite encore en baisse, ainsi qu'une anémie et une thrombopénie encore plus marquées (tableau 1). Du sang citraté est envoyé à un laboratoire pour réaliser la mesure des temps de coagulation (exploration de l'hémostase secondaire) et calculer le taux de réticulocytes; ces valeurs, soit le temps de Quick, le temps de céphaline avec activateur et le fibrinogène, sont normales, l'anémie est fortement régénérative.

Quarante-huit heures après l'opération, la chienne mange toujours bien, mais reste pâle. La plaie n'a plus saigné. Pourtant, les résultats de la numération-formule sanguine sont stables et en dehors des normes, avec une anémie, une thrombopénie, et une neutrophilie. Un temps de saignement gingival (permettant d'explorer l'hémostase primaire) est effectué sur Püss et sur un chien témoin en bonne santé: le témoin présente un temps inférieur à 5 minutes (normal) alors que celui de Püss est supérieur à 8 minutes. Selon certains auteurs (Chabre et Corlouer, 1994), au-dessus de 100.000 plaquettes/ $\mu$ l, le temps de saignement gingival est normal, à moins par exemple de thrombocytopathie (anomalie de la fonction plaquettaire sans thrombopénie) ou de maladie de von Willebrand par exemple. Trois jours après la chirurgie, les drains sont retirés. Les valeurs sanguines s'améliorent, mais restent en deçà de la normale; seule la neutrophilie s'accroît. Du sérum est envoyé afin de rechercher un déficit du facteur von Willebrand. Le résultat est normal. La chienne s'alimentant normalement, elle est

rendue à son propriétaire le soir du troisième jour. Le lendemain matin, alors que le propriétaire sort sa chienne, celle-ci décède brutalement en descendant des escaliers. Le cadavre de Püss nous est ramené, et montre un écoulement mousseux et rosé s'échappant de la gueule; un œdème pulmonaire aigu semble être responsable de cette mort subite. L'autopsie est acceptée par le propriétaire.

## Autopsie et diagnostic histologique

L'autopsie pratiquée à la clinique montre de nombreux hématomes sous-cutanés dans les régions opérées, un œdème pulmonaire, une pleuro-pneumonie des lobes craniaux, une dilatation de l'oreillette droite et une hépatomégalie. Une centaine de vers filiformes d'une quinzaine de millimètres obstruent la lumière du tronc pulmonaire.

Le service de parasitologie de l'Ecole nationale vétérinaire de Toulouse ainsi que l'Institut de parasitologie de l'Université de Berne identifient les vers envoyés comme appartenant à l'espèce *Angiostrongylus vasorum*. Les caractéristiques morphologiques sont les suivantes: Vers mâles, 14 à 18 mm de long, avec une extrémité caudale souvent légèrement enroulée, avec une petite bourse et deux

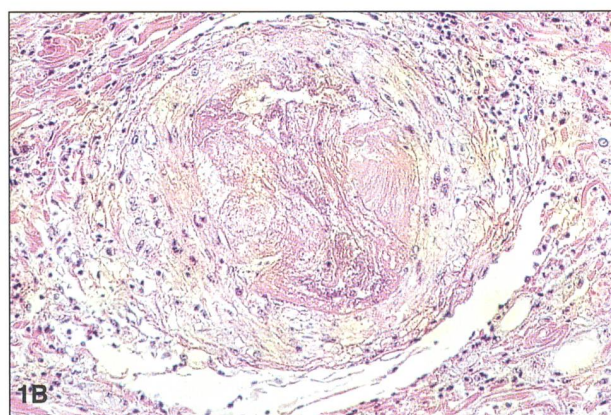
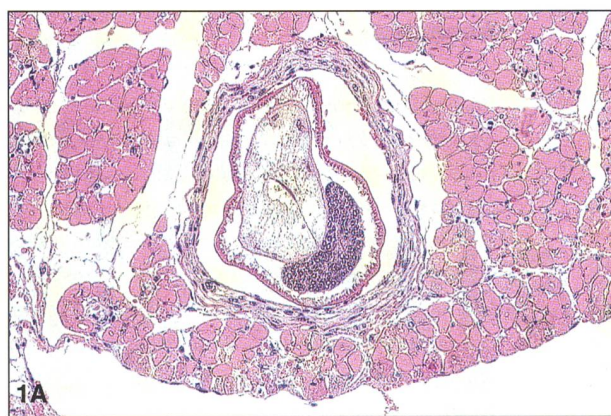


Figure 1: Histologie du cœur. A: Vaisseau sanguin, démontrant une prolifération de la paroi. A noter la coupe transverse d'un parasite adulte (*Angiostrongylus vasorum*) dans l'artère. B: Oblitération d'une artère. A noter l'obstruction complète de l'artère par les parasites morts, l'artérite proliférative, ainsi que l'infiltration périvasculaire marquée de macrophages, lymphocytes et granulocytes; (H&E,  $\times$  400).

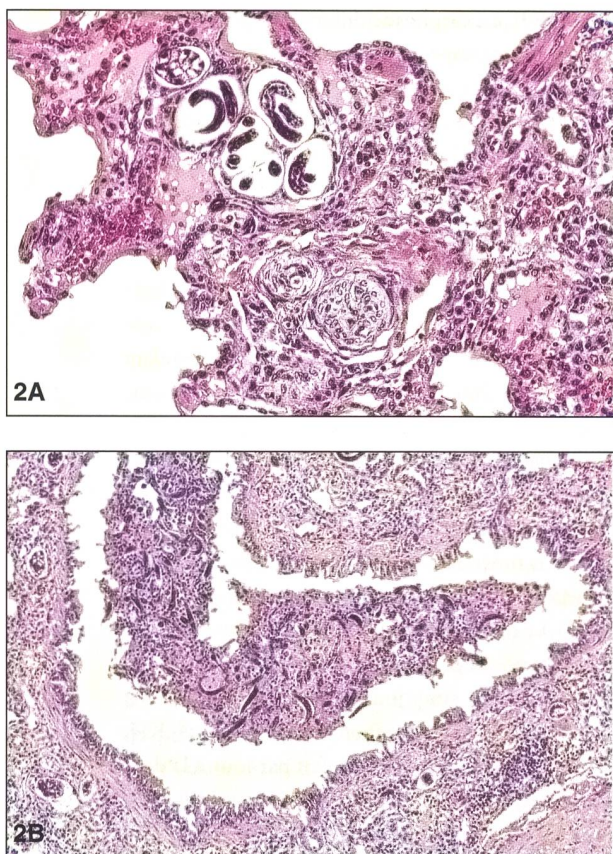


Figure 2. Histologie d'une pneumonie vermineuse du poumon. A: Pneumonie interstitielle chronique fibrosante avec un œuf et des larves d'*Angiostrongylus vasorum*. B: Bronchite et péribronchite. A noter la dégénération de l'épithélium bronchial et l'accumulation intraluminaire de larves d'*Angiostrongylus vasorum* mêlés à des débris cellulaires; (H&E,  $\times 400$ ).

spicules légèrement colorés en rouge. Vers femelles, longueur de 18 à 25 mm; ovaires grisâtres et intes-tin (rouge lorsqu'il est rempli de sang) entortillés l'un dans l'autre, «en mirliton».

L'examen anatomo-pathologique effectué à l'ins-titut de pathologie de la Faculté de médecine vétéri-naire de Berne montre des lésions typiques d'angiostrongylose dans le poumon (fig. 1A, 1B) et le cœur (fig. 2A, 2B). Dans les reins, une glomérulonéphrite est visible en histologie. Les autres organes ne montrent pas de lésions microscopiques. Les sérologies sont négatives pour *Babesia canis*, *Leishmania* sp., *Toxoplasma gondii* et *Neospora caninum*. La recherche d'antigènes de *Dirofilaria im-mitis* s'avère négative avec le test Dirocheck® (Gräub AG, Bern), mais positive avec le test (Idexx, Portland, USA), ce qui s'expliquerait par des ré-actions croisées avec les antigènes d'*Angiostrongylus vasorum* dans le test Cite®.

## Rappels sur *angiostrongylus vasorum*

*Angiostrongylus vasorum* est un nématode de l'ordre des Strongylida dont la forme adulte parasite le cœur droit et les poumons du chien et du renard roux (*Vulpes vulpes*). Il est fréquent et endémique

entre autres dans le sud et le sud-ouest de la France (rappelons que Pau se situe dans les Pyrénées-Atlantiques), mais a été signalé dans d'autres pays européens et non-européens (Bolt et al., 1994), spécialement le Danemark (Bolt et al., 1992) et l'Angleterre (Simpson, 1996; Patteson et al, 1993). Selon de rares études, la prévalence chez le chien serait faible: 2% à la Réunion (Pruniaux et Guignard, 1991), 4,1% en Cornouailles (Martin et Neal, 1992); dans le sud-ouest de la France, 15% des chiens seraient infestés (L'Hostis, 1994 ; Bolt et al., 1994). Contrairement, la prévalence chez le renard peut être relativement haute, en montant jusqu'à 39% en Italie (Poli et al., 1991).

On trouve les vers mâles et femelles (description morphologique voir ci-dessus) notamment dans le tronc pulmonaire et dans le ventricule droit cardiaque, où ils se nourriraient de plasma, voire d'hématies. Les œufs font environ  $45 \times 75 \mu\text{m}$ . Les œufs sont émis dans la circulation artérielle pulmo-naire, où ils éclosent en larves L1 strongyloïdes; ces larves sont expectorées puis dégluties, avant d'être éliminées avec les selles dans le milieu extérieur, où elles résisteraient une quinzaine de jours au plus. Les hôtes intermédiaires sont des limaces (gastéro-podes) de l'espèce *Arion* des escargots terrestres (genre *Helix*) ou même d'eau douce, comme les limnées (Bourdeau, 1993). La grenouille rousse (*Rana temporaria*), commune en Europe, et d'autres grenouilles peuvent également servir d'hôtes inter-médiaires pour *Angiostrongylus vasorum* (Bolt et al., 1993). Chez le mollusque, les larves parviennent au stade L3 en une quinzaine de jours. Les chiens et les renards roux s'infestent par ingestion de limaces contaminantes. Les larves L3 traversent la paroi in-testinale, gagnent le cœur droit par voie lymphati-que, se transformant par les stades L4, L5, en vers adultes. La période pré-patente est de 6 semaines environ, la patence pouvant durer cinq ans (Boch et Supperer, 1992). Les renards roux pourraient constituer un réservoir d'*Angiostrongylus vasorum* pour les chiens (Bolt et al., 1992 ; Poli et al., 1991). Les lésions dont sont responsables les formes adul-tes de ce ver sont des obstructions et des thrombo-ses du tronc pulmonaire, des inflammations de la paroi artérielle. Les larves L1, lors de leur migration, provoquent des lésions pulmonaires interstitielles. Une dilatation cardiaque peut en résulter, parfois compliquée d'une myocardite (Boch et Supperer, 1992 ; Gould et McInnes, 1999). D'autres localisa-tions ont été rapportées: reins (Perry et al., 1991), chambre antérieure de l'œil (Rosenlund et al., 1993), vaisseaux sanguins pancréatiques et gan-glions lymphatiques (Costa et Tafuri, 1997). De plus, la migration des stades 3 larvaires infestants créent des lésions dans la paroi duodénale et en-traînent une dilatation des capillaires lymphatiques

(Fabian, 1986). Par ailleurs, des hémorragies dues à la libération de facteurs anticoagulants ont été rapportées (Ettinger, 1989). Des dépôts d'immuns-complexes et une coagulation intra-vasculaire disséminée (CIVD) participeraient également aux modifications histologiques pulmonaires (Caruso et Pretwood, 1988). Chez des chiens expérimentalement infestés par des stades 3 larvaires, une thrombopénie ainsi qu'une augmentation du temps de céphaline activé (TCA) sont associées à la migration larvaire des L3, à la ponte et à l'éclosion des L1. Ces anomalies de la coagulation sont liées à une CIVD (Schelling et al, 1986).

Cliniquement, les chiens atteints d'angiostrongylose peuvent présenter toute une variété de symptômes, peu spécifiques. Les symptômes généraux sont un amaigrissement, une inappétence, une intolérance à l'effort, voire de la fièvre. Les atteintes respiratoires sont fréquentes, en période pré-patente comme en période post-patente: toux pouvant devenir chronique, dyspnée et tachypnée, jetage. L'atteinte de l'appareil cardio-vasculaire peut se traduire par une insuffisance cardiaque avec une tachycardie et une dilatation cardiaque, voire une ascite, un hydropéricarde ou un hydrothorax (Boch et Supperer, 1992 ; Patteson et al, 1993). Des saignements peuvent parfois être le signe d'appel, se manifestant par exemple par des hémorragies sous-cutanées ou de l'hémoptysie (Ettinger, 1989; Singleton, 1994), voire des hémorragies rétinienues (Perry et al., 1991). Des signes nerveux, qui pourraient être provoqués par des hémorragies cérébrales, ou la présence intracérébrale de larves aberrantes, s'expriment parfois: tremblements musculaires, crises épileptiformes, paralysies, syncopes (Patteson et al, 1993; Reifinger et Greszl, 1994). La mort peut survenir à tout moment de l'infestation. Les porteurs asymptomatiques existent également (Boch et Supperer, 1992).

Les analyses biochimiques peuvent être modifiées, la plupart du temps dans le sens d'une hypoalbuminémie. Les examens de routine en hématologie montrent parfois une leucocytose et une éosinophilie, ainsi qu'une anémie régénérative pouvant s'avérer sévère. La thrombopénie est éventuellement présente, et les tests de coagulation sont soit normaux, soit évoquent une CIVD, avec augmentation des temps de Quick et temps de céphaline activée, diminution du taux de fibrinogène et augmentation du taux de produits de dégradation de la fibrine (Ramsey et al., 1996 ; Singleton, 1994). Les larves peuvent être retrouvées dans les selles au 40<sup>ème</sup> jour d'infestation, parfois dès le 35<sup>ème</sup> jour (Caruso et Prestwood, 1988). Les larves L1 peuvent également se retrouver dans des expectorats (Patteson et al., 1993), ou lors de lavage trachéal, et ont même été retrouvées dans l'urine d'un chien (Perry

et al., 1991). Le diagnostic différentiel de routine est à faire au microscope sur la base de larves isolées dans les selles, en les distinguant spécialement de *Crenosoma vulpis* et *Filaroides spp.* La caractéristique prédominante chez les larves L1 d'*Angiostrongylus vasorum* est la présence d'une extrémité distale ondulée en S et un bouton céphalique (Boch et Supperer, 1992).

Le lévamisole, *per os* à la dose de 10 mg/kg/jour pendant deux jours (Ettinger, 1989), ou par voie sous-cutanée à la dose de 7,5 mg/kg/jour pendant deux jours (Boch et Supperer, 1992), est recommandé pour le traitement de cette helminthose. Un choc anaphylactique peut survenir à la suite du traitement au lévamisole, en raison de la libération d'antigènes parasitaires dans la circulation sanguine lors de la mort des adultes, même lors de traitement concomitant par des corticoïdes (Soland et Bolt, 1996). Le fenbendazole (Panacur®, Provet AG, Lyssach), à la posologie de 20 à 50 mg/kg/jour, par voie orale pendant cinq jours, est efficace (Boch et Supperer, 1992). Le mébendazole (Telmin® KH, Veterinaria AG), *per os*, deux fois par jour à la dose de 10 mg/kg, pendant 5 à 10 jours, est également efficace, ainsi que le traitement par l'ivermectine (Ivomec®, Provet AG, Lyssach) à la dose de 0,2 ml/kg (Migaud et al., 1992). La prophylaxie la plus efficace consiste à lutter contre les limaces, par exemple en préférant simplement les chenils gravillonnés aux sols herbeux, ou bien en détruisant ces mollusques par des produits appropriés (Boch et Supperer, 1992), en respectant la problématique écologique.

## Discussion

La chienne est décédée d'un œdème pulmonaire aigu (OAP) qui peut être attribué à l'infestation massive par *Angiostrongylus vasorum*: cet OAP serait probablement lésionnel, dû à la pneumonie et aux lésions de la membrane alvéolo-capillaire. Cliniquement, Püss ne présentait aucun symptôme d'insuffisance respiratoire ni d'insuffisance cardiaque, symptômes les plus fréquents cependant en cas d'infestation par ce nématode. En revanche, elle présentait des signes frustes de manque de vivacité, un retard de croissance modéré, ainsi qu'un saignement initial localisé à la musculature sous-linguale, provoqué peut-être par des jeux avec des spatules de ski, et favorisé par des troubles de la coagulation. De même, les saignements post-opératoires ont été favorisés par ces troubles. Les examens hématologiques et biochimiques ont révélé une anémie régénérative, une thrombopénie légère, une granulocytose, un temps de saignement gingival assez nettement augmenté. Ces signes sont fréquents lors

d'angiostrongylose cardio-pulmonaire, mais ne sont absolument pas spécifiques de cette maladie. En revanche, les temps de coagulation étaient normaux. Les saignements étaient donc le résultat d'un trouble de l'hémostase primaire, plutôt que de la coagulation plasmatique.

Les anti-inflammatoires non stéroïdiens (AINS) inhibent la synthèse du thromboxane A<sub>2</sub>, prostaglandine nécessaire à l'adhésion et à l'agrégation des plaquettes. Si l'aspirine est l'AINS au plus fort pouvoir anti-coagulant, il est possible que le métamizole ait pu participer par cet effet secondaire indésirable à la pathogénie des saignements, par phénomène de thrombocytopathie; ceci expliquerait l'augmentation du temps de saignement gingival alors que la population thrombocytaire était encore de 100.000/ $\mu$ l. Il n'est pas possible dans ce cas de déterminer dans quelle mesure la glomérulonéphrite est un symptôme de l'infestation; une localisation du ver lui-même dans le parenchyme rénal a déjà été rapportée, mais n'a pas pu ici être démontrée. Püss a été vermifugée avec du Drontal Plus®, association de trois anthelminthiques: seul le fenbendazole (également présent dans le Drontal plus®) est actif contre les nématodes digestifs à tous les stades, et la diffusion est parfois suffisante pour détruire les strongles respiratoires (Pinault et al., 1993). Mais une administration unique de fébantel a été insuffisante pour éliminer *A. vasorum* (surtout lors de la présence d'une aussi forte infestation, comme dans notre cas); le traitement à base de fenbendazole est recommandé sur une durée d'au moins cinq jours.

Finalement, en ce qui concerne le moment et le lieu géographique de l'infestation, l'hypothèse de

l'infestation contractée dans le sud-ouest de la France reste la plus probable, *Angiostrongylus vasorum* y étant endémique. Néanmoins, nous souhaitons attirer l'attention du clinicien à rechercher de nouveaux cas potentiellement autochtones en Suisse, comme ceci a été le cas en Angleterre et au Danemark.

## Conclusion

Ce cas d'angiostrongylose canine met en avant une clinique peu évocatrice de cette affection, avec pour symptômes majeurs une anémie et des troubles de la coagulation, alors que les troubles cardio-pulmonaires étaient absents. Ce cas illustre la difficulté à diagnostiquer cette infestation en dehors des zones endémiques, de même qu'il montre la gravité de cette maladie, qui devrait faire partie du diagnostic différentiel des troubles de la coagulation.

## Remerciements

au Professeur Philippe Dorchies, Service de Parasitologie, Ecole Nationale Vétérinaire de Toulouse, France;

au Docteur K. Hochstrasser, Stricker AG, Zollikofen, pour son aide à la recherche de littérature;

au Docteur Albert Agoulon, Maître de Conférences, Service de Parasitologie, Ecole Nationale Vétérinaire de Nantes, France;

à Monsieur Jean-Luc Gattolliat, Musée de Zoologie, Lausanne.

## Littérature

- Boch J., Supperer R.: Veterinärmedizinische Parasitologie, 4. Auflage. Buchverlag Parey, Berlin, 1992, pp. 609-611.
- Bolt G., Monrad J., Henriksen P., Dietz H., Koch J., Bindseil E., Jensen A.: The fox (*Vulpes vulpes*) as a reservoir for canine angiostrongylosis in Denmark. Field survey and experimental infections. Acta Vet. Scand. 1992, 33: 357-362.
- Bolt G., Monrad J., Frandsen F., Henriksen P., Dietz H. H.: The common frog (*Rana temporaria*) as a potential paratenic and intermediate host for *Angiostrongylus vasorum*. Parasitol. Res. 1993, 79: 428-430.
- Bolt G., Monrad J., Koch J., Jensen A. L.: Canine angiostrongylosis: a review. Vet. Rec. 1994, 135: 447-452.
- Bourdeau P.: L'angiostrongylose canine. Rec. Méd. Vét. 1993, 169: 401-407.
- Caruso J. P., Prestwood A. K.: Immunopathogenesis of canine angiostrongylosis: pulmonary effects of infection. Comparative immunology, microbiology and infectious disease, 1988, 11: 85-92.
- Chabre B., Corlouer J. Ph.: Etude rétrospective de 101 cas d'affection de l'hémostase. Point Vét. 1994, 25: 865-875.
- Costa J. O., Tafuri W. L.: *Angiostrongylus vasorum*: pathological manifestations in experimentally infected dogs. Arq. Brasil. Med. Vet. Zoot. 1997, 49: 389-407.
- Ettinger S. J.: Textbook of veterinary internal medicine. WB Saunders, Philadelphia, 1989, p. 838.
- Fabian G.: *Angiostrongylus vasorum* (Nematoda) bei seiner Wanderung im Intestinum tenue (Duodenum) eines Hundes. Zeitschr. Lymph. 1986, 10: 44-45.
- Gould S. M., McInnes E. L.: Immune-mediated thrombocytopenia associated with *Angiostrongylus vasorum* infection in a dog. J. Small Animal Practice, 1999, 40: 227-232.
- Martin M. W. S., Neal C.: Distribution of angiostrongylosis in Cornwall. J. Small. Animal Practice, 1992, 33: 327-336.
- Migaud P., Marty C., Chartier C.: Quel est votre diagnostic? Point Vét. 1992, 23: 989-991.
- Patteson M. W., Gibbs C., Wotton P. R., Day M. J.: *Angiostrongylus vasorum* infection in seven dogs. Vet. Rec. 1993, 133: 565-570.
- Perry A. W., Hertling R., Kennedy M. J.: Angiostrongylosis with disseminated larval infection associated with signs of ocular and nervous disease in an imported dog. Can. Vet. J., 1991, 32, (7): 430-431.
- Pinault L., Puyt J.-D., Kammerer M., Pouliquen H.: Médicaments antiparasitaires: insecticides, acaricides et anthelminthiques. Cours de pharmacologie spéciale de l'Ecole Nationale Vétérinaire de Nantes, 1993, pp. 39-45.
- Poli A., Arispici M., Mancianti F., Abramo F.: Pathology of naturally acquired *Angiostrongylus vasorum* infection in the red fox (*Vulpes vulpes*). Angewandte Parasitologie, 1991, 32: 121-126.
- Pruniaux O., Guignard A.: Helminthoses canines à l'Île de La Réunion: bilan des résultats du Laboratoire Vétérinaire Départemental de 1987 à 1990. Revue Méd. vét. 1991, 142: 757-760.
- Ramsey I. K., Littlewood J. D., Dunn J. K., Herrtage M. E.: Role of chronic disseminated intravascular coagulation in a case of canine angiostrongylosis. Vet. Rec. 1996, 138: 360-363.
- Reifinger M., Greszl J.: Pulmonale Angiostrongylose mit systemischer Ausbreitung und zentralnervaler Manifestation bei einem Hund. J. Vet. Med. Series B, 1994, 41: 391-398.
- Rosenlund P., Boserup F., Monrad J.: *Angiostrongylus vasorum* in the anterior chamber of the eye in dogs. European J. Companion Animal Practice, 1993, 3: 31-33.
- Simpson V. R.: *Angiostrongylus vasorum* infection in foxes (*Vulpes vulpes*) in Cornwall. Vet. Rec. 1996, 139, 443-445.
- Schelling C. G., Greene C. E., Prestwood A. K., Tsang V. C.: Coagulation abnormalities associated with acute *Angiostrongylus vasorum* infection in dogs. Am. J. Vet. Res. 1986, 47: 2669-2673.
- Singleton P.: Canine angiostrongylosis. Vet. Rec. 1994, 135: 536.
- Soland J., Bolt G.: Hypovolaemic shock after anthelmintic treatment of canine angiostrongylosis. J. Small Animal Practice, 1996, 37: 594-596.

## Adresse de correspondance:

Clinique vétérinaire « Les Grillières » SVS, Dr. Ed. Huber, dipl. ECVS, 1354 Montcherand  
Fax: +41 24 441 53 16, Email: cliniquevet.les-grillieres@bluewin.ch

Enregistrement du manuscrit: 18 juillet 2000  
Accepté sous cette forme: 21 novembre 2000

KB\*

\*FORMULAR AUTOMATISCH AUSGEDRUCKT

**DIANA  
VETERA**  
ZÜRICH FRANKFURT LINDAU

**SEMIR AG** Veterinärinformatik  
Gutstrasse 3, 8055 Zürich  
T 01 4505454, F 01 4505445  
www.diana.ch, office@diana.ch