

Zeitschrift: Schweizer Archiv für Tierheilkunde SAT : die Fachzeitschrift für Tierärztinnen und Tierärzte = Archives Suisses de Médecine Vétérinaire
ASMV : la revue professionnelle des vétérinaires

Herausgeber: Gesellschaft Schweizer Tierärztinnen und Tierärzte

Band: 143 (2001)

Heft: 5

Artikel: Klinische Erfahrungen mit der zytologischen Diagnostik beim Hund

Autor: Stockhaus, C. / Teske, E.

DOI: <https://doi.org/10.5169/seals-591653>

Nutzungsbedingungen

Die ETH-Bibliothek ist die Anbieterin der digitalisierten Zeitschriften auf E-Periodica. Sie besitzt keine Urheberrechte an den Zeitschriften und ist nicht verantwortlich für deren Inhalte. Die Rechte liegen in der Regel bei den Herausgebern beziehungsweise den externen Rechteinhabern. Das Veröffentlichen von Bildern in Print- und Online-Publikationen sowie auf Social Media-Kanälen oder Webseiten ist nur mit vorheriger Genehmigung der Rechteinhaber erlaubt. [Mehr erfahren](#)

Conditions d'utilisation

L'ETH Library est le fournisseur des revues numérisées. Elle ne détient aucun droit d'auteur sur les revues et n'est pas responsable de leur contenu. En règle générale, les droits sont détenus par les éditeurs ou les détenteurs de droits externes. La reproduction d'images dans des publications imprimées ou en ligne ainsi que sur des canaux de médias sociaux ou des sites web n'est autorisée qu'avec l'accord préalable des détenteurs des droits. [En savoir plus](#)

Terms of use

The ETH Library is the provider of the digitised journals. It does not own any copyrights to the journals and is not responsible for their content. The rights usually lie with the publishers or the external rights holders. Publishing images in print and online publications, as well as on social media channels or websites, is only permitted with the prior consent of the rights holders. [Find out more](#)

Download PDF: 28.04.2026

ETH-Bibliothek Zürich, E-Periodica, <https://www.e-periodica.ch>

Klinische Erfahrungen mit der zytologischen Diagnostik beim Hund

C. Stockhaus¹ und E. Teske²

¹Klinik und Poliklinik für kleine Haustiere an der Freien Universität Berlin und ²Department of Clinical Sciences of Companion Animals, University of Utrecht

Zusammenfassung

In einer retrospektiven Studie (1995) wurden die Diagnosen von 3987 zytologischen Präparaten verschiedener Herkunft beim Hund ermittelt. Es handelte sich hierbei sowohl um Punktate die der Abteilung Zytologie der Kleintierklinik der Universität Utrecht von externen Praxen zugesandt wurden als auch um selbst durchgeführte Biopsien. Dabei wurden Proben von Haut/Unterhaut, Milchdrüse, Lymphknoten, Gehörgang, Niere, Blase, Urethra, Prostata, Hoden, Knochen, Knochenmark, Synovia, Nase, Liquor, Maulhöhle, Bronchiallavage, Lunge, Milz, Leber, Konjunktiva sowie retrobulbärer Region berücksichtigt. Es dominierten Präparate aus den Bereichen Haut und Unterhaut (n=1815), Lymphknoten (n=706) sowie Milchdrüse (n=415). Fehlerhafte und damit nicht auswertbare Materialgewinnungen waren besonders häufig bei Punktationen von Lunge, Milchdrüse, Liquor, Gehörgang und Mundhöhle zu beobachten. Die Häufigkeiten der zytologischen Diagnosen bei den einzelnen Organbereichen werden aufgezählt und die diagnostischen Indikationen der Zytologie diskutiert.

Schlüsselwörter: zytologische Diagnosen – retrospektive Studie – diagnostische Indikationen der Zytologie

Clinical experiences with cytology in the dog

In a retrospective study (1995) cytological diagnoses of 3987 specimen of different origin in the dog were evaluated. Biopsies were performed at the Department of Clinical Sciences of Companion animals at the University of Utrecht or sent in by external practitioners. Biopsies were obtained from different regions including skin/subcutis, mammary gland, lymph node, external ear canal, kidney, urinary bladder, urethra, prostatic gland, testes, bone, bone marrow, synovia, nose, oral cavity, cerebrospinal fluid, bronchial lavage, lung, spleen, liver, conjunctiva, and retrobulbar region. The majority of biopsies were obtained from skin/subcutis (n=1815), lymph node (n=706), and mammary gland (n=415). A high percentage of non-diagnostic biopsies were observed with biopsies of lung, mammary gland, cerebrospinal fluid, external ear canal, and oral cavity. The frequencies of diagnoses in the different areas will be presented and the diagnostic indications of cytology are discussed.

Key words: cytological diagnoses – retrospective study – diagnostic indications of cytology

Einleitung

Die Zytologie hat im Rahmen der klinischen Diagnostik bei Kleintieren in den letzten Jahren erheblich an Bedeutung gewonnen. Die geringe Invasivität der Materialgewinnung und die Möglichkeit, eine konkrete pathologische Diagnose unter Klinikbedingungen zu stellen, sind wesentliche Vorzüge dieser Methode (Rebar, 1978; Perman et al., 1979). Während zunächst vor allem Umfangsvermehrungen der Haut sowie Lymphknotenbiopate zytologisch untersucht wurden, ist es

durch weitere Entwicklung der Zytologie bei Kleintieren inzwischen möglich, Organbiopsien verschiedenen Ursprungs schon unter klinischen Bedingungen interpretieren zu können (Cowell und Tyler, 1989; Cowell et al., 1999). Die Zytologie kann nicht die Histopathologie ersetzen, sondern ist eine ergänzende Untersuchungsmethode. Bei den verschiedenen Organsystemen sind eine Reihe von Veränderungen nicht mit ausreichender Sicherheit durch die Zytologie nachweisbar. In der vorliegenden Arbeit wurden zytologische Untersuchungspräparate vom Hund aus dem Jahr 1995

statistisch erfasst, wobei die Indikationen und Grenzen der Zytologie in den einzelnen Organbereichen diskutiert werden.

Material und Methoden

In einer retrospektiven Untersuchung wurden 3987 Biopsien vom Hund aus dem Jahr 1995 berücksichtigt. Es handelte sich um Biopsien, die von externen Tierarztpraxen zugesendet oder in der Kleintierklinik Utrecht gewonnen wurden. Die Biopate stammten aus den Regionen Haut/Unterhaut (n=1815), Lymphknoten (n=706), Mundhöhle (n=143), Milchdrüse (n=415), Gehörgang (n=32), Leber (n=139), Milz (n=74), Nase (n=21), Lunge (n=19), Bronchiallavage (n=32), Knochen (n=32), Knochenmark (n=84), Retrobulbärbereich (n=10), Konjunktiva (n=6), Niere (n=8), Prostata (n=80), Urin/Blase (n=28), Hoden (n=11) und Urethra (n=16). Weiterhin wurden Punktate von Synovia (n=169) und Liquor (n=22) sowie Körperhöhlenergüssen berücksichtigt (n=125). Für die Materialgewinnung wurden abhängig von der Lokalisation 22G-Nadeln oder grössere Punktionsnadeln (16–18G) verwendet. Die Präparate wurden auf einem Objektträger luftgetrocknet und ohne weitere Vorfixierung nach May-Grünwald-Giemsä gefärbt. Die Häufigkeiten der einzelnen Diagnosen wurden ermittelt.

Ergebnisse

Im Jahr 1995 wurden 3987 zytologische Präparate unterschiedlicher Herkunft vom Hund mikroskopisch untersucht, wobei Präparate von Haut und Unterhaut (n=1815), Lymphknoten (n=706) sowie Milchdrüse (n=415) dominierten.

Der Anteil fehlerhafter Punktationen unterschied sich abhängig von den Organbereichen erheblich und war bei Punktaten von Lunge (42%), Milchdrüse (24%), Liquor (23%), Gehörgang (22%) und Mundhöhle (21%) besonders hoch.

Die Häufigkeiten der Diagnosen sind in den Tabellen 1 bis 3 aufgeführt.

Diskussion

In der vorliegenden Arbeit wurden die Diagnosen von zytologischen Präparaten verschiedener Herkunft beim Hund ermittelt. Punktate von Haut, Unterhaut sowie Lymphknoten dominierten mit einem Anteil von 63%. Dies ist vermutlich durch die technische Einfachheit und das geringe Komplikationsrisiko bei Punktationen dieser Organe erklärbar.

Die Häufigkeiten fehlerhafter Punktationen bei den einzelnen Organen korrelierte nur teilweise mit dem Schwierigkeitsgrad der Punktation. Während Lungenpunktationen als technisch schwieriger und komplikationsgefährdet einzuordnen sind und mit

Tabelle 1: Häufigkeit der Diagnosen aus Biopaten von Lymphknoten, Milchdrüse, Haut- und Knochenmark.

Lymphknoten	n	Milchdrüse	n	Haut*	n	Haut*	n	Knochenmark	n
nicht diagnostisch	131	nicht diagnostisch	101	nicht diagnostisch	302	Neoplasien	nicht diagnostisch	8	
normal	27	Fettgewebe	26	Fettgewebe	489	Mastozytom	116	normal	40
nicht-neoplastische Veränderungen		Lymphknoten	3	nicht-neoplastische Veränderungen		Sarkom	91	nicht-neoplastische Veränderungen	
reaktive Hyperplasie	264	nicht-neoplastische Veränderungen		chronische Entzündung	124	hepatoides Adenom	48	Leishmaniose	12
Leishmaniose	20	purulente Entzündung	47	purulente Entzündung	112	Histiozytom	46	myeloide Hyperplasie	5
atypische lymphatische Proliferation	9	hormonelle Stimulation	43	septische purulente Entzündung	101	Plattenepithelkarz.	19	erythroide Hyperplasie	4
purulente Lymphadenitis	8	Hämatom	3	epidermale Zyste	77	malignes Melanom	16	erythroide Hypoplasie	4
granulomatöse Lymphadenitis	2	epidermale Zyste	1	mesenchymale Proliferation	76	Schilddrüsenkarz.	15	Dyserythropoese	4
Neoplasien		Neoplasien		seröse Zyste	27	malignes Lymphom	13	Panzytopenie	2
malignes Lymphom	180	Karzinom	60	Hämatom	21	Karzinom	13	megakaryozytäre Hypoplasie	2
Karzinometastase	25	Adenokarzinom	50	Plattenepithelprol.	20	Analbeuteldrüsenkarzinom	11	Neoplasien	
Mastozytommetastase	17	Adenom	31	reaktives lymphat. Gewebe	19	Adenokarzinom	10	multiples Myelom	2
Melanometastase	14	benigner Misch tumor	19	Speicheldrüsenzyste	11	hepatoides Adenokarzinom	4	maligne Histiozytose	1
Maligne Histiozytose	7	anaplastisches Karzinom	18	granulomatöse Entzündung	9	Adenom	3		
Sarkometastase	2	maligner Misch tumor	6	Steatitis	8	Basaliom	3		
		Mastozytom	6	Akantholyse	2	mal. Histiozytose	1		
		Plattenepithelkarzinom	1	eosinophile Entzündung	2				

Tabelle 2: Häufigkeit der Diagnose aus Biopstaten von Harnsediment, Bauchhöhlenflüssigkeit, Niere, Synovia, Tracheallavage, Liquor, Hoden, Nasenhöhle, Urethra und Prostata.

Harnsediment	Niere	Tracheallavage	n	Hoden	Urethra
nicht diagnostisch	normal	normal	3	normal	nicht diagnostisch
normal	nicht-neoplastische Veränderungen	nicht-neoplastische Veränderungen		nicht-neoplastische Veränderungen	normal
nicht-neoplastische Veränderungen	benigne Zyste	purulente Entzündung	12	pur. Entzündung	nicht-neoplastische Veränderungen
Epitheldysplasie	Neoplasien	eos. Entzündung	10	Neoplasien	Epitheldysplasie
purulente Entzündung	Adenokarzinom	orale Kontamination	3	Leydigzelltumor	reaktiv lymphatisch
mesenchymale Prol.	malignes Lymphom	sept. pur. Entzündung	3	Seminom	Neoplasien
Neoplasien		Neoplasien		Sertolizelltumor	Übergangszellkarz.
Übergangszellkarzinom		Karzinom	1		
Bauchhöhlenflüssigkeit	Synovia	Liquor	n	Nasenhöhle	Prostata
nicht-neoplastische Veränderungen	nicht diagnostisch	nicht diagnostisch	5	nicht diagnostisch	nicht diagnostisch
reaktives Mesothel	normal	normal	8	normal	normal
purulente Entzündung	nicht-neoplastische Veränderungen	nicht-neoplastische Veränderungen		nicht-neoplastische Veränderungen	nicht-neoplastische Veränderungen
sept. pur. Entzündung	degenerative Arthritis	mononukl. Pleozytose	4	pur. Entzündung	Hyperplasie
zellarm. Transsudat	exsudative Arthritis	polymorphkernige Pleozytose	4	chron. Entzündung	purulente Prostatitis
Neoplasien	mononukleäres + polymorphkerniges Bild	Neoplasien		Neoplasien	septische purulente Prostatitis
Karzinom	septische Arthritis	malignes Lymphom	1	Adenokarzinom	Zyste
malignes Lymphom	Hämarthros				squam. Metaplasie
Sarkom	Synovialhyperplasie			Platteneithelkarzinom	Neoplasien
Mesotheliom	Neoplasien			malignes Lymphom	Adenokarzinom
	Synovialom				malignes Lymphom

hoher Fehlerrate einhergehen, ist nicht deutlich, warum bei Biopsien von Umfangsvermehrungen im Milchdrüsengebiet so oft nicht auswertbare Präparate vorlagen. Bei technisch aufwendigeren Leber-, Milz- oder Prostatapunktionen war die Fehlerquote deutlich geringer, was möglicherweise dadurch erklärbar ist, dass bei diesen Organen zumeist unter Ultraschallkontrolle biopsiert wird. Umfangsvermehrungen von Haut und Unterhaut stellen eine wichtige Indikation für die Zytologie dar. Vor allem Rundzelltumore wie maligne Lymphome, Mastozytome oder Histiozytome sowie

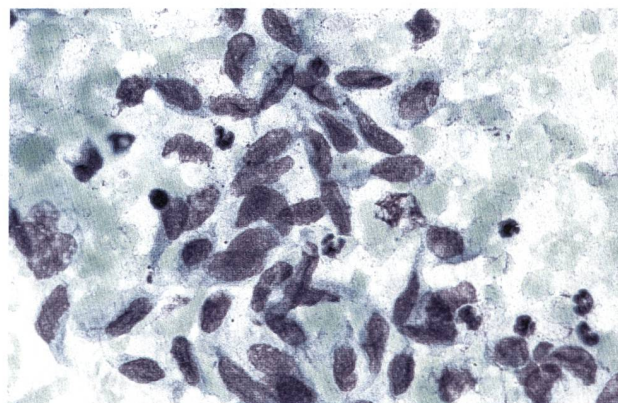


Abbildung 2: Mesenchymale Proliferation mit Fibroblasten, Fibrozyten und Entzündungszellen. Haut. May-Grünwald-Giemsa (1000× Vergrößerung).

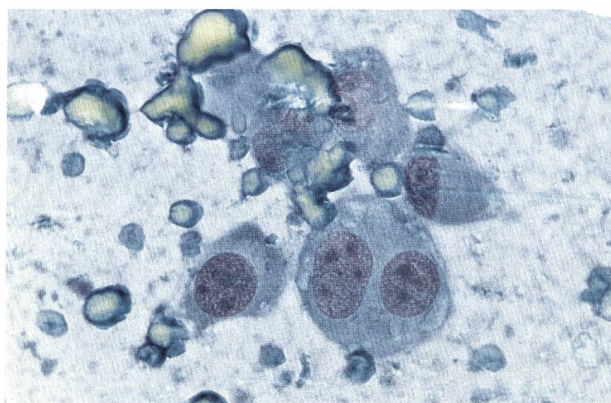


Abbildung 1: Fibrosarkom mit pleomorphen Fibroblasten. Haut. May-Grünwald-Giemsa (1000× Vergrößerung).

epitheliale Tumore wie Karzinome und Adenokarzinome können oftmals leicht diagnostiziert werden (Tyler et al., 1989). Hingegen sind Sarkome (Abb. 1) zytologisch mitunter schwer von benignen mesenchymalen Prozessen wie chronischen Entzündungen oder Narbengeweben unterscheidbar, da auch hier sehr reaktive Fibroblasten mit Malignitätskriterien das Zellbild charakterisieren können (Tyler et al., 1989). Bei diagnostischer Unsicherheit ist deshalb der Begriff mesenchymale Proliferation (Abb. 2) für Prozesse mit reaktiven Fibroblasten und mässigem Entzündungszellanteil

Tabelle 3: Häufigkeit der Diagnosen aus Biopaten von Ohr/Gehörgang, Knochen, Leber, Milz, Konjunktiva, Retrobulbärbereich und Mundhöhle.

Ohr/Gehörgang	n	Leber**	n	Leber**	n	Milz***	n	Mundhöhle*	n
nicht diagnostisch	7	nicht diagnostisch	14	Neoplasien		nicht diagnostisch	5	nicht diagnostisch	30
nicht-neoplastische Veränderungen		normal	11	malignes Lymphom	12	normal	10	nicht-neoplastische Veränderungen	
chronische Entzündung	3	nicht-neoplastische Veränderungen		hepatozell. Karzinom	7	nicht-neoplastische Veränderungen		pur. Entzündung	27
mesenchymale Proliferation	3	Steroidhepatopathie	31	Adenokarzinom-metastase	5	extramedulläre Hämatopoese	15	chronische Entzündung	12
Fettgewebe	2	reaktive Hepatitis	11	maligne Histiozytose	3	lymphoret. Hyperplasie	15	Plattenepithel-proliferation	12
epidermale Zyste	2	chron. aktive Hepatitis	9	Mastozytom	2	purulente Splenitis	3	mesenchymale Proliferation	7
Plattenepithel-proliferation	2	Cholestase	8	Sarkommetastase	2	Erythrophagozytose	3	Zyste	4
Neoplasien		Lipidose	7			hämophagozytäres Syndrom	1	reaktiv lymphatisch	2
Mastozytom	7	extramedulläre Hämatopoese	5			Neoplasien		Neoplasien	
Plattenepithelkarzinom	3	Regeneration	5			malignes Lymphom	9	malignes Melanom	14
malignes Melanom	2	purulente Hepatitis	4			Sarkom	4	Plattenepithelkarzinom	12
malignes Lymphom	1	Kupferspeicher-krankheit	2			maligne Histiozytose	3	Karzinom	8
		Cholangiohepatitis	1			Karzinommetastase	2	Sarkom	5
						Plasmozytom	1	Mastozytom	5
								malignes Lymphom	4
								Plasmozytom	1
Knochen	n	Konjunktiva	n	Retrobulbär	n				
nicht diagnostisch	6	nicht-neoplastische Veränderungen		nicht diagnostisch	2				
normal	2	purulente Entzündung	2	nicht-neoplastische Veränderungen					
nicht-neoplastische Veränderungen		plasmazelluläre Infiltration	1	mes. Proliferation	3				
mesenchymale Proliferation	3	eosinophile Entzündung	2	purulente Entzündung	2				
Neoplasien		reaktiv lymphatisch	1	Hämatom	1				
Osteosarkom	9			Neoplasien					
Fibrosarkom	6			malignes Lymphom	1				
Adenokarzinom-metastase	2			Adenokarzinom	1				
Chondrosarkom	1								

* Stockhaus und Teske (1999)

** Stockhaus und Teske (1997)

*** Stockhaus und Teske (1998)

definiert worden, bei denen eine eindeutige zytologische Diagnose nicht möglich ist (Stockhaus und Teske, 1999).

Die Lymphknotenzytologie ist eine elegante und auch im Vergleich zur Histopathologie sehr sichere diagnostische Methode zum Nachweis des malignen Lymphoms (Abb. 3) (Teske und Herde, 1996). Es ist inzwischen auch beim Hund möglich, mit zytologischen Präparaten eine Immunotypisierung durchzuführen, die die Prognose wesentlich charakterisiert (Caniatti et al., 1996). Wichtig ist bei der Diagnose reaktiver Hyperplasien die Erkennung der Heterogenität lymphatischer Zellen mit einer physiologischen Ausdifferenzierung, im Gegensatz

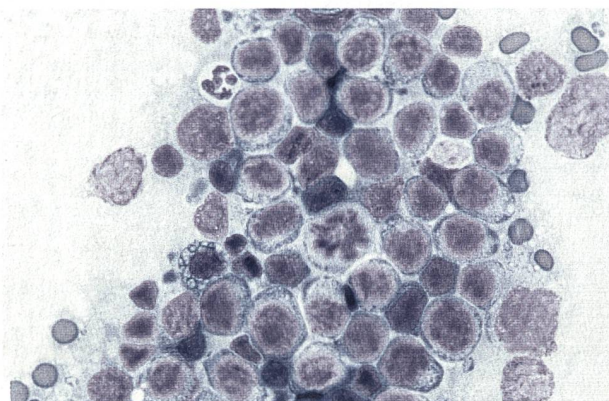


Abbildung 3: Malignes Lymphom. Lymphknoten. May-Grünwald-Giemsa (1000× Vergrößerung).

zum malignen Lymphom, bei dem eine weitgehend monomorphe Tumorzellpopulation vorliegt (Teske, 1999). Bei einer unsicheren zytologischen Differenzierung dieser Erkrankungen wird die zytologische Diagnose atypische lymphatische Proliferation gestellt. In diesen Fällen empfiehlt es sich, die zytologische Biopsie nach etwa einer Woche zu wiederholen oder eine histologische Lymphknotenbiopsie durchzuführen. Auch Tumormetastasen oder die Leishmaniose können zytologisch nachgewiesen werden.

Die hohe Rate nicht verwertbarer Lymphknotenpräparate in dieser Arbeit ist durch eine zu lange Aspiration, fehlerhafte Aspiration von Fett oder der Punktion nekrotischer Areale zu erklären.

Feinnadelaspirationsbiopsien der Milchdrüse werden der Kleintierklinik Utrecht vor allem von externen Tierarztpraxen zur zytologischen Untersuchung zugesandt. Auffällig ist in dieser Arbeit der hohe Anteil benigner Prozesse wie purulente Entzündungen oder hormonelle Stimulation. Diese Diagnosen sollten kritisch beurteilt werden, da ein grosses Risiko besteht, dass aufgrund der Heterogenität von kaninen Mammatumoren maligne Anteile mit der Nadelbiopsie verfehlt werden. In einer Studie von Allen et al. (1986) war bei der Zytologie von Mammatumoren nur bei positiven Karzinomdiagnosen eine tolerierbare diagnostische Sicherheit erzielbar. Aus diesem Grund empfehlen die Autoren die Durchführung von Feinnadelaspirationsbiopsien der Milchdrüse nur bei sehr alten Hündinnen oder Tieren mit Verdacht auf Mastitis bzw. Mastitis carcinomatosa durchzuführen. Vergrösserte regionale Lymphknoten sollten darüber hinaus immer biopsiert werden.

Die urologische Zytologie hat eine grosse Bedeutung in der Kleintierdiagnostik, da es bei Niere, Blase, Urethra, Prostata und Hoden ausserordentlich schwierig ist, ausreichendes Material für eine histologische Biopsie zu erhalten und aufgrund des grossen Anteils epithelialer Tumoren in diesen Organen die Zytopathologie eine hohe diagnostische Sicherheit aufweist (Teske und Nickel, 1996; Nickel et al., 1997). Die Feinnadelaspirationsbiopsie bei Nierenprozessen ist aufgrund der beweglichen Aufhängung der Niere schwierig. Zytologisch kann vor allem die Diagnose von malignen Lymphomen oder Adenokarzinomen gelingen, während für den Nachweis nichtneoplastischer Nierenveränderungen eine histopathologische Untersuchung notwendig ist. Bei der Diagnostik von Blasen- und Harnröhrentumoren ist zunächst die zytologische Untersuchung einer frischen Harnprobe empfehlenswert. Hierfür sollte kein Morgenurin verwendet werden, und der Urin muss nach der Gewinnung schnell zentrifugiert und das Sediment auf einem Objektträger ausge-

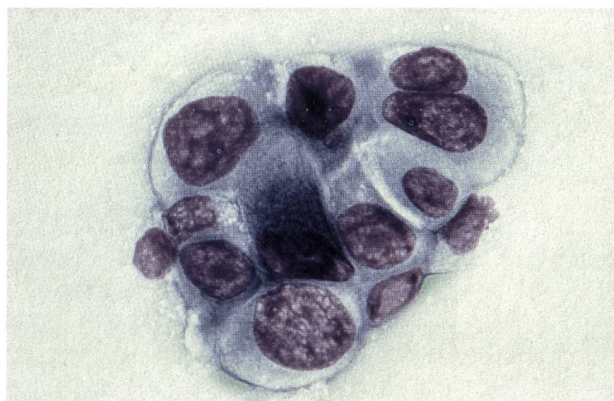

Abbildung 4: Übergangszellkarzinom. Harnsediment, May-Grünwald-Giemsa (1000× Vergrösserung).

strichen werden. Aufgrund der hypertonen Eigenschaft von Urin, kommt es bei älteren Harnproben teilweise zu postvitalen Urothelveränderungen, die nicht als Tumorzellen fehlinterpretiert werden sollten (Stockhaus und Werner, 1996). In der vorliegenden Arbeit bereitete gelegentlich die Abgrenzung von Karzinomen (Abb. 4) und dysplastischen Prozessen Probleme. Bei nicht mit Hilfe der Exfoliativzytologie nachweisbaren Tumoren wird die Kathetersaugbiopsie zur weiteren Diagnostik empfohlen (Holt et al., 1986; Nickel et al., 1997). Für den zytologischen Nachweis von Prostataerkrankungen hat sich die Kombination von Kathetersaugbiopsie und Punktionsbiopsie als Methode der Wahl erwiesen (Teske und Nickel, 1996). Die mit Abstand am häufigsten gestellte zytologische Diagnose bei Prostataerkrankungen war in der vorliegenden Arbeit die benigne Prostatahyperplasie wobei zusätzlich ein hoher Anteil an Prostatakarzinomen auffiel. Wichtig für die Diagnostik von Prostataerkrankungen ist die ultraschallkontrollierte Biopsie aufgrund der häufig vorliegenden Heterogenität des Prostatagewebes mit soliden und flüssigkeitsgefüllten Anteilen. Auch Hodentumoren können mit Hilfe einer zytologischen Feinnadelaspirationsbiopsie nachgewiesen werden (Zinkl und Feldman, 1989). Die Punktion sollte allerdings auch hier unter Ultraschallkontrolle erfolgen, um die Wahrscheinlichkeit der Aspiration von diagnostisch relevanten Zellen zu erhöhen.

Bei Feinnadelaspirationsbiopsien der Lunge war in der vorliegenden Arbeit die grösste Rate nicht verwertbarer Präparate feststellbar. Wood et al. (1998) empfehlen den Einsatz der ultraschallgesteuerten Lungenbiopsie und erzielten in ihrer Untersuchung eine sehr hohe diagnostische Sicherheit ohne das Auftreten von Komplikationen bei der Lungenbiopsie.

Eine grosse Anzahl diagnostisch auswertbarer Präparate wurde mit der Nasenzytologie erzielt. Hierbei handelte es sich überwiegend um Tupfpräparate von Proben, die mit Biopsiezangen gewonnen

wurden. Die Gewinnung von repräsentativem Zellmaterial unter endoskopischer Kontrolle ist bei der Diagnostik von Erkrankungen der Nasenhöhle entscheidend. Beim Hund wird vor allem mit Tupfpräparaten eine ausreichende diagnostische Sensitivität erzielt (Clercx et al., 1996), während bei Katzen auch bei einer weniger invasiven und einfachen Materialgewinnung mit Bürsten diagnostische Sicherheit erzielt werden konnte (Caniatti et al., 1998), da bei dieser Spezies sehr häufig maligne Lymphome mit starker Exfoliationstendenz vorkommen. Problematisch ist bei dieser Materialgewinnung jedoch die Diagnose tiefer entzündlicher Veränderungen und benigner Neoplasien sowie mesenchymaler Tumoren (Caniatti et al., 1998). Feinnadelaspirationsbiopsien der Milz können zytologisch zur Abklärung bei nichtkavernösen, solitären oder diffusen Milzveränderungen untersucht werden. Die Präparate haben häufig eine gute Qualität und Komplikationen bei der Milzpunktion werden selten beobachtet (O'Keefe und Couto, 1987; Stockhaus und Teske, 1998). Auch wenn der Anteil unspezifischer reaktiver, lymphoretikulärer Hyperplasien bei den zytologischen Diagnosen deutlich überwiegt, ist es möglich, neoplastische Prozesse wie Lymphome, Plasmazytome oder Mastozytome nachzuweisen. Problematisch ist allerdings die zytologische Differenzierung von Hämangiosarkom, Hämangiom und Hämatom (Stockhaus und Teske, 1998).

Die Leberzytologie gewinnt zunehmende Bedeutung als Ergänzung zur klinischen Labordiagnostik und Histopathologie. Schon unter Klinikbedingungen ist es damit möglich, eine Vielzahl an Diagnosen zu stellen. Durch die Verwendung von kleinen Punktionskanülen kann das Punktionsrisiko reduziert werden und es ist auch bei Gerinnungsstörungen eine Leberpunktion durchführbar. Es wurde eine Vielzahl an neoplastischen wie auch nicht-neoplastischen Veränderungen beobachtet. Die diagnostische Sicherheit wird von verschiedenen Autoren unterschiedlich eingeordnet (Kristensen et al., 1990; Fondacaro et al., 1999). Problematisch ist die Diagnose von Hepatitiden und hepatozellulären Karzinomen, da eine Abgrenzung von physiologischen regenerativen Leberprozessen schwierig sein kann. Dieses gilt auch für den Nachweis, des bei Katzen häufig vorkommenden Cholangiohepatitiskomplexes, da es zytologisch nur möglich ist, Entzündungsinfiltrate ohne genaue Zuordnung zu Gewebestrukturen nachzuweisen. Eigene Untersuchungen zeigten, dass bei Hunden zytologische Parameter wie Zellgröße, Kernzahl pro Zelle, Kern-Plasma-Relation und Anzahlen von Entzündungszellen altersabhängig variieren (Stockhaus et al., 2000) und eine Standardisierung von zytologischen Kriterien bei verschiedenen

neoplastischen und nicht-neoplastischen Erkrankungen der Leber notwendig ist (Teske et al., 1999). Die ophthalmologische Zytologie ist vor allem für die Diagnostik bei retrobulbären Prozessen oder speziellen konjunktivalen oder kornealen Erkrankungen wie die eosinophile Konjunktivitis geeignet. Während bei konjunktivalen Prozessen häufig die brush Zytologie eingesetzt wird, ist für die Materialgewinnung bei retrobulbären Prozessen die Feinnadelaspirationsbiopsie unter Ultraschallkontrolle sinnvoll. Problematisch erschien in der vorliegenden Arbeit wie auch bei der Zytologie von Hautumfangvermehrungen die Differenzierung benigner mesenchymaler Prozesse und Sarkome. Bei Gelenkerkrankungen ist die Zytologie von Gelenkpunktaten eine sinnvolle Ergänzung der Diagnostik (Alleman, 1998). In der vorliegenden Arbeit dominierten Präparate mit mononukleärem Entzündungszellbild, was auf das Vorliegen einer degenerativen Arthritis hinweist. Hervorzuheben ist auch der hohe Anteil nicht septischer und somit vermutlich immunvermittelter neutrophiler Arthritiden, während Formen mit bakterieller Beteiligung nur bei etwa 3% der Punktate festgestellt wurden. Bei 15 Hunden wurden erhöhte Anzahlen von polymorphkernigen und mononukleären Zellen festgestellt. Bei diesen Befunden ist eine Zuordnung zu degenerativen oder immunvermittelten Arthritiden schwieriger. Vermutlich sind auch diese Formen bei dem Komplex der immunvermittelten Arthritiden einzuordnen (Parry, 1989). Hilfreich ist es, neben der zytologischen Untersuchung auch die Zellzahl sowie die physikalische und biochemische Synoviauntersuchung mit zu berücksichtigen.

Knochentumoren können unter Klinikbedingungen entweder mit Aspirationsbiopsien oder intra operationem als Abklatschzytologie von tumorverdächtigem Gewebe zytologisch nachgewiesen werden (Mahaffey, 1989). Die Differenzierung reparativer Prozesse von Sarkomen und die zytologische Zuordnung von verschiedenen Sarkomtypen erfordert eine grosse Erfahrung des Untersuchers. Während Arbeiten über die diagnostischen Kriterien und die Sensitivität der Zytologie bei Knochentumoren von Hund und Katze bisher fehlen, konnte in humanmedizinischen Untersuchungen eine diagnostische Sicherheit von bis zu 95% festgestellt werden (Kreicbergs et al., 1996). Die zytologische Untersuchung von Knochenmarkspunktaten dient vor allem dem Nachweis von Leukämien, Infektionen wie der Leishmaniose oder Hypoplasien sowie Reifungsstörungen der einzelnen Zelllinien. Gerade die Diagnose von myelodysplastischen Syndromen erscheint problematisch, da zuverlässige und bei verschiedenen Autoren übereinstimmende zytologische Refe-

renzbereiche für einzelne Altersstufen von Hunden bislang fehlen (Tyler und Cowell, 1989; Moritz, 1995).

Die zytologische Untersuchung von Körperhöhlenergüssen wird vor allem für den Nachweis neoplastischer und septisch purulenter Grunderkrankungen eingesetzt. Mesotheliome lassen sich zytologisch oft nicht eindeutig von stark reaktivem Mesothel differenzieren (Tyler et al., 1989). Trotzdem beobachtete Hirschberger (1999) eine hohe Spezifität von annähernd 100% und eine Sensitivität von 63% bei der Aszites-Tumordiagnostik. Zusammenfassend ist festzustellen, dass die zytologische Diagnostik in der Kleintiermedizin zunehmend an Bedeutung gewinnt, wobei sich die Einsatzgebiete auf mehr Organbereiche ausgedehnt haben. In vielen Teilgebieten ist allerdings eine genauere Evaluierung der Zytologie und nicht nur eine Extrapolation humanmedizinischer Erkenntnisse auf Hund und Katze notwendig, um

reproduzierbare diagnostische Aussagen treffen zu können.

Schlussfolgerung

Die zytopathologische Diagnostik ist eine einfache, wenig invasive Methode, die die klinische Diagnostik wesentlich erweitert. Bei ausreichender Erfahrung des Untersuchers ist es möglich, eine Vielzahl neoplastischer Veränderungen von nicht-neoplastischen Erkrankungen abzugrenzen. Die Gewinnung von Zellmaterial gelingt fast bei jedem Organ, wobei die Entnahmetechnik und Materialverarbeitung wesentlich die diagnostische Sensitivität beeinflussen. Bei den einzelnen Organbereichen bestehen methodenspezifische Einschränkungen, so dass die Zytologie in keinem Fall in der Lage ist, die Histopathologie zu ersetzen.

Experience clinique avec le diagnostic cytologique

L'examen cytologique de 3987 prélèvements d'origine variée chez le chien sont regroupés dans cette étude rétrospective (1995). Il s'agissait de prélèvements envoyés au laboratoire de cytologie de la clinique pour petits animaux de l'université d'Utrecht par des praticiens de clientèle privée de même que de prélèvements réalisés sur place. Les prélèvements avaient pour origine principale peau, tissu sous-cutané, glandes mammaires, noeuds lymphatiques, conduit auditif, rein, vessie, urètre, prostate, testicule, os, moelle osseuse, tissu synovial, tissu nasal, lavage bronchial, poumon, rate, foie, conjonctive ainsi que région rétrobulbaire.

Le nombre de prélèvements non-représentatifs et de ce fait sans valeur diagnostique, étaient particulièrement important lors de ponctions du poumon, du tissu mammaire, du liquide céphalorachidien, du conduit auditif et de la cavité buccale. La seuil significatif et la relevance du diagnostique cytologique sont présentés pour les différents organes. L'indication diagnostique de la cytologie est soumise à discussion.

L'esperienze cliniche con la diagnostica citologica dall'cane

In una studia retrospectiva (1995) si ricercava le diagnosi citologiche dall'cane di 3987 preparati di origine diverse.

Si trattava di puntature che erano spedite alla sezione di citologia della clinica per animali piccoli dell'università di Utrecht e in piu di biopsie che erano realizzate di propria iniziativa.

Erano considerate le prove delle aree della pelle e subcutis, delle glandole mammarie, delle glandole linfatiche, dell' meato acustico, dei reni, della vescica urinaria, dell' uretra, della prostata, dei testicoli, dell' osso, dell' midollo, della sinovia, dell' naso, di lavaggio bronchiale, di polmone, della milza, dell' fegato, della congiuntiva e della regione dietro il globo dell' occhio. Predominavano i preparati della pelle e della subcutis (n=1815), delle glandole linfatiche (n=706) e delle glandole mammarie (n=415). Le puntature dell' pulmone, della glandola mammaria, dell' meato acustico e della bocca spesso erano scoretto e perciò non valorizabile. Saranno enumerati le frequenze delle diagnosi citologiche dei organi diversi e saranno discutati le indicazini diagnostiche della citologia.

KB*

*FORMULAR AUTOMATISCH AUSGEDRUCKT

**DIANA
VETERA**
ZÜRICH FRANKFURT LINDAU

SEMIR AG Veterinärinformatik
Gutstrasse 3, 8055 Zürich
T 01 4505454, F 01 4505445
www.diana.ch, office@diana.ch

Literatur

- Alleman A.R.: Synovial fluid analysis. 8th Annual Congress of the European Society of Veterinary Internal Medicine, Wien. 1998.
- Allen S.W., Prasse K.W., Mahaffey E.A.: Cytologic differentiation of benign from malignant canine mammary tumors. *Vet. Pathol.* 1986, 23: 649–655.
- Caniatti M., Roccabianca P., Scanziani E. et al.: Canine lymphoma: Immunocytochemical analysis of fine-needle aspiration biopsy. *Vet. Pathol.* 1996, 33: 204–212.
- Caniatti M., Roccabianca P., Ghisleni G et al.: Evaluation of brush cytology in the diagnosis of chronic intranasal disease in cats. *J. Small Animal Pract.* 1998, 39: 73–77.
- Clercx C., Wallon J., Gilbert S. et al.: Imprint and brush cytology in the diagnosis of canine intranasal tumours. *J. Small Animal Pract.* 1996, 37: 423–427.
- Cowell R.L., Tyler R.D.: Diagnostic cytology of the dog and cat. American Veterinary Publications, Goleta. 1989.
- Cowell R.L., Tyler R.D., Meinkoth J.H.: Diagnostic cytology and hematology in the dog and cat. Mosby, St. Louis. 1999.
- Fondacaro J.V., Guilpin V.O., Power P.E. et al.: Diagnostic correlation of liver aspiration cytology with histopathology in dogs and cats. 17th Annual ACVIM Forum, Chicago, 1999, 254.
- Hirschberger J.: Zytologie maligner Körperhöhlenergüsse. In: Kleintieronkologie. Hrsg. M. Kessler, Parey Verlag, Berlin, 1999, 110–118.
- Holt P.E., Lucke V.M., Brown P.J.: Evaluation of a catheter biopsy technique as a diagnostic aid in lower urinary tract disease. *Vet. Rec.* 1986, 118: 681–684.
- Kreibergs A., Bauer H.C.F., Brosjö O. et al.: Cytological diagnosis of bone tumours. *J. Bone Joint Surg.* 1996, 78: 258–263.
- Kristensen A.T., Weiss D.J., Klausner J.S. et al.: Liver cytology in cases of canine and feline hepatic disease. *Comp. Contin. Ed. Pract. Vet. Small Anim. Med.* 1990, 12: 797–809.
- Mahaffey E.A.: The musculoskeletal system. In: Diagnostic cytology of the dog and cat. Hrsg. R.L. Cowell und R.D. Tyler, American Veterinary Publications, Goleta, 1989, 137–140.
- Moritz A.: Knochenmarksuntersuchung. In: Klinische Labordiagnostik in der Tiermedizin. Hrsg. W. Kraft und U. Dürr, Schattauer Verlag, Stuttgart, 1995, 68–83.
- Nickel R., Stockhaus C., Teske E. et al.: Klinische Aspekte von Tumoren des Harnapparates bei Hund und Katze. *Kleintierpraxis* 1997, 42: 199–216.
- O'Keefe D.A., Couto C.G.: Fine-needle aspiration biopsy of the spleen as an aid in the diagnosis of splenomegaly. *J. Vet. Intern. Med.* 1987, 1: 102–109.
- Parry, P.A.: Synovial fluid. In: Diagnostic cytology of the dog and cat. Hrsg. R.L. Cowell und R.D. Tyler, American Veterinary Publications, Goleta, 1989, 121–136.
- Perman V., Alsaker R.D., Rijs R.C.: Cytology of the dog and cat. American Animals Hospital Association, Denver. 1979.
- Rebar, A.H.: Handbook of veterinary cytology. Verlag St. Louis, Ralston Purina. 1978.
- Stockhaus C., Werner H.G.: Die Exfoliativzytologie des Harnes: Eine hilfreiche Methode in der Diagnostik von Tumoren des Harntraktes. *Kleintierpraxis* 1996, 41: 553–560.
- Stockhaus C., Teske E.: Klinische Anwendbarkeit der Leberzytologie bei Hund und Katze. *Kleintierpraxis* 1997, 42: 687–701.
- Stockhaus C., Teske E.: Klinische Erfahrungen mit Feinnadelbiopsien der Milz bei der Diagnostik von Splenomegalien beim Hund. *Kleintierpraxis* 1998, 43: 325–334.
- Stockhaus C., Teske E.: Die zytologische Diagnostik von Umfangvermehrungen der Haut, Unterhaut und Mundhöhle bei Hund und Katze—Eine retrospektive Untersuchung (1995). *Kleintierpraxis* 1999, 44: 421–434.
- Stockhaus C., Teske E., van den Ingh T. et al.: The influence of age on the cytology of the liver in healthy dogs. *Vet. Pathol.* eingereicht. 2000.
- Teske E., Nickel R.F.: Zur Aussagekraft der Zytologie bei der Diagnostik des Prostatakarzinoms beim Hund. *Kleintierpraxis* 1996, 41: 239–247.
- Teske E., van Herde P.: Diagnostic value and reproducibility of fine-needle aspiration cytology in canine malignant lymphoma. *Vet. Quart.* 1996, 18: 12–115.
- Teske E.: Hämatopoetische Tumoren. In: Kleintieronkologie. Hrsg. M. Kessler, Parey Verlag, Berlin, 1999, 523–557.
- Teske E., Stockhaus C., van den Ingh T. et al.: Evaluation of cytological criteria for the diagnosis of hepatobiliary diseases in dogs. 9th Annual Congress of the European Society of Veterinary Internal Medicine, Perugia. 1999.
- Tyler R.D., Cowell R.L.: Bone marrow. In: Diagnostic cytology of the dog and cat. Hrsg. R.L. Cowell und R.D. Tyler, American Veterinary Publications, Goleta, 1989, 99–119.
- Tyler R.D., Cowell R.L., Meinkoth J.H.: Cutaneous and subcutaneous lesions, masses, cysts, ulcers, and fistulous tracts. In: Diagnostic cytology of the dog and cat. Hrsg. R.L. Cowell und R.D. Tyler, American Veterinary Publications, Goleta, 1989, 21–46.
- Wood E.F., O'Brien R.T., Young K.M.: Ultrasound-guided fine-needle aspiration of focal parenchymal lesions of the lung in dogs and cats. *J. Vet. Intern. Med.* 1998, 12: 338–342.
- Zinkl J.G., Feldman B.F.: The male reproductive tract: prostate, testes, semen. In: Diagnostic cytology of the dog and cat. Hrsg. R.L. Cowell und R.D. Tyler, American Veterinary Publications, Goleta, 1989, 217–224.

Korrespondenzadresse:

Dr. Christian Stockhaus, Kleintierklinik der Universität Leipzig,
An den Tierkliniken 23, D-04103 Leipzig

Manuskripteingang: 2. März 2000.

In vorliegender Form angenommen: 24. August 2000