Zeitschrift: Schweizer Archiv für Tierheilkunde SAT : die Fachzeitschrift für Tierärztinnen und Tierärzte = Archives Suisses de Médecine Vétérinaire ASMV : la revue professionnelle des vétérinaires

Herausgeber: Gesellschaft Schweizer Tierärztinnen und Tierärzte

Band: 143 (2001)

Heft: 3

Artikel: Double outlet right ventricle (DORV) bei einem 15 Monaten alten Rind

Autor: Zulauf, M. / Tschudi, P. / Meylan, M.

DOI: https://doi.org/10.5169/seals-591429

Nutzungsbedingungen

Die ETH-Bibliothek ist die Anbieterin der digitalisierten Zeitschriften auf E-Periodica. Sie besitzt keine Urheberrechte an den Zeitschriften und ist nicht verantwortlich für deren Inhalte. Die Rechte liegen in der Regel bei den Herausgebern beziehungsweise den externen Rechteinhabern. Das Veröffentlichen von Bildern in Print- und Online-Publikationen sowie auf Social Media-Kanälen oder Webseiten ist nur mit vorheriger Genehmigung der Rechteinhaber erlaubt. Mehr erfahren

Conditions d'utilisation

L'ETH Library est le fournisseur des revues numérisées. Elle ne détient aucun droit d'auteur sur les revues et n'est pas responsable de leur contenu. En règle générale, les droits sont détenus par les éditeurs ou les détenteurs de droits externes. La reproduction d'images dans des publications imprimées ou en ligne ainsi que sur des canaux de médias sociaux ou des sites web n'est autorisée qu'avec l'accord préalable des détenteurs des droits. En savoir plus

Terms of use

The ETH Library is the provider of the digitised journals. It does not own any copyrights to the journals and is not responsible for their content. The rights usually lie with the publishers or the external rights holders. Publishing images in print and online publications, as well as on social media channels or websites, is only permitted with the prior consent of the rights holders. Find out more

Download PDF: 26.11.2025

ETH-Bibliothek Zürich, E-Periodica, https://www.e-periodica.ch

Double Outlet Right Ventricle (DORV) bei einem 15 Monate alten Rind

M. Zulauf[1], P. Tschudi[2], M. Meylan[1]

Wiederkäuerklinik[1] und Klinisches Labor[2] des Departements für Klinische Veterinärmedizin der Universität Bern

Zusammenfassung

Vorgestellt werden die klinische Untersuchung, die weiterführenden Abklärungen und die Sektionsbefunde eines Rindes mit einer komplexen Herzmissbildung. Ein Double Outlet Right Ventricle (DORV) mit einem hohen Ventrikelseptumdefekt und einer hypoplastischen Aorta waren für das klinische Bild verantwortlich. Die Hämatologie, die radiologischen und sonographischen Befunde, die Blutdruckverhältnisse im kleinen Kreislauf, die Blutgasmessung sowie das Elektro- und Phonokardiogramm werden vorgestellt. Die Auswirkungen dieser Herzanomalie auf den Lungenkreislauf wird aufgezeigt.

Schlüsselwörter: Rind – Herzmissbildung – Zyanose – Double-outlet-right-ventricle – Pulmonaler Hochdruck

Double Outlet Right Ventricle (DORV) in a 15-month old heifer

The clinical findings, results of further investigations and necropsy of a 15-month old heifer with multiple congenital heart defects are presented. The symptoms were caused by a high ventricle septum defect and a hypoplastic, completely dextroponed aorta (DORV). Hematology, radiology and ultrasonography findings, right heart and pulmonary blood pressure, and blood gas measurements, as well as electro- and phonocardiograms are presented. The consequences of the multiple cardiac anomalies for the pulmonary circulation are described.

Key words: cattle – cardiac anomaly – cyanosis – double-outlet-right-ventricle – pulmonary hypertension

Einleitung

Etwa 1% aller neugeborenen Kälber sind mit Missbildungen im Bereich des Herzens behaftet (Rosenberger et al., 1994) wobei die Tetralogie nach Fallot beim Kalb die am häufigsten vorkommende, mit einer Zyanose einhergehende Herzmissbildung ist (Rehage et al., 1990). Beim Rind sind zahlreiche Formen kongenitaler Anomalien des Herzens bekannt. Diese reichen von «klinisch nicht relevant» bis zu «mit dem Leben nicht vereinbar». Dank der mit mehr oder weniger gravierenden Missbildungen gekoppelten typischen klinischen Symptome, wie Dyspnoe, Kümmern und Leistungsintoleranz (Sandusky und Smith, 1981), ist es oft einfach, erkrankte Individuen früh zu erkennen (Gopal et al., 1986). Dass dies aber nicht immer der Fall ist zeigt folgende Beschreibung eines Rindes mit schwerwiegender Mehrfach-Missbildung von Herz und grossen Gefässen. Vorgestellt werden das klinische Bild, die speziellen Untersuchungen und die Sektionsbefunde.

Anamnese und Untersuchungsbefunde

Anamnese

Das 15 Monate alte Fleckvieh Rind fiel auf, weil es sowohl beim Austreiben auf die Weide, wie auch bei der Rückkehr in den Stall immer das langsamste war und es sich unterwegs öfters ausruhen musste. Der Privattierarzt stellte während eines Routinebesuchs auskultatorisch ein Herzgeräusch fest und überwies daraufhin das Rind zur weiteren Abklärung an die Wiederkäuerklinik des Departements für Klinische Veterinärmedizin der Universität Bern.

Untersuchung

Das Rind war ein Kümmerer in gutem Allgemeinzustand, bei mässigem Nährzustand (Gewicht: 283 kg). Es verhielt sich aufmerksam und unauffällig. Das Fell war matt und struppig, der Hautturgor nicht herabgesetzt. Das Flotzmaul, die Nasen- und die Maulschleimhaut präsentierten sich stark zyanotisch, die Konjunktiven erschienen nur leicht zyanotisch und leichtgradig gerötet. Die rektale Körpertemperatur betrug 39°C, die Herzschlagfrequenz 80/min und die Atemfrequenz 40/min. Bei der Herzauskultation hörte man den ersten und den zweiten Herzton pochend, rechts deutlich lauter als links. Rechts im fünften Interkostalraum über eine Fläche von ca. 5 cm Durchmesser war ein leises (II/VI) enddiastolisches Geräusch zu hören. Die Herzaktion war rhythmisch, die peripheren Venen

erschienen nicht gestaut und waren gut staubar, die periphere Wärme war normal. Das Rind atmete rhythmisch mit costoabdominalem Atemtyp, Spontanhusten wurde keiner gehört und Husten konnte nicht ausgelöst werden. Bei der Lungenauskultation wurden keine pathologischen Geräusche gehört. Die Untersuchung des Digestions, des Urogenital-, des Bewegungsapparats sowie des Nervensystems waren ohne besondere Befunde.
Zur weiteren Aufarbeitung des Falles wurden folgende zusätzliche Abklärungen vorgenommen: Hämatologischer Status mit Differenzialblutbild und Blutchemie, Thorax-Röntgen, Herzultraschall, Blutdruckmessungen im kleinen Kreislauf und Blutgasanalysen.

Hämatologie

Die veränderten hämatologischen Befunde sind in Tabelle 1 zusammengefasst. Es fielen der stark erhöhte Hämatokrit, die erhöhte Erythrozytenzahl, das verminderte mittlere korpuskuläre Volumen der Erythrozyten, die leichtgradige Leukozytose aufgrund einer absoluten Neutrophilie, einer absoluten Lymphozytose mit relativer Lymphopenie, sowie einer absoluten und relativen Monozytose und Basophilie auf. Das Gesamtprotein war leichtgradig erhöht, die übrigen Blutchemiewerte waren unverändert.

Tabelle 1: Blutbild

Parameter	Gemessene Werte		Referenzwerte[1)]	
Rotes Blutbild				
Hämatokrit [%]	50.8		28 bis 38	
Erythrozytenzahl [$x10^{12}$/l]	12.2		5 bis 8	
MCV [fl]	41.6		44 bis 61	
Thrombozyten [$x10^9$/l]	492		200 bis 800	
Weisses Blutbild				
Leukozytenzahl [$x10^9$/l]	12.9		4 bis 10	
	Relativ	**Absolut**	**Relativ**	**Absolut**
Segmentkernige neutrophile Granulozyten	44	5.68	20 bis 50	1.0 bis 3.5
Eosinophile Granulozyten	8	1.03	1 bis 10	0.3 bis 1.5
Basophile Granulozyten	3	0.39	0 bis 2	0.0 bis 0.1
Monozyten	8	1.03	2 bis 6	0.0 bis 0.3
Lymphozyten	37	7.78	45 bis 65	2.5 bis 5.5
Blutchemie				
Gesamtprotein [g/l], Albumin/Globulin = 0.64	86.6		60 bis 80	

Relativ-Werte für Leukozyten sind in %, Absolut-Werte in G/l [$x10^9$/l] angegeben.

[1] Referenzwerte in Tabellen 1–3 aus: Herz- und kreislaufphysiologische Untersuchungen an Rindern mit und ohne Kardiomyopathie; P. Tschudi und J. Martig, 1989.

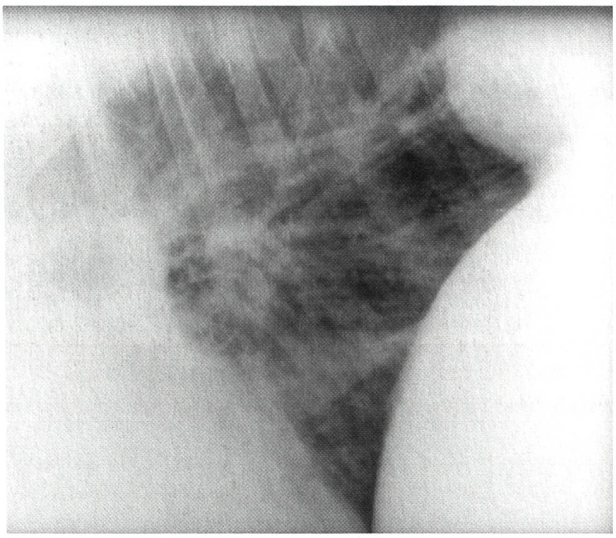

Abbildung 1: Röntgenbild; Latero-laterale Aufnahme des Thorax.

Radiologie

Der Herzschatten war schlecht abgrenzbar. Im caudodorsalen Lungenfeld befand sich ein rundliches, ca. 15 cm im Durchmesser messendes, röntgendichtes, raumforderndes Gebilde. Im gesamten Lungenfeld war eine sehr deutliche Gefässzeichnung vorhanden und die ganze Lunge zeigte ein diffuses, interstitielles und bronchioläres Verschattungsmuster. Eine ausgeprägte Verschattung mit Ansätzen zu einem Bronchoaerogramm war in den ventralen Lungenabschnitten zu erkennen (Abb. 1).

Sonographie

Verwendet wurde ein ACUSON Ultraschallgerät mit einem 3.5 MHz Sektorschallkopf. Am stehenden, unsedierten Tier konnte das Herz von links und von rechts dargestellt werden. Sowohl die Kuspiden, wie auch die Semilunar-Klappen waren unverändert. Auffallend war der grosse Ventrikel-Septum-Defekt (Ø 42.1 mm, Abb. 2) und die beiden grossen Gefässstämme, von denen einer (die

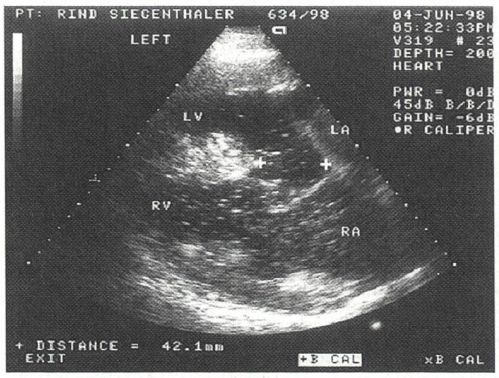

Abbildung 2: Ultrasonographische Darstellung des Ventrikelseptumdefekts (VSD) und der Verteilung der Microbubbles im Herzen nach Injektion in die linke Jugularvene. LA = Linker Vorhof, LV Linker Ventrikel, RA Rechter Vorhof, RV Rechter Ventrikel, VSD durch «+·····+» markiert

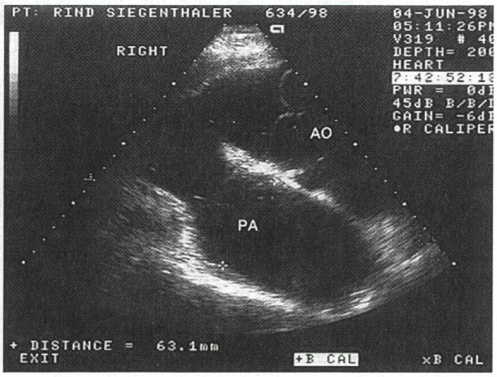

Abbildung 3: Ultrasonographische Darstellung der Herzbasis von der rechten Brustwand. PA Pulmonal-Arterie, AO Aorta.

Aorta) der rechten Thoraxwand anlag (Abb. 3). Eisgekühlte physiologische Kochsalz-Lösung, welche durch starkes Schütteln mit Luftbläschen angereichert wurde (Micro-Bubbles), wurde als Kontrastmittel verwendet. Durch einen Venenkatheter in der linken Jugularvene wurden 20 ml dieser Flüssigkeit schnell injiziert und unverzüglich die Verteilung dieser Luftbläschen im Blutstrom durch das Herz auf dem Monitor des Ultraschall-Gerätes beobachtet. Dabei stellte man fest, dass sich beide Ventrikel, erst der rechte und unmittelbar danach, wenn auch in geringerer Dichte, durch den Ventrikel-Septum-Defekt auch der linke Ventrikel (diastolischer Rechts-Links-Shunt) mit diesen Bläschen füllten (Abb. 2). Während der Untersuchung sah man, dass beide grossen Gefässstämme Luftbläschen in ungefähr identischer Dichte enthielten.

Blutdruckmessung im kleinen Kreislauf

Der Blutdruck im rechten Vorhof, im rechten Ventrikel und in der Arteria pulmonalis wurde mittels eines Statham p23Db Druck-Transducers, verbunden mit einem Connect Tube an einen Pulmo cath (Ø 1.2 mm, Länge 1.1 m) durch Zugang von der linken Jugularvene gemessen und mit einem Mehrkanalschreiber VR-12 E for M[1] aufgezeichnet. Die Resultate sind in Tabelle 2 zusammengefasst: Der systolische Druck im rechten Ventrikel war doppelt so hoch wie normal und der Druck in der A. pulmonalis war um fast das Vierfache erhöht.

Tabelle 2: Blutdruck

Lokalisation des Pulmocath	Druck	Referenzwerte[1]
rechter Vorhof; präsystolisch	14 ± 3	10.9 ± 4.01
rechter Ventrikel; systolisch	118 ± 6	54.1 ± 6.35
A. pulmonalis (mittlerer Druck)	110 ± 20	26.6 ± 5.9

Die Werte sind in mmHg als Mittelwert ± Standardabweichung angegeben.

Tabelle 3: Blutgas

	Katheter im rechten Vorhof	Katheter im rechten Ventrikel	Referenzwerte[1)]
pH	7.381 ± 0.003	7.416 ± 0.005	7.40 ± 0.04
pCO_2 [mmHg]	50.43 ± 0.8	45.07 ± 0.83	40.2 ± 3.42
pO_2 [mmHg]	29.03 ± 0.17	36.73 ± 0.47	34.9 ± 2.84

Die Werte sind als Mittelwert ± Standardabweichung angegeben.

Blutgasmessung

Die Blutgasuntersuchungen wurden mittels eines Corning 840 / Blood Gas Analyzer[2] durchgeführt. Die Resultate (Tab. 3) sind als Mittelwerte von je drei Messungen zu verstehen. Bei der Gegenüberstellung der Resultate fällt auf, dass der Sauerstoffpartialdruck pO_2 im rechten Ventrikel um 7.7 mmHg höher ist als derjenige im rechten Vorhof [pO_2 (rechter Ventrikel) – pO_2 (rechter Vorhof) = 7.7 mmHg].

Phonokardiogramm / Elektrokardiogramm

Die Daten wurden mit einem Mehrkanalschreiber VR-12 E for M[1] aufgezeichnet. Das mit dem Stethoskop enddiastolisch hörbare Geräusch stellte sich im Phonokardiogramm als unsauberer Beginn des ersten Herztons dar (Abb. 4). Die Aufzeichnung des Elektrokardiogramms (bipolare Brustwandableitung nach Spoerri), des Phonokardiogramms und der Druckkurven erfolgte bei einer Papiervorschubgeschwindigkeit von 50mm/sec.

Zusammenfassung der Befunde

Aufgrund der radiologischen Veränderungen, der Ergebnisse der Ultraschall-Untersuchung, der stark veränderten Blutdruckwerte im kleinen Kreislauf und der abnormalen Blutgas-Resultate wurde die klinische Diagnose eines grossen Ventrikelseptumdefekts mit diastolischem Rechts-Links-Shunt gestellt. Da die Prognose als *infaust* zu betrachten war, entschied man sich, das Tier zu euthanasieren und zur Sektion zu bringen.

[1] Firma Electronics for Medicine, Honneywell Inc., One campus drive, Pleasantville, New York, USA
[2] Firma Corning Ltd., Halstead, Essex, England

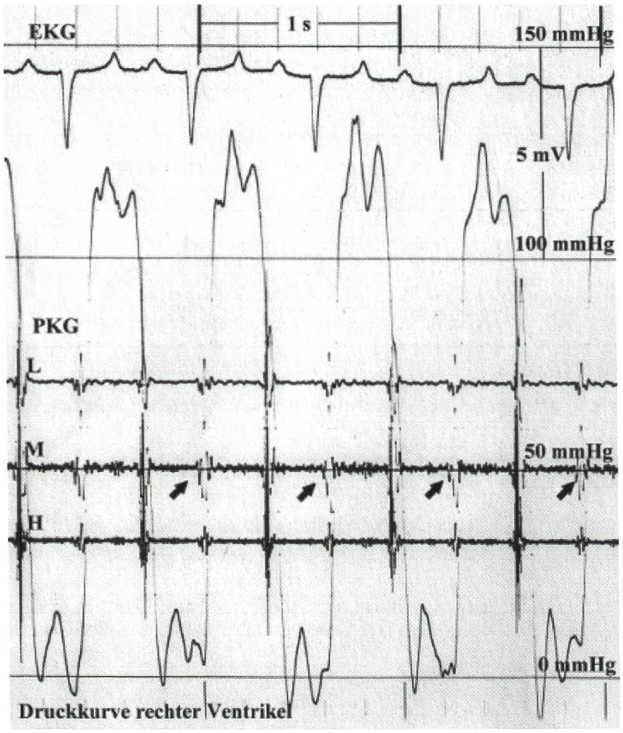

Abbildung 4: EKG, PKG und Druckkurve. Auffallend ist der unsaubere Beginn (Pfeile) des ersten Herztons, gut zu sehen im PKG mit M-Filter. EKG Dorsale Ableitung nach Spoerri, PKG mit Filtern L, M und H, Druckkurve rechter Ventrikel.

Sektion

Das Herz war mittelgradig vergrössert und es hatte sich ein deutlicher Doppelapex gebildet. Die grossen Gefässstämme (Aorta und Truncus pulmonalis) entsprangen beide aus dem rechten Ventrikel. Eine hochgradige Hypertrophie des Myocards, vor allem der rechten Ventrikelwand liess das Wanddickenverhältnis linke Ventrikelwand zu rechter Ventrikelwand auf 1 zu 1 (normal 3:1) sinken. Der hohe Ventrikelseptumdefekt imponierte mit einem Durchmesser von ca. 4.5 cm. Der Truncus pulmonalis war, mit einem Durchmesser von ca. 6 cm (normal: 3.5–4 cm) stark dilatiert, dem gegenüber erwies sich die Aorta mit einem Durchmesser von ca. 2 cm (normal: 3–5 cm) als zu klein. Die lumenseitige Wand im Bereich des Aortenbogens wies Unebenheiten, sogenannte Jet-Lesions auf. Die Lage des Herzens im Thorax und eine Ansicht des eröffneten rechten Ventrikels sind übersichtlich in den schematischen Abbildungen 5 und 6 dargestellt. Rechts auf Höhe der 10. Rippe befand sich eine ca. 20×15 cm grosse, fluktuierende Masse, die mit Zwerchfell, caudalem Lungenlappen und Pleura costalis verwachsen war. Es handelte sich dabei um einen Abszess mit 2.5 Liter Eiter als Inhalt und mit einer rund 1 cm dicken Bindegewebskapsel. Die Lunge war gut kollabiert aber von derber Konsistenz. Makroskopisch waren die anderen Organe (Digestionstrakt, Urogenital- und Bewegungsapparat, sowie das Nervensystem) ohne besondere Befunde.

Histologie der Lunge

Das histologische Bild der Lunge zeigte die für pulmonalen Bluthochdruck typischen Veränderungen (Perry et al., 1991). Die Wände der mittleren und der kleinen Lungenarterien waren verändert. Die Media war durch Proliferation von glat-

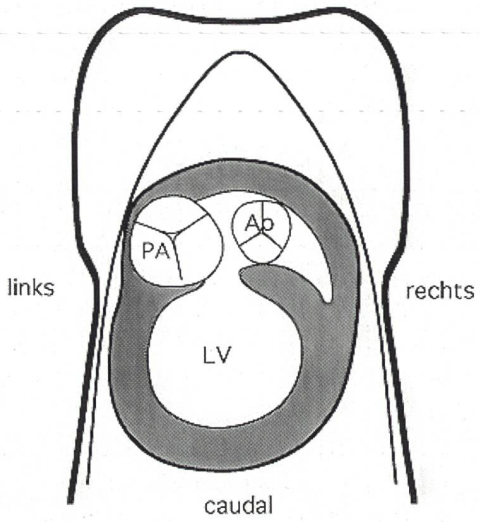

Abbildung 5: Querschnitt durch den Thorax; schematische Darstellung der Lage des Herzens. Ao Aorta, PA Pulmonal Arterie, LV Linker Ventrikel.

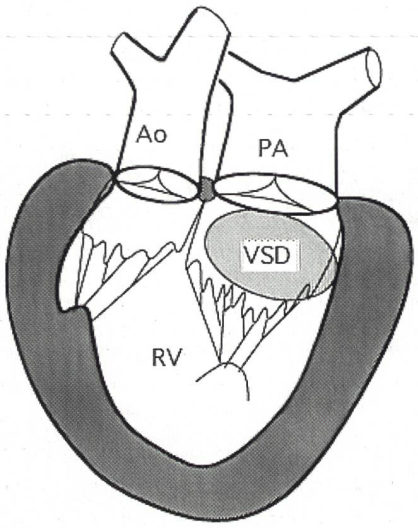

Abbildung 6: Ansicht des eröffneten rechten Ventrikels; schematische Darstellung. Ao Aorta, PA Pulmonal Arterie, VSD Ventrikelseptumdefekt, RV Rechter Ventrikel.

ten Muskelzellen, welche die elastischen Fasern auseinander drängten, und die Intima durch Bindegewebsproliferation verdickt, was zu einer 60–90%igen Stenose führte. Ebenfalls war die Pleura bindegewebig verdickt.

Diagnose

Double Outlet Right Ventricle (DORV): Komplexe Herzmissbildung zusammengesetzt aus einer Transposition der Aorta nach rechts mit hochgradiger Hypoplasie der Aorta, einem hohen Ventrikelseptumdefekt und einer Dilatation des Truncus pulmonalis (Nugent et al., 1990). Als Nebenbefund fand sich der grosse Abszess in der rechten dorsalen Thorax-Hälfte, verwachsen mit der zehnten Rippe.

Diskussion

Wegen Kümmern, Leistungsintoleranz, Zyanose und einem Herzgeräusch wurde dieses 15 Monate alte Rind zur weiteren Abklärung an die Wiederkäuerklinik des Departements für Klinische Veterinärmedizin der Universität Bern überwiesen. Mit der Ultraschalluntersuchung konnte der Septumdefekt und mit den Microbubbles der Blutfluss durch das Herz und die Stammgefässe visualisiert werden. Zusammen mit den Blutdruckmessungen im kleinen Kreislauf konnte man sich ein Bild der herrschenden hämodynamischen Abnormalitäten machen, die schlussendlich für das klinische Bild verantwortlich waren. Die Veränderungen im Roten Blutbild (Hkt ↑, Ec ↑) sind auf die, durch Zumischung von venösem Blut aus dem rechten Herzen verursachte, erniedrigte Sauerstoffspannung im grossen Kreislauf zurückzuführen. Die Double Outlet Right Ventricle Missbildung (DORV) wurde ausführlich für die Humanmedizin beschrieben (Nugent et al., 1990). Ein DORV ist in den meisten Fällen mit einem Ventrikelseptumdefekt kombiniert, seltener ist ein persistierendes Foramen ovale vorhanden. Ist gar keine Verbindung vom linken zum rechten Herzen vorhanden, wirkt sich die Missbildung unmittelbar nach der Geburt letal aus. Eine weitere Unterteilung kann nach Lokalisation des Septumdefekts gemacht werden. Bei Kindern wird zu 66%, wie auch im vorliegenden Fall, der Septumdefekt direkt unter der dextroponierten Aorta liegen. In der Population aller mit Herzmissbildungen geborenen Kindern (0.8%) wird die Häufigkeit des DORV mit 0.5% angegeben (Nugent et al., 1990). Statistisch belegte Zahlen über die Häufigkeit des DORV beim Rind sind der kleinen Fallzahl wegen nicht erhältlich. Es darf daher angenommen werden, dass es sich auch beim Tier um eine sehr seltene Form der Herzmissbildung handelt. In der Veterinärmedizin wurde diese Form der Herzmissbildung ausserdem beim Hund, bei der Katze, beim Schwein und beim Pferd gefunden (Chaffin et al., 1992). Sämtliche Tiere der Rindergattung, bei denen ein DORV beschrieben wurde, waren Jungtiere, die kurz nach der Geburt starben, oder derart deutliche Symptome zeigten, dass sie noch in den ersten Lebensmonaten getötet werden mussten (Wilson et al., 1985; van der Linde-Sipman, 1978). Hingegen konnten Jeraj et al., 1978 ein DORV bei einer 3.5 jährigen Katze beschreiben, die nur nach Anstrengung Symptome zeigte.

Zyanose, Dyspnoe und Leistungsintoleranz sind Symptome, die eine Herzerkrankung vermuten lassen. Mit der Herzauskultation kann der Verdacht erhärtet werden, jedoch sind zusätzliche Hilfsmittel, wie die Sonographie, die Blutdruckmessung und die Röntgenuntersuchung nötig, um den Herzfehler genauer beschreiben zu können. Am auffälligsten sind die zyanotischen Schleimhäute. Unterschieden werden die periphere und die zentrale Zyanose. Zur Entwicklung einer zentralen Zyanose (echte Blausucht; Morbus caeruleus) kommt es unter anderem, wenn ein Rechts-Links-Shunt besteht, das heisst, wenn der Druck im kleinen (Lungen-) Kreislauf höher als der Druck im grossen (Körper-) Kreislauf wird. Weil aber der linke Ventrikel keinen eigenen Ausflusstrakt besitzt, besteht beim DORV ursächlich ein Links-Rechts-Shunt, der zu einer pulmonären Hyperperfusion führt, worauf die Veränderungen in den Lungengefässwänden entstehen. Die Folge davon ist eine progressive pulmonäre Hypertonie und schliesslich die Umkehr der Shuntrichtung. Somit wird O_2-armes Blut, anstatt dass es zur Reoxygenierung in die Lunge gelangt, dem O_2-reichen Blut zugemischt, und direkt wieder in den grossen Kreislauf fehlgeleitet (Brickner et al., 2000). Beim vorliegenden Fall war ebenfalls ein diastolischer Rechts-Links-Shunt vorhanden, wobei aber in diesem Fall weniger der Rechts-Links-Shunt Hauptgrund für die Zyanose war, als vielmehr die spezielle Anatomie mit einer nach rechts verlagerten Aorta, die während der Systole nur Mischblut aus dem rechten Ventrikel erhielt. Ein Rechts-Links-Shunt kann auch bei einem Ventrikel- oder Vorhofseptumdefekt und bei einem persistierenden Ductus arteriosus Botalli auftreten.

Es ist erstaunlich, dass die hier beschriebene, sehr gravierende Missbildung und alle zusätzlich die Sauerstoffversorgung behindernden Pathologien, nicht bereits früher deutliche klinische Symptome verursachte, bzw. überhaupt noch mit dem Leben vereinbar war.

Dank

Die Autoren danken den Mitarbeiterinnen und Mitarbeitern der Abteilung für klinische Radiologie des Departements für klinische Veterinärmedizin der Universität Bern und den Mitarbeiterinnen und Mitarbeitern des Instituts für Tierpathologie der Universität Bern.

Literatur

Brickner E., Hillis D., Lange R.: Congenital Heart Disease in Adults. N. Engl. J. Med. 2000, 342: 334–342.

Chaffin M.K., Miller M.W., Morris E.L.: Double outlet right ventricle and other associated congenital cardiac anomalies in an American miniature horse foal. Equine Vet. J. 1992, 24: 402–406.

Gopal T., Leipold H., Dennis S.: Congenital Cardiac Defects in Calves. Am. J. Vet. Res. 1986, 47: 1120–1121.

Jeraj K., Ogburn P.N., Jessen C.A., Miller J.D., Schenk M.P.: Double outlet right ventricle in a cat. J. Am. Vet. Med. Assoc. 1978, 173: 1356–1360.

Nugent E.W., Plauth W.H., Edwards J.E., Williams W.H.: The Pathology, Abnormal Physiology, Clinical Recognition, and Medical and Surgical Treatment of Congenital Heart Disease. In: The Heart. Eds. J.W. Hurst, R.C. Schlant, C.E. Rackley, E.H. Sonnenblick, N. Kaas Wenger, McGraw-Hill Information Services Company, New York, 1990, 765–767.

Perry L., Dillon A., Bowers T.: Pulmonary Hypertension. The Compendium Small Animal. 1991, 13: 226–233.

Rehage J., Veltmann P., Stadler P., Dieckmann M., Poulsen-Nautrup C., Scholz H.: FALLOT'sche Tetralogie bei einem Kalb - ein Fallbericht. Dtsch. Tierärztl. Wschr. 1990, 97: 532–534.

Rosenberger G., Dirksen G., Gründer H.-D., Stöber M.: Missbildungen im Bereich des Herzens. In: Krankheiten des Rindes. Hrsg. G. Rosenberger, Blackwell Wissenschafts-Verlag, Berlin, 1994, 103–105.

Sandusky G., Smith C.: Congenital Cardiac Anomalies in Calves. Vet. Rec. 1981, 108: 163–165.

Tschudi P., Martig J.: Herz- und kreislaufphysiologische Untersuchungen an Rindern mit und ohne Kardiomyopathie. J. Vet. Med. A. 1989, 36: 612–620.

Van der Lind-Sipman J.S.: Hypoplasia of the left ventricle in four ruminants. Vet. Pathol. 1978, 15: 474–480.

Wilson R.B., Cave J.S., Horn J.B., Kasselberg A.G.: Double outlet right ventricle in a calf. Can. J. Comp. Med. 1985, 49: 115–116.

Korrespondenzadresse:
Zulauf Marc, Wiederkäuerklinik, Universität Bern, Bremgartenstrasse 109a, 3012 Bern
Tel.: 031/631 23 44, Fax: 031/631 26 31, E-mail: marc.zulauf@knp.unibe.ch

Manuskripteingang: 12. April 2000
In vorliegender Form angenommen: 27. Juli 2000