Zeitschrift: Schweizer Archiv für Tierheilkunde SAT : die Fachzeitschrift für Tierärztinnen und Tierärzte = Archives Suisses de Médecine Vétérinaire ASMV : la revue professionnelle des vétérinaires

Herausgeber: Gesellschaft Schweizer Tierärztinnen und Tierärzte

Band: 140 (1998)

Heft: 7

Artikel: Importierte Hepatozoonose beim Hund : 3 Fälle

Autor: Arnold, P. / Deplazes, P. / Müller, A.

DOI: https://doi.org/10.5169/seals-591431

Nutzungsbedingungen

Die ETH-Bibliothek ist die Anbieterin der digitalisierten Zeitschriften auf E-Periodica. Sie besitzt keine Urheberrechte an den Zeitschriften und ist nicht verantwortlich für deren Inhalte. Die Rechte liegen in der Regel bei den Herausgebern beziehungsweise den externen Rechteinhabern. Das Veröffentlichen von Bildern in Print- und Online-Publikationen sowie auf Social Media-Kanälen oder Webseiten ist nur mit vorheriger Genehmigung der Rechteinhaber erlaubt. Mehr erfahren

Conditions d'utilisation

L'ETH Library est le fournisseur des revues numérisées. Elle ne détient aucun droit d'auteur sur les revues et n'est pas responsable de leur contenu. En règle générale, les droits sont détenus par les éditeurs ou les détenteurs de droits externes. La reproduction d'images dans des publications imprimées ou en ligne ainsi que sur des canaux de médias sociaux ou des sites web n'est autorisée qu'avec l'accord préalable des détenteurs des droits. En savoir plus

Terms of use

The ETH Library is the provider of the digitised journals. It does not own any copyrights to the journals and is not responsible for their content. The rights usually lie with the publishers or the external rights holders. Publishing images in print and online publications, as well as on social media channels or websites, is only permitted with the prior consent of the rights holders. Find out more

Download PDF: 16.01.2026

ETH-Bibliothek Zürich, E-Periodica, https://www.e-periodica.ch

Departement für Innere Medizin, Veterinärmedizinische Fakultät[1]; Institut für Parasitologie[2], Departement für Fortpflanzungskunde, Veterinärmedizinische Fakultät[3] und Veterinärchirurgische Klinik der Universität Zürich[4]

Importierte Hepatozoonose beim Hund: 3 Fälle

P. Arnold[1], P. Deplazes[2], A. Müller[3], J. Kupper[4], H. Lutz[1], T. Glaus[1]

Zusammenfassung

Anhand von 3 Fällen wird die Hepatozoonose beim Hund vorgestellt. Die häufigsten Symptome sind: Fieber, Anorexie, Abmagerung, Durchfall und Erbrechen, Muskelschwäche, Lymphadenopathie, Anämie und eitriger Augen- und Nasenausfluss. Da eine *H. canis*-Infektion beim Hund oft mit anderen Infektionskrankheiten wie Leishmaniose, Ehrlichiose und Babesiose einhergeht, kann das klinische Bild von diesen Erkrankungen dominiert werden. Die Diagnose wird anhand der typischen Einschlüsse in neutrophilen Granulozyten und Monozyten gestellt. Mit den heute zur Verfügung stehenden Medikamenten können meist nur kurzzeitige Remissionen erzielt werden.

Schlüsselwörter: **Hund – *Hepatozoon canis* – Diagnose – Klinik – Therapie**

Imported hepatozoonosis in the dog: 3 cases

Canine hepatozoonosis is presented with 3 cases. The most common signs are: fever, anorexia, weight loss, diarrhea and vomiting, mucle weakness, lymphadenopathy, anemia and purulent discharge from the nose and the eyes. Because an infection with *H. canis* in the dog is often associated with other infectious diseases such as leishmaniosis, ehrlichiosis and babesiosis, the clinical picture may be dominated by these dieseases. The diagnosis is made with the typical inclusions in neutrophilic granulocytes and monocytes. Only short remissions may be obtained with the presently available medications.

Key words: **dogs – *Hepatozoon canis* – diagnosis – clinical signs – therapy**

Einleitung

Die Hepatozoonose ist eine durch das Protozoon *Hepatozoon canis* verursachte Erkrankung des Hundes, die besonders in den Tropen und Subtropen vorkommt. Das Verbreitungsgebiet dieser Erkrankung geht parallel mit demjenigen der braunen Hundezecke (*Rhipicephalus sanguineus*) einher, da diese als Vektor von *Hepatozoon canis* dient. So wurden Fälle in den USA, Ägypten, Nigeria, Senegal, Portugal, Italien, Frankreich, Griechenland, Israel, Indien, Thailand, Malaysia und Japan beschrieben (Craig, 1990). Im Gegensatz zu anderen importierten Hunderkrankungen wie Babesiose, Leishmaniose, Dirofilariose und Ehrlichiose wird die *H. canis*-Infektion beim Hund in der Schweiz nur selten diagnostiziert.

In der angelsächsischen und französischen Literatur finden sich in den letzten Jahren einige Berichte über die *H. canis*-Infektion beim Hund (Beaufils et al., 1991, 1996; Macintire et al., 1997; Vincent-Johnson, 1997). Im deutschen Sprachraum haben Fischer et al. (1994) anlässlich eines importierten Falles den Parasiten eingehend beschrieben.

In den Jahren 1993–1995 wurden an unserer Klinik 3 Hunde mit *H. canis*-Infektionen diagnostiziert, die im folgenden vorgestellt werden.

Fall Nr. 1

Am 19.8.1993 wurde ein etwa 5 Monate alter, weiblicher Schäferhundmischling «Oxa» vorgestellt, der aus Italien (Abruzzen) stammte (Tab. 1 und 2). Die Hündin war etwa einen Monat zuvor in die Schweiz importiert worden. Abgesehen von Abmagerung hatte «Oxa» krustöse Hautveränderungen an beiden Ohrspitzen, die aber ohne Therapie abgeheilt waren. Die Hündin war 10 Tage vor Einweisung gegen Staupe, Leptospirose und Hepatitis contagiosa canis grundimmunisiert und mit Febendazol

entwurmt worden. Seit 3 Tagen zeigte der Patient Apathie, Schluckbeschwerden, und der Besitzerin waren vergrösserte Buglymphknoten aufgefallen.

Klinische Befunde

Bei der klinischen Untersuchung betrug die Körpertemperatur 38.8 °C und das Körpergewicht 10.2 kg. Neben Kachexie und Apathie fielen die mässig vergrösserten Mandibular- und Popliteallymphknoten auf; die Buglymphknoten waren stark vergrössert. Bei der Abdominalpalpation zeigte «Oxa» deutliche Schmerzreaktionen.

Laborbefunde

Hämatologie, blutchemische Befunde, Urinanalyse und Serologie: Die Hämatologie ergab eine leichtgradige nicht regenerative Anämie, eine Thrombozytopenie, eine Eosinophilie und Monozytose. Die Untersuchung des Blutausstriches auf Babesien oder Ehrlichien war negativ. Jedoch waren grosse, längsovale, bläuliche Einschlusskörper in Monozyten und neutrophilen Granulozyten vorhanden. Diese wurden aufgrund ihrer charakteristischen Morphologie eindeutig als *H. canis*-Gamonten identifiziert. Abgesehen von einem leicht erhöhten Glukosespiegel und erniedrigten Harnstoff- und Phosphorwerten lagen die blutchemischen Parameter im Normalbereich. Das spezifische Gewicht des Urins betrug 1028, der pH 6.5 und das Sediment war inaktiv. Eine serologische Untersuchung auf spezifische Antikörper gegen *E. canis* im IFAT war negativ.
Parasitologische Befunde: Serologische Untersuchungen auf Leishmaniose (ELISA), Babesiose (IFAT) und Neosporose (IFAT) verliefen negativ. Im Giemsa-gefärbten Blutausstrich wurden die Leukozyteneinschlusskörper ebenfalls als *H. canis*-Gamonten identifiziert. Eine Untersuchung auf Mikrofilarien und der Nachweis von *Dirofilaria immitis*-Antigen waren negativ.
Zytologische Befunde: Ein Punktat aus dem Buglymphknoten enthielt viele Immunoblasten und Plasmazellen und mässig Neutrophile. Aufgrund dieser Befunde wurde eine reaktive Hyperplasie und eine leichtgradige Lymphadenitis diagnostiziert.
Röntgenbefunde: Röntgenaufnahmen der Lumbalwirbelsäule und der Humeri waren unauffällig.

Diagnose und Therapie

Der Nachweis von Gamonten von *H. canis* und die klinischen Symptome, die sich mit einer Infektion mit diesem Protozoon assoziieren lassen, führten zur ätiologischen Diagnose einer Hepatozoonose. Die Behandlung bestand in einer 2maligen subkutanen Injektion von Imidocarb-Dipropionat (Imizol®, Coopers) im Abstand von 14 Tagen in einer Dosierung von 5 mg/kg KGW. Zusätzlich

Tabelle 1: Signalement, Alter, klinische Befunde bei 3 Patienten mit H. canis-Infektion

Fall-Nr.	Alter	Geschlecht	Anamnese	Auslandsaufenthalt (Mittelmeerraum)	Klinische Befunde	Zusätzliche Infektionskrankheiten
1	5 Monate	w	Apathie Schluckbeschwerden vergrösserte Lymphknoten	Italien (Abruzzen)	Kachexie, Apathie, Lymphadenopathie schmerzhafte Bauchpalpation	keine
2	10 Jahre	m	Zahnsteinreinigung unter Narkose, Apathie, Anorexie	nein	Fieber, schmerzhafte Bauchpalpation schmerzhafte Palpation im Lumbalbereich und der Nachhand	keine
3	1 Jahr	w	Nachhandschwäche Zittern Hautveränderungen	Italien (Sardinien)	Fieber, Lymphadenopathie eitrige Konjunktivitis ulzerative Hautveränderungen	Ehrlichiose Leishmaniose

Tabelle 2: Hämatologische Befunde und Gesamtprotein bei 3 Patienten mit einer H. canis-Infektion

Fall-Nr.	Hämatokrit (43–56%)	Protein (59–67 g/l)	Thrombozyten (2–5×10⁵/µl)	Leukozyten (6.9–13.6×10³/µl)	Neutrophile (3376–8894/µl)	Lymphozyten (1272–4208/µl)	Eosinophile (32–1167/µl)	Monozyten (93–560/µl)
1	32	59.4	45	12.6	5292	1134	5040	1134
2	48	75	n.d.*	7.6	4634	1824	456	684
3	28	115	n.d.*	7.8	5928	780	546	468

* = nicht durchgeführt. Im Blutausstrich als normal beurteilt.

wurde Doxycyclin (Doxyseptin®, Chassot) in der Dosierung von 5 mg/kg KGW zweimal täglich für 7 Tage verabreicht.

Klinischer Verlauf

Schon nach der ersten Imidocarbinjektion verbesserte sich der Allgemeinzustand der Hündin zunehmend und konnte klinisch wenige Tage nach der Zweitinjektion als normal bezeichnet werden. Die Lymphadenopathie hatte sich vollständig zurückgebildet und die Hündin beträchtlich an Gewicht zugenommen. Eine Laborkontrolle einen Monat nach Therapie ergab folgende Befunde: leichtgradige nicht regenerative Anämie (Hämatokrit 35%), Leukozytose (35 000/µl) aufgrund einer Eosinophilie (18 000/µl) und Monozytose (1062/µl). Die Thrombozytenzahl war normal. Nur noch vereinzelte *Hepatozoon canis*-Gamonten waren in den Leukozyten vorhanden. Sechs Monate nach Therapiebeginn waren mit Ausnahme einer erhöhten Eosinophilenzahl (3034/µl) alle Laborwerte im Normbereich. Zu diesem Zeitpunkt waren keine *H. canis*-Gamonten mehr nachweisbar.

Fall Nr. 2

Am 8.4.1994 wurde ein 10jähriger männlicher Sheltie aus dem süddeutschen Raum vom Privattierarzt an die Kleintierklinik der Universität Zürich als Notfall überwiesen. Zwei Tage vor der Einweisung war in Narkose eine Zahnsteinentfernung vorgenommen worden. Danach war der Hund zunehmend apathisch geworden und wollte weder fressen noch trinken. Anamnestisch konnte kein Auslandsaufenthalt in Südeuropa eruiert werden.

Klinische Befunde

Die klinische Untersuchung ergab eine Körpertemperatur von 39.5 °C, eine Herzfrequenz von 82/min. und eine Atemfrequenz von 50/min. Der Hund war leicht dehydriert und zeigte beim Abtasten des Abdomens Abwehrreaktionen. Bei der Palpation konnten diffuse Schmerzen im Lumbalbereich und in der Nachhand festgestellt werden.
Mehrere Zecken wurden am Kopf entfernt und zur Artbestimmung an das Institut für Parasitologie eingesandt.

Laborbefunde

Hämatologie, blutchemische Befunde und E. canis-Serologie: Das Blutbild war unauffällig. Im Chemogramm war eine Hyperproteinämie bei einem normalen Albuminwert der einzige abnormale Befund. Bei der Leukozytendifferenzierung wurden vereinzelt *H. canis*-Gamonten gefunden. Antikörper gegen *E. canis* wurden nicht festgestellt.
Parasitologische Befunde: Babesiose und Leishmaniose wurden serologisch ausgeschlossen. In den nach Giemsa gefärbten Blutausstrichen konnten backsteinförmige, bläuliche Einschlüsse im Zytoplasma von Neutrophilen und Monozyten festgestellt werden. Die Identifikation der Zecken ergab *Rhipicephalus sanguineus.*
Röntgenbefund: Aufgrund der Schmerzhaftigkeit der Muskulatur im Lendengebiet und in der Nachhand wurden Röntgenbilder von Femur und Tibia/Fibula beidseits angefertigt. Am Femur links wurden periostale und endostale Auflagerungen an der Diaphyse festgestellt.

Diagnose und Therapie

Aufgrund der typischen Einschlusskörper in den Leukozyten wurde die Diagnose einer Hepatozoonose gestellt. Die Therapie erfolgte mit 5 mg/kg KGW Imidocarb s.c., zusätzlich wurde Doxycyclin in einer Dosierung von 7 mg/kg KGW zweimal täglich für eine Woche verschrieben. Nach einem Bad mit Phosphorsäureestern (Galesan®) und Anbringen eines Akarizidhalsbandes wurde der Patient 5 Tage nach der Einlieferung entlassen.

Klinischer Verlauf

Der Patient wurde 10 Tage nach Entlassung aus dem Tierspital bei bestem Allgemeinbefinden zu einer Kontrolluntersuchung gebracht. Im Blutausstrich waren noch vereinzelt Gamonten von *H. canis* vorhanden. Drei Monate später verstarb der Hund ohne irgendwelche Krankheitszeichen eines unerwarteten Todes. Eine Sektion konnte nicht durchgeführt werden.

Fall Nr. 3

Am 29.11.1994 wurde ein 1jähriger weiblicher Mischling «Gina» vorgestellt, der 6 Monate zuvor von einem Tierschutzheim in Sardinien in die Schweiz mitgebracht worden war. Als Einweisungsgrund wurden Nachhandschwäche, Zittern sowie ulzerative und krustöse Hautveränderungen um die Augen und auf dem Nasenspiegel angegeben. Da die Hündin auf die Therapie mit Flumethason und Doxycyclin nicht angesprochen hatte, wurde sie für eine weiterführende Diagnostik an das Tierspital überwiesen.

Klinische Befunde

«Gina» war bei der Eintrittsuntersuchung apathisch bis somnolent. Die Körpertemperatur betrug 39.6 °C, die Herzfrequenz 142/min. Bei der klinischen Untersuchung fielen eine generalisierte Lymphadenopathie und eitrige Konjunktivitis auf. Die Haut um die Augen und auf dem

Nasenspiegel war erythematös, die distalen Ohrränder zeigten ulzerative und krustöse Veränderungen.

Laborbefunde

Hämatologie und blutchemische Befunde und E. canis-Serologie: Die Blutuntersuchung ergab eine nicht regenerative Anämie und eine Lymphopenie. Im Blutausstrich wurden Gamonten von *H. canis* nachgewiesen. Hyperproteinämie aufgrund einer Hypergammaglobulinämie und eine leichte Erhöhung der Amylase und Kreatinphosphokinase waren die auffälligsten Befunde im Chemogramm. Der *E. canis* Titer war grösser als 1:40. *Parasitologische Befunde:* Die serologische Untersuchung (ELISA) auf *Leishmania infantum* war stark positiv. Der Erreger konnte aus einem Lymphknotenpunktat in vitro angezüchtet werden. Die Untersuchung auf zirkulierende Antigene von *Dirofilaria immitis* mit dem Symbiotic-Test (Symbiotic, San Diego) war negativ, und es konnten im Difil-Test keine Mikrofilarien nachgewiesen werden. Um eine Demodikose auszuschliessen, wurden multiple Geschabsel um die Augen und an den Ohrrändern entnommen. In diesem Material waren keine Milben nachweisbar. Die histologische Untersuchung einer Hautbiopsie ergab eine diffuse histiozytäre und stellenweise eitrige Dermatitis als Folge einer Leishmanien-Infektion.

Diagnose

Hepatozoonose und Leishmaniose.

Klinischer Verlauf

«Gina» wurde mit Allopurinol (Allopur®) 10 mg/kg KGW täglich sowie mit Doxycyclin 10 mg/kg KGW zweimal pro Tag behandelt. Während der Hospitalisation fiel auf, dass der Patient grosse Mühe beim Fressen hatte. Deshalb wurde er zusätzlich mit einem Schmerzmittel behandelt, Metamizol (Minalgin®) in einer Dosierung von 25 mg/kg zweimal täglich. Der Hund erholte sich relativ schnell, war fieberfrei und konnte wieder mühelos fressen. Die Besitzerin wollte die bevorstehende, langwierige Therapie ihrem Hund nicht zumuten und entschied sich eine Woche danach für die Euthanasie.

Diskussion

Hepatozoon canis, der Erreger der caninen Hepatozoonose, gehört zur Unterklasse der Kokzidien und zur Familie der Hemogregarinidae. Endwirt und zugleich Vektor ist die braune Hundezecke *Rhipicephalus sanguineus.* Als Zwischenwirt dienen Caniden, vor allem der Hund. *H. canis* hat einen sehr komplexen Entwicklungszyklus. Die sexuelle Vermehrung und die Sporulation finden in der Braunen Hundezecke, die Schizogonie und Gametogonie im Hund statt (Christophers, 1912; Wenyon, 1926; McCully et al., 1975; Craig et al., 1978; Craig, 1990). Nymphen oder Adultzecken von *Rhipicephalus sanguineus* infizieren sich durch eine Blutmahlzeit, indem sie die in den Neutrophilen und Monozyten enthaltenen Gamonten aufnehmen (Wenyon, 1926; Fahmy et al., 1977). Hunde stecken sich durch perorale Aufnahme infizierter Zecken an. Ein Zeckenbiss hingegen führt nicht zur Infektion der Hunde, da der Erreger nicht in die Speicheldrüsen der Zecken migriert (Fahmy et al., 1977; Nordgren und Craig, 1984). Im Darm des Hundes werden Sporozoiten aus der Zecke freigesetzt, die die Darmwand durchdringen und durch Blut und Lymphe das retikuloendotheliale System von Milz, Leber, Knochenmark, Muskel, Leber und Lunge befallen. In diesen Organen kommt es zu einer asexuellen Vermehrung (Schizogonie), Merozoiten dringen in Leukozyten und Monozyten ein und bilden Gametozyten (Barton et al., 1985; Craig et al., 1984; Craig, 1990). Eine Untersuchung aus Japan bestätigt, dass auch eine vertikale Übertragung von Muttertieren auf Welpen möglich ist (Murata et al., 1993). Neben dem Hund wurde die Hepatozoonose auch bei Schakalen, Kojoten, Füchsen, Hyänen, Löwen, Leoparden, Luchsen und Katzen beschrieben (McCully et al., 1975; Klopfer et al., 1973; Ewing, 1977; Maede et al., 1982). Ob es sich dabei aber tatsächlich um Infektionen mit *H. canis* handelt, ist nicht geklärt, denn überzeugende Übertragungs- und Kreuzinfektionsversuche fehlen, und biochemische Artdifferenzierungen sind zurzeit nicht möglich (Fischer et al., 1994). Als Wildreservoir für *H. canis* werden in Frankreich und Portugal Füchse vermutet (Beaufils et al., 1996). In Portugal wurde bei Füchsen eine Befallsrate von 48% ermittelt (Conceicão-Silva et al., 1988).

Das klinische Bild der Hepatozoonose ist sehr variabel und scheint auch regional verschieden zu sein. Das Spektrum reicht von inapparenten bis zu akuten, lebensbedrohlichen Verlaufsformen.

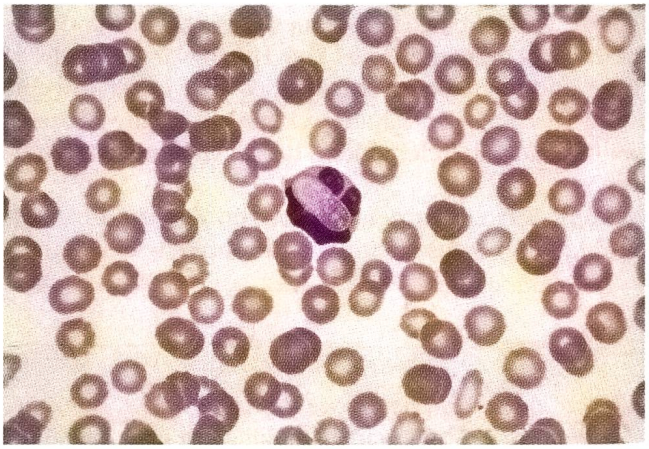

Abbildung 1: Gamont von H. canis in neutrophilem Granulozyten (May-Grünwald-Giemsa-Färbung, 1000×)

Während man früher glaubte, dass die Hepatozoonose ausschliesslich eine Faktorenkrankheit sei, ist man heute der Ansicht, dass *H. canis* auch ohne zusätzliche Stressoren zu schweren klinischen Symptomen führen kann. Beim Studium von amerikanischen Fallbeschreibungen ist zu beachten, dass sich die Erkrankung in den USA hinsichtlich Klinik, Labor- und Sektionsbefunden von der «europäischen Form» unterscheidet (Vincent-Johnson et al., 1997). In den USA stehen Monoinfektionen mit *H. canis* im Vordergrund (Macintire et al., 1997). In Frankreich, Griechenland und Israel dagegen sind Mehrfachinfektionen mit *Babesia canis, E. canis, E. platys* und *L. infantum* häufig (Elias und Homans, 1988; Klopfer et al., 1973; Kontos und Koutinas, 1991; Beaufils et al., 1988, 1991). Ein eindrückliches Beispiel ist unser 3. Fall.

Zwar wurden bei diesem Patienten *H. canis*-Gamonten nachgewiesen, das klinische Bild jedoch war von typischen Symptomen der Leishmaniose dominiert.

Zwei unserer Patienten stammten aus dem Mittelmeerraum, während für Patient Nummer 2 anamnestisch kein Auslandsaufenthalt eruiert werden konnte. Da Zecken der Gattung *Rhipicephalus sanguineus* auch in Deutschland beschrieben wurden (Gothe und Hamel, 1973) könnte es sich hier um eine autochthone Infektion handeln.

Auch in der Schweiz kommen Zecken der Gattung *Rhipicephalus sanguineus* vor (Bernasconi et al., 1997). Es wäre also denkbar, dass auch bei uns diese Vektoren mit *H. canis* infiziert sein könnten.

Es ist keine Rasse-, Alters- oder Geschlechtsdisposition für die Infektion mit *H. canis* bekannt. Von den betroffenen Tieren weisen jedoch jüngere Hunde häufiger radiologische Veränderungen in Form von periostalen Auflagerungen an den Röhrenknochen und Ansatzstellen von Muskeln auf. Ob es sich dabei um eine besondere Reaktion des wachsenden Knochens handelt oder Ausdruck einer schwerwiegenderen Erkrankung bei Welpen ist, bleibt ungeklärt. Im Gegensatz dazu ergaben die radiologischen Untersuchungen der eigenen Fälle nur beim 10 Jahre alten Sheltie periostale Auflagerungen im Bereich des Femurs, während bei der 6 Monate alten Schäferhündin «Oxa» Becken und Femur normal waren.

Die klinischen Symptome bei der Hepatozoonose des Hundes sind sehr vielfältig und werden oft von den Begleitinfektionen dominiert. Fieber, Anorexie, Abmagerung, Lymphadenopathie, Muskelschmerzen, Paraparese/Paralyse, Anämie, Epistaxis, mukopurulenter Augen- und Nasenausfluss, blutiger Durchfall und Erbrechen sind die häufigsten Symptome (Macintire et al, 1997). Neben den unspezifischen Symptomen, wie Anorexie und Apathie, war in unseren Fällen eine schmerzhafte Palpation des Abdomens auffällig (Nrn. 1 und 2), die als Ausdruck einer generalisierten Myopathie interpretiert werden kann. Bei einem Hund (Nr. 2) war die Palpation der Lumbalregion und der Muskulatur der Nachhand schmerzhaft, während Hund Nr. 3 während des Klinikaufenthaltes Schmerzen beim Fressen zeigte. Der Krankheitsverlauf ist sehr unterschiedlich, wobei sich Phasen von Remission und Exazerbation abwechseln können. Auch Spontanheilungen sind möglich, wobei aber eine latente Infektion mit *H. canis* bestehen bleibt. Dieser undulierende Verlauf der Erkrankung macht es schwer, den Erfolg einer Therapie abzuschätzen, da Spontanremissionen häufig sind und die Symptome oft von den gleichzeitig mitbehandelten Infektionen (Ehrlichiose, Leishmaniose, Babesiose) dominiert werden.

Im Gegensatz zu Hunden aus den USA, bei denen massive Leukozytosen zwischen 20 000 und 100 000/µl beschrieben wurden (Gaunt et al., 1983, Vincent-Johnson, 1997; Macintire et al., 1997), sind die Leukozytenzahlen bei Hunden aus Europa und Israel meist nur leicht erhöht oder normal. Bei keinem unserer Patienten war beim Eintritt in die Klinik eine Leukozytose vorhanden. Eine Eosinophile, wie Fall Nr. 1 aufgewiesen hatte, wurde auch von Craig (1990) beschrieben. In den meisten Fällen tritt gleichzeitig eine leichtgradige nicht regenerative Anämie auf. Diese kann von einer Thrombozytopenie begleitet sein, insbesondere dann, wenn die Hepatozoonose von einer *E. canis*- oder *E. platys*-Infektion begleitet wird. Ob bei Fall Nr. 1 mit einer Thrombozytenzahl von 45 000/µl eine andere Ehrlichienart als *E. canis* für die Thrombozytopenie verantwortlich gemacht werden kann, lässt sich nicht entscheiden. In der Literatur wird eine Erhöhung der alkalischen Phosphatase als «typisch» für eine *H. canis*-Infektion erwähnt (Craig, 1990). Der Wert dieses Enzyms lag jedoch bei allen 3 Patienten im Normalbereich. Interessanterweise ist die Kreatinphosphokinase trotz den häufig beobachteten Muskelschmerzen oft normal oder nur leicht erhöht. Dieser Parameter wurde nur bei Patient Nr. 3 gemessen, der Wert war geringfügig erhöht. In der amerikanischen Literatur wird im Zusammenhang mit *H. canis*-Infektionen eine Hypoglykämie beschrieben. Diese beruht wahrscheinlich darauf, dass durch die massiv erhöhten neutrophilen Granulozyten Glukose im Vollblutröhrchen konsumiert wird. Bei keinem unserer Patienten war eine Leukozytose vorhanden, entsprechend waren auch die Glukosewerte im Normbereich.

Die Diagnose einer *H. canis*-Infektion kann durch den Nachweis von Gamonten in den neutrophilen Granulozyten oder Monozyten gestellt werden. Als Färbung der Blutausstriche eignen sich die Romanovsky-, Diffquick- oder Giemsa-Färbung. Die länglichen, fast rechteckigen, von einer Kapsel umgebenen Gamonten erscheinen als hellblaue Einschlüsse (Abb. 1). Bei klinischem Verdacht ohne Nachweis von Gamonten im Blutausstrich empfiehlt sich, ein Ausstrich des Buffy-Coats anzufertigen. Befallene Leukozyten sind vor allem in den Randbezirken der Ausstriche zu finden. Ein aufwendiges, aber sehr zuverlässiges Färbeverfahren ist die modifizierte Naphthol-AS-D-Chloroacetat-Färbung, da sich ein Farbunterschied zwischen Gamontenkapsel und dem Zellkern der Wirtszelle ergibt (Mercer und Craig, 1988). Bei akuten Infektionen treten die Symptome infolge der Schädigung von Muskelzellen durch die Schizonten auf, bevor Gamonten im Blut nachweisbar sind. In diesen Fällen kann

eine ätiologische Diagnose nur durch eine Muskelbiopsie mit histologischem Nachweis der Schizonten erfolgen (Barton et al., 1985; Craig et al., 1984).

Eine effektive Therapie der Hepatozoonose des Hundes ist nicht bekannt. Oft verschwindet die Parasitämie, ohne dass sich der klinische Zustand der Patienten bessert. Zur Anwendung kommen unter anderem Diminazen Aceturat (Klopfer et al., 1973; Craig, 1990), Imidocarb-Dipropionat (Ogunkoya et al., 1981; Craig, 1990; Vincent-Johnson et al., 1997 ; Macintire et al., 1997), Sulfadiazin-Trimethoprim (Craig et al., 1978) und Primaquine (Craig, 1990). Mit keinem dieser Medikamente ist es jedoch möglich, den Wirt von seiner Infektion zu befreien. Am häufigsten wird Imidocarb Dipropionat eingesetzt. Die Behandlungsempfehlungen reichen von einer einmaligen, subkutanen Injektion von 5 mg/kg KGW bis 5–10 mg/kg KGW alle 14 Tage oder monatlich, eventuell in Kombination mit Sulfonamiden oder Tetracyclinen (Ogunkoya et al., 1981; Beaufils et al., 1988; Craig, 1990). In neueren Therapieformen kommen auch Kombinationen mit Trimethoprim-Sulfadiazin, Pyrimethamine und Clindamycin zur Anwendung (Vincent-Johnson et al., 1997; Macintire et al., 1997). Unabhängig von der Therapieform werden in einem grossen Prozentsatz immer wieder Gamonten in den Leukozyten festgestellt. Über das Toltrazuril, einem beim Geflügel eingesetzten Kokzidiostatikum, liegen beim Hund keine gesicherten Resultate vor. Es scheint aber, dass auch dieses Medikament Rezidive nicht verhindert (Macintire et al., 1997). Bei unserem Patienten Nr. 1 verbesserte sich der Allgemeinzustand nach der Therapie mit Imidocarb und Doxycyclin, und nach 6 Monaten konnten keine Einschlüsse in den neutrophilen Granulozyten mehr nachgewiesen werden. Da die Hepatozoonose aber mit Spontanremissionen einhergeht, kann aus diesem Fall keine Schlussfolgerung gezogen werden.

Neben einer ätiologischen Therapie scheint eine symptomatische palliative Behandlung mit nichtsteroidalen Entzündungshemmern (Aspirin, Phenylbutazon) wichtig. Glukokortikoide führen zu einer kurzzeitigen klinischen Besserung, verschlimmern aber den Verlauf der Erkrankung durch eine Begünstigung der Parasitämie (Craig, 1990).

Zusammenfassend kann festgestellt werden, dass sich die Hepatozoonose beim Hund nicht in einem typischen Krankheitsbild manifestiert. Allerdings decken sich Fallberichte aus Frankreich mit den eigenen Erfahrungen, als das regelmässigste, wenn auch nicht unbedingt dominierende, Symptom in Muskelschmerzen besteht. Diese können allerdings sehr diskret oder von Symptomen anderer Infektionen überdeckt werden. Daraus lässt sich ableiten, dass Hepatozoonose differentialdiagnostisch von einer Polymyositis anderer Genese, einem Diskusproblem, einer Meningitis, Neosporose oder Toxoplasmose, einer Panostitis oder der Hundestaupe abgegrenzt werden muss. Im Hinblick auf die häufigen Mehrfachinfektionen sollten Hunde mit Babesiose, Ehrlichiose und Leishmaniose auch gezielt auf *H. canis*-Einschlusskörper untersucht werden. Den Besitzern, die mit Hunden in Mittelmeerländer reisen wollen, kann eine prophylaktische Zeckenbehandlung des Hundes empfohlen werden.

Literatur

Barton C.L., Russo E.A., Craig T.M., Green R.W. (1984): Canine hepatozoonis: a retrospective study of 15 naturally occuring cases. J Am Anim Hos Assoc *21*, 125–134.

Beaufils J.P., Martin-Granel J., Bertrand F. (1988): Hépatozoonose canine. 2e partie. A propos de 28 cas. Pract. Méd Chir Anim Comp *23*, 281–293.

Beaufils J.P., Martin-Granel J., Bertrand F. (1991): Atteinte médullaire sélective et hématopoèse extra-médullaire chez un chien infecté par ehrlichia canis et hepatozoon canis. Pract. Méd Chir Anim Comp *26*, 347–353.

Beaufils J.P., Granel J.M., Jumelle Ph. (1996): Hépatozoonose chez le

Hépatozoonose importée chez le chien: 3 cas

L'hépatozoonose du chien est présenté sur la base de 3 cas. Les symptômes les plus fréquents sont: fièvre, anorexie, amaigrissement, diarrhée et vomissement, faiblesse musculaire, lymphadénopathie, anémie et écoulement purulent des yeux et du nez. Puisque chez le chien une infection par *H. canis* est souvent accompagnée par d'autres maladies infectieuses telles que la leishmaniose, l'ehrlichiose et la babésiose, la présentation clinique peut être dominée par ces maladies. Le diagnostic est établi à l'aide des inclusions typiques dans les granulocytes neutrophiles et les monocytes. Seules des rémissions de courte durée peuvent être obtenues à l'aide des médicaments aujourd'hui à disposition.

Epatozoonosi importata nel cane: 3 casi

Con l'aiuto die 3 casi viene presentata l'epatozoonosi nel cane. I sintomi più frequenti sono: febbre, anoressia, perdita di peso, diarrea e vomito, debolezza muscolare, linfoadenopatia, anemia e secrezioni purulent dell'occhio e del naso. Poichè l'infezione con *H. canis* è spesso combinata con altre malattie infettive tali che leismaniosi, erlichiosi e babesiosi, i sintomi clinici possono essere dominati da queste malattie. La diagnosi viene fatta tramite l'accertamento delle dipiche inclusioni nei monociti e nei granulociti neutrofili. Con i medicamenti oggi esistenti può essere raggiunta una remissione solo a corto termine.

chien et chez le renard: épidémiologie, clinique et traitement. Pract Méd Chir Anim Comp *31*, 243-253.

Bernasconi M.V., Valsangiacomo C., Balmelli T., Péter O., Piffaretti J.C. (1997): Tick zoonoses in the sourthern part of switzerland (canton Ticino): occurence of Borrelia burgdorferi sensu lato and Rickettsia sp. Europ J Epidem *13*, 209-215.

Christophers S.R. (1912): The developement of Leucocytozoon canis in the tick with a reference to the development of Piroplasma. Parasitology *5*, 37-48.

Conceicão-Silva F.M., Abranches P., Silva-Pereira M.C.D., Janz J.G. (1988): Hepatozoonosis in foxes from Portugal. J Wildl Dis *24*, 344-347.

Craig T.M. (1990): Hepatozoonosis. In: C.E. Greene (Hrsg.): Infectious Diseases of Dog and Cat, Philadelphia: W.B. Saunders Co., 778-785.

Craig T.M., Smallwood J.E., Knauer K.W., McGrath J.P. (1978): Hepatozoon canis infection in dogs: clinical, radiographic, and hematologic findings. J Am Vet Med Assoc *173*, 967-972.

Craig T.M., Jones L.P., Nordgren R.M. (1984): Diagnosis of hepatozoon canis by muscle biopsy. J Am Anim Hos Assoc *20*, 301-303.

Elias E., Homans P.A. (1988): Hepatozoon canis infection in dogs: Clinical and haematological findings; treatment. J Small Anim Pract *29*, 55-62.

Ewing G.O. (1977): Granulomatous choliangiohepatitis in a cat due to a protozoon parasite resembling hepatozoon canis. Feline Pract *7*, 37-40.

Fahmy M.A.M., Arafa M.S., Mandour A.M., Sakla A.A. (1977): Further notes on the life history of hepatozoon canis (James 1905). J Egypt Soc Parasitol *7*, 113-122.

Fischer S., Hartmann K., Gothe R. (1994): Hepatozoon canis: eine importierte parasitäre Infektion bei Hunden. Tierärztl Praxis *22*, 172-180.

Gaunt P.S., Gaunt S.D., Craig T.M. (1983): Extreme neutrophilic leukocytosis in a dog with hepatozoonis. J Am Vet Assoc *182*, 409-410.

Gothe R., Hamel H.D. (1973): Epizootien von Rhipicephalus sanguineus (Latreille, 1806) in Deutschland. J Vet Med B *20*, 245-249.

Klopfer U., Nobel T.A., Neuman F. (1973): Hepatozoon-like parasite (schizonts) in the myocardium of the domestic cat. Vet Pathol *10*, 185-190.

Klopfer U., Neumann F., Nobel T.A. (1973): Hepatozoon canis infection in dogs in Israel. Refuah Vet *30*, 116-120.

Kontos V., Koutinas A. (1991): Canine hepatozoonosis: a review of 11 naturally occuring cases. Eur J Comp Anim Pract *2*, 26-30.

Macintire D.K., Vincent-Johnson N., Dillon A.R., Blagburn B., Lindsay D., Whitley C.B. (1997): Hepatozoonosis in dogs: 22 cases (1989-1994). J Am Vet Assoc *210*, 916-922.

Maede Y., Obsugi T., Obotaishi N. (1982): Hepatozoon infection in a wild fox (vulpes vulpes schrencki KISHIDA) in Japan. Jap J Vet Sci *44*, 137-142.

McCully R.M., Basson P.A., Bigalke R.D., de Vos V., Young E. (1975): Observations on naturally acquried hepatozoonis of wild carnivores and dogs in the Republic of South Africa. Onderstepoort J Vet Sci *42*, 117-133.

Mercer S.H., Craig T.M. (1988): Comparison of various staining procedures in the identification of hepatozoon canis gamonts. Vet Clin Pathol *17*, 63-65.

Murata T., Inoue M., Tateyama S., Taura Y., Nakama S. (1993): Vertical transmission of hepatozoon canis in dogs. J Vet Med Sci *55*, 867-868.

Nordgren R.M., Craig T.M. (1984): Experimental transmission of the Texas strain of Hepatozoon canis. Vet. Parasitol, *16*, 207-214.

Vincent-Johnson N., Macintire D.K., Baneth G. (1997): Canine Hepatozoonosis: pathophysiology, diagnosis, and treatment. Comp Cont Educ *19*, 51-65.

Ogunkoya A.B., Adeyanju J.B., Aliu Y.O. (1981): Experiences with the use of imizol in treating canine blood parasites in nigeria. J Small Anim Pract *22*, 775-777.

Wenyon, C.M. (1926): Protozoology: A manual for medical men, veterinarians and zoologists. Vol. II. London, Baillière, Tindall and Cox, 1514.

Dank

Spezieller Dank gilt den Laborantinnen des Veterinärmedizinischen Labors des Departementes für Innere Veterinärmedizin für die sorgfältige Durchführung der Laboranalysen und die photographische Aufnahme eines Blutausstriches.

Korrespondenzadresse: Dr. P. Arnold, Departement für innere Veterinärmedizin, Winterthurerstrasse 260, CH-8057 Zürich

Manuskripteingang: 4. August 1997
In vorliegender Form angenommen: 25. September 1997