Zeitschrift: Schweizer Archiv für Tierheilkunde SAT : die Fachzeitschrift für Tierärztinnen und Tierärzte = Archives Suisses de Médecine Vétérinaire ASMV : la revue professionnelle des vétérinaires

Herausgeber: Gesellschaft Schweizer Tierärztinnen und Tierärzte

Band: 140 (1998)

Heft: 4

Artikel: Fallbericht : Eisenmenger-Syndrom bei einem 9monatigen Border-Collie-Welpen

Autor: Lieb, A. / Lang, J. / Lomboard, C.W.

DOI: https://doi.org/10.5169/seals-590108

Nutzungsbedingungen

Die ETH-Bibliothek ist die Anbieterin der digitalisierten Zeitschriften auf E-Periodica. Sie besitzt keine Urheberrechte an den Zeitschriften und ist nicht verantwortlich für deren Inhalte. Die Rechte liegen in der Regel bei den Herausgebern beziehungsweise den externen Rechteinhabern. Das Veröffentlichen von Bildern in Print- und Online-Publikationen sowie auf Social Media-Kanälen oder Webseiten ist nur mit vorheriger Genehmigung der Rechteinhaber erlaubt. Mehr erfahren

Conditions d'utilisation

L'ETH Library est le fournisseur des revues numérisées. Elle ne détient aucun droit d'auteur sur les revues et n'est pas responsable de leur contenu. En règle générale, les droits sont détenus par les éditeurs ou les détenteurs de droits externes. La reproduction d'images dans des publications imprimées ou en ligne ainsi que sur des canaux de médias sociaux ou des sites web n'est autorisée qu'avec l'accord préalable des détenteurs des droits. En savoir plus

Terms of use

The ETH Library is the provider of the digitised journals. It does not own any copyrights to the journals and is not responsible for their content. The rights usually lie with the publishers or the external rights holders. Publishing images in print and online publications, as well as on social media channels or websites, is only permitted with the prior consent of the rights holders. Find out more

Download PDF: 16.01.2026

ETH-Bibliothek Zürich, E-Periodica, https://www.e-periodica.ch

Perlen aus der klinischen Kardiologie

Diese neue Rubrik des Schweizer Archivs für Tierheilkunde wird von den Mitgliedern der Fachgruppe Kardiologie der SVK vorbereitet. Wir möchten damit den praktizierenden Kollegen im Feld mit Interesse in Kardiologie ansprechen und weiterbilden. Gerade auf dem Gebiet der Pharmakotherapie sind uns in letzter Zeit sehr wirkungsvolle Waffen für die Bekämpfung von kardialen Erkrankungen in die Hände gegeben worden. Wir möchten verhindern, dass der frühere Reflex «Herzgeräusch oder Husten/Leistungsintoleranz» – also Digitalis!! – mit den ACE-Hemmern neu aufgelegt wird oder weiterlebt. Mittels EKG und den bildgebenden Verfahren ist es heute möglich, sehr genau zu diagnostizieren; auch die Pharmakotherapie ist aufgrund der präzisen Diagnosen viel differenzierter geworden. Wir möchten Ihnen, liebe Kolleginnen und Kollegen, diese Zusammenhänge anhand von auserlesenen Fällen aus dem Patientengut unserer Gruppe von Kardiologie-Spezialisten aufzeigen und näherbringen. Wir danken der Redaktion des SAT dafür, etwas Platz im Heft zu diesem Zweck zu erhalten. Wir möchten Sie ebenfalls auffordern, Dokumentationen von interessanten Fällen aus Ihren Praxen für diese Rubrik beizusteuern und mittels Kommentaren und Kritik dafür zu sorgen, dass wir praxisnah bleiben.

Bern, im November 1997

Für die Fachgruppe Kardiologie der SVK,
Prof. C.W. Lombard, KKH Bern

Fallbericht: Eisenmenger-Syndrom bei einem 9monatigen Border-Collie-Welpen

A. Lieb, J. Lang, C.W. Lombard

Anamnese

Ein neun Monate alter Border-Collie-Rüde wurde mit der folgenden Anamnese vorgestellt: schwankender Gang und Leistungsschwäche seit ca. 3 Wochen. Die Gangstörungen traten immer erst nach Anstrengung auf. Der Welpe war sehr lebhaft und spielfreudig, hatte aber progressiv schlechtere Anstrengungstoleranz. Speziell beim Bergauf-Laufen trat starke Dyspnoe auf. Die maximale Spieldauer betrug nur ca. 5 Minuten. Der Welpe hatte die üblichen Immunisationen nach Plan erhalten und war bisher nie krank gewesen.
Über die Wurfgeschwister war nichts Genaues bekannt, jedoch waren vereinzelte Welpen ebenfalls nicht gesund.

Klinische Befunde, Problemliste und Differentialdiagnosen

Die klinische Untersuchung wurde dadurch erschwert, dass der Welpe äusserst temperamentvoll war und keine Sekunde stillhalten wollte. Er war ziemlich mager. Die Schleimhäute waren auffällig dunkelrosa, und bei geringer Aufregung entstand sofort Zyanose. Die KFZ und der arterielle Puls waren normal. Die Auskultation der Lunge ergab beidseits verstärkte zentrale Atemgeräusche; es bestand ein leicht akzentuierter 2. Herzton, jedoch kein Herzgeräusch. Der Rest der klinischen Untersuchung ergab keine Besonderheiten.
Aus diesen Befunden wurde die folgende Problemliste aufgestellt:

1. Chronische Leistungsschwäche
2. Schwankender Gang nach Anstrengung
3. Zyanose nach Anstrengung

Die Liste der Differentialdiagnosen umfasste die folgenden Möglichkeiten:

A. Kardiovaskuläre Missbildung (Rechts-nach-links-Shunt)
B. Pneumopathie (Lungenmissbildung mit mangelhafter Oxygenierung)
C. Transitorische Hypoglykämien
D. Neurologische/Orthopädische Gangstörungen

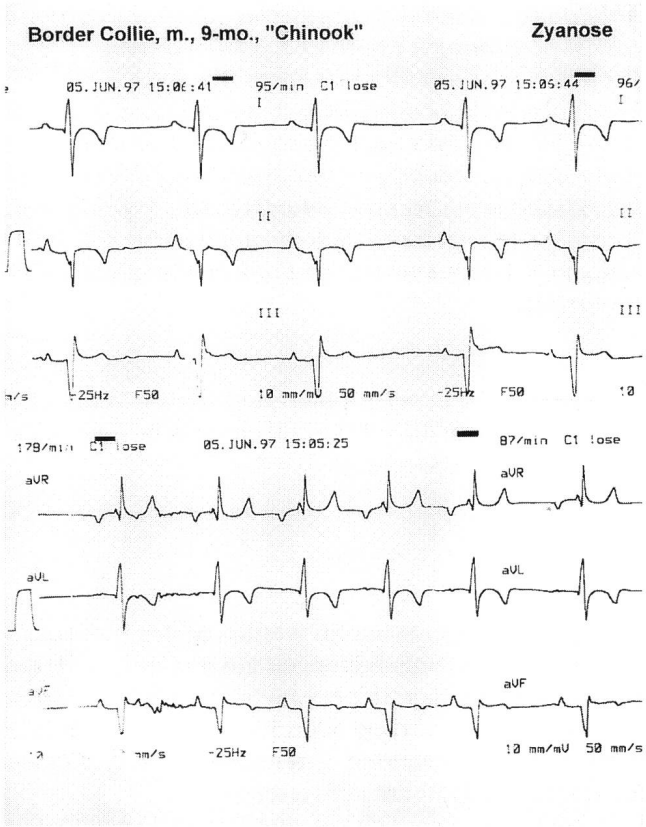

Abbildung 1: Elektrokardiogramm (6 Gliedmassenableitungen) eines 9monatigen Border-Collie-Welpen mit RVH infolge eines Eisenmenger-Syndroms. Es liegt ein normaler Sinusrhythmus mit normalen Intervallen vor. Der QRS-Komplex ist stark verändert und weist tiefe S-Zacken in den Ableitungen I, II, III und aVF auf; die mittlere elektrische Achse beträgt ca. minus 150 Grad und ist massiv nach rechts verschoben

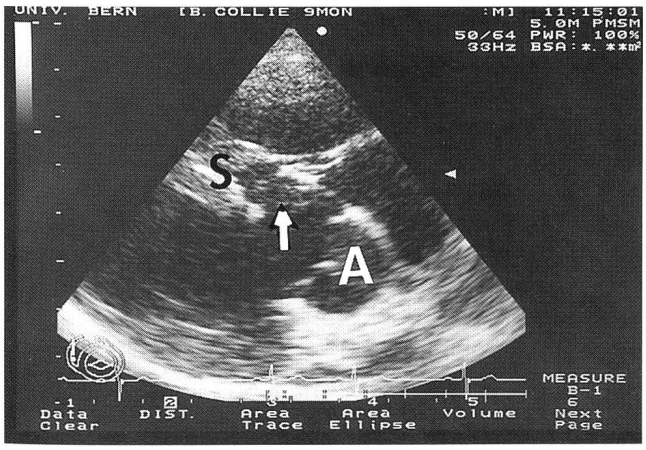

Abbildung 2: Echokardiogramm, parasternales Längsachsenbild, vergrösserter Bildausschnitt der Herzbasis mit Septum (S), Aortenwurzel (weisses A) und einem Teil des linken Ventrikels. Das Septum fehlt in seinem membranösen Teil. Der Pfeil bezeichnet die Öffnung des Ventrikelseptumdefekts. Die Aortenwurzel liegt mittig über dem Septumdefekt

Weitere Aufarbeitung

Der diagnostische Plan umfasste die folgenden Untersuchungen: Blutstatus/Differenzierung, Chemieprofil, Röntgenbilder des Thorax, Elektrokardiogramm, Echokardiogramm und arterielle Blutgase vor und nach Anstrengung.

Es wurden die folgenden Abnormalitäten gefunden:
- Polyzythämie (Hämatokrit 0.59 l/l, Leukozytenzahl 17.6×10^9/l)
- arterielle Hypoxämie (pO_2 48 mmHg)
- EKG (Abb. 1): Zeichen von rechtsventrikulärer Hypertrophie (RVH).
- Thoraxröntgen: Zeichen einer Rechtsherzvergrösserung, vergrösserter Trunkus pulmonalis und disseminiertes interstitielles Lungeninfiltrat.

Diese Befunde engten die Diagnose auf die folgenden Möglichkeiten ein:
- Fallotsche Tetralogie
- Pulmonalstenose mit Vorhofseptumdefekt (Fallotsche Trilogie)
- Eisenmenger-Syndrom

Echokardiographie

Auffällig waren eine massive Verdickung der rechten Ventrikelwand und des Septums mit atypischen bis paradoxen systolischen Bewegungsmustern. Die rechtsseitigen Papillarmuskeln waren ebenfalls massiv verdickt. Eine Verlagerung der Aorta nach rechts über einen membranösen Ventrikelseptumdefekt (reitende Aorta) war deutlich erkennbar (Abb. 2). Ein geringer Rechts-nach-links-Shunt durch den VSD war in Ruhe mittels Farbdoppler nachweisbar. Die Ausstromgeschwindigkeit im rechtsventrikulären Ausflusstrakt war normal und schloss somit eine Pulmonalstenose aus. Das Vorhofseptum schien intakt. Der linksventrikuläre Ausstrom war ebenfalls normal, jedoch lag eine geringgradige Aorteninsuffizienz vor.

Beurteilung: Rechtsherzhypertrophie, Rechts-nach-links-Shunt durch einen Kammerseptumdefekt mit gleichzeitiger reitender Aorta ohne Pulmonalstenose. Die Diagnose lautete demnach Eisenmenger-Syndrom.

Weiterführende Untersuchungen: Herzkatheter-Untersuchung und Angiographie

Unter Allgemeinnarkose wurde mittels der Seldinger-Methode ein Zugang zur rechten Jugularvene geschaffen und ein 5.0-F-Angiographiekatheter in den rechten Ventrikel gelegt. Anschliessend wurden mittels Injektor 5 ml Konstrastmittel (Iopamiro 370, Bracco) injiziert und mittels digitaler Substraktionsangiographie eine Bildfolge von 6 Bildern/sec während 4 sec registriert. Die Bilder wurden anschliessend mit dem Computer nachbearbeitet (Abb. 3 A und B). Sie zeigten eine Hypertrophie der rechten Ventrikelwand und einen Rechts-nach-links-

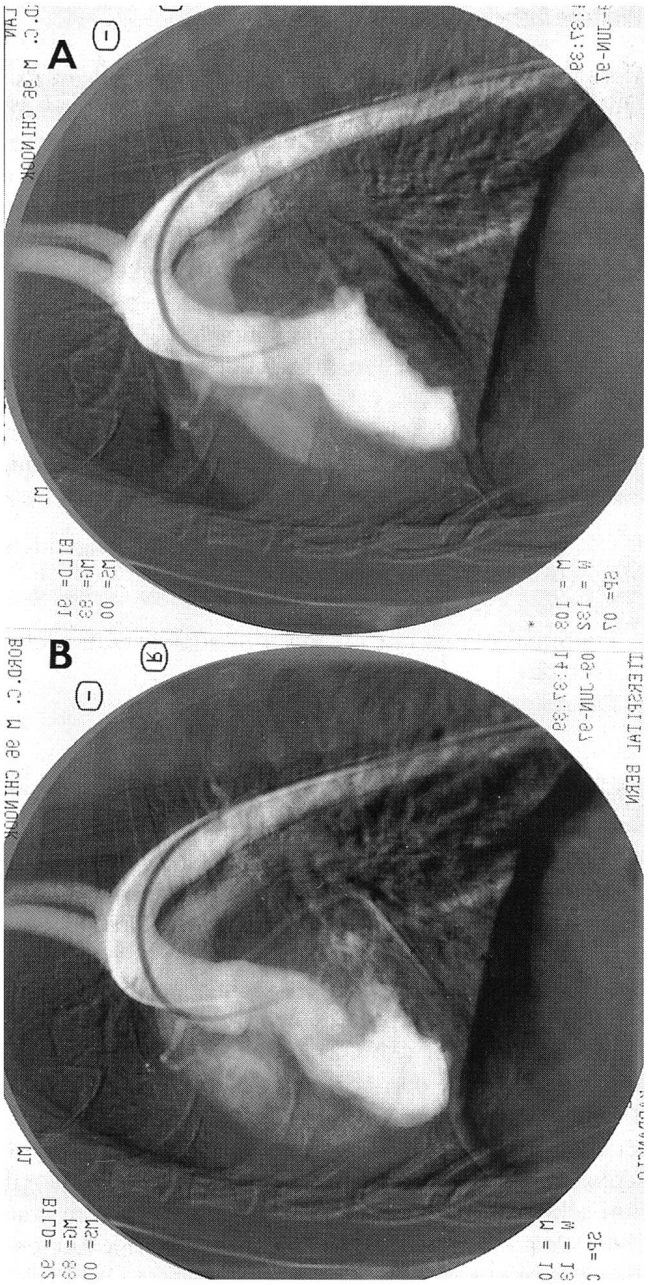

Abbildung 3: Digital subtrahiertes Lävokardiogramm (A&B). Abbildung A (Systole) zeigt den linken Ventrikel, Ausflusstrakt mit Aorta, Truncus brachiocephalicus und linker A. subclavia. Beträchtlicher links nach rechts Shunt unmittelbar unter den Aortenklappen mit Anfärbung des massiv hypertrophierten rechten Ventrikels. Die Aufnahme in Diastole (B) zeigt zusätzlich die nach vorne (rechts) verlagerte Aortenwurzel. Der Pulmonalausflusstrakt ist normal.

Shunt mit sehr geringem Shuntvolumen. Eine Pulmonalstenose war nicht nachzuweisen. Die peripheren Lungenarterien wiesen Verdickungen bei gleichzeitiger Lumeneinengung und einen atypischen Verlauf auf. Nach Einführung eines zweiten Katheters in die Femoralarterie wurde eine zweite Kontrastmittel-Injektion im linken Ausflusstrakt durchgeführt. Die Lävokardiographie zeigte eine Rechtsverlagerung der Aorta und einen mässigen Links-nach-rechts-Shunt. Die Druckmessungen zeigten in beiden Ventrikeln systolisch (100–105 mmHg) und diastolisch (0–5 mmHg) praktisch identische Werte.
In Anbetracht der schlechten Prognose und einer unmöglichen späteren Funktion als Hütehund willigte der Besitzer zur Euthanasie und Sektion des Welpen ein.
Die anschliessende Sektion bestätigte die klinischen Befunde vollständig. Die peripheren Pulmonalarterien waren mittelgradig hypertrophiert und wiesen Verdickungen der Tunica media auf, was auf chronische pulmonale Hypertonie schliessen liess.

Diskussion

Unter Eisenmenger-Syndrom werden in der Humankardiologie alle Herzmissbildungen zusammengefasst, die periphere pulmonale Hypertonie aufweisen und durch einen gleichzeitig vorliegenden Septumdefekt und einer nach rechts verlagerten («reitenden») Aorta einen Rechts-nach-links-Shunt aufweisen (1).
Es handelt sich eigentlich um eine Tetralogie nach Fallot ohne Pulmonalstenose und wird als Eisenmenger-Komplex bezeichnet. Eine Fallotsche Trilogie bezeichnet dagegen einen Vorhofseptumdefekt mit Pulmonalstenose und Rechtsherzhypertrophie. Auch bei dieser Missbildung wird Zyanose beobachtet. Solche Fälle sind in der Veterinärmedizin sehr selten beschrieben worden (2, 3).
Klinisch sind Patienten mit Eisenmenger-Syndrom durch intensive Zyanose und sehr schlechte Belastbarkeit zu erkennen, die sich von einer Fallotschen Tetralogie nicht unterscheidet. Im Gegensatz zur Fallotschen Tetralogie und Trilogie, die wegen der Pulmonalstenose rechtsventrikuläre Hypertrophie und auch ein entsprechendes systolisches Ejektionsgeräusch einer Pulmonalstenose aufweisen, haben Patienten mit Eisenmenger Syndrom in Ruhe meist kein Herzgeräusch, sondern nur einen infolge von pulmonaler Hypertonie akzentuierten 2. Herzton. Die Abwesenheit eines systolischen Herzgeräusches trotz intensiver, anstrengungsabhängiger Zyanose war bei unserem Patienten ein wertvoller Hinweis darauf, dass eine seltene Missbildung mit einer dem Eisenmenger-Syndrom entsprechenden Pathophysiologie vorliegen musste. In verschiedenen Arbeiten wurde über die Vorteile der kombinierten Verwendung von Farb- und Spektraldoppler von komplexen Herzmissbildungen hingewiesen (4, 5). In unserem Fall gelang es deshalb, ante mortem eine vollständige Diagnose zu stellen.

Literatur

1. *E.W. Nugent, W.H. Plauth, J.E. Edwards, W.H. Williams* (1990): Congenital Heart Disease. In J.W. Hurst (Ed): The Heart 7th Ed, McGraw Hill, New York, S. 655.

2. *W.A. Ware, J.D. Bonagura* (1988): Multiple congenital cardiac anomalies and Eisenmenger's Syndrome in a dog. Comp Cont Ed *10*, 932-949.

3. *E.C. Feldmann, J.S. Nimmo-Wilie, J.W. Pharr* (1981): Eisenmenger's Syndrome in the dog: Case reports. JAAHA *17*, 477-483.

4. *N.S. Moise* (1989): Doppler echocardiographyc evaluation of congenital cardiac disease. J Vet Int Med *3*, 195-207.

5. *P.G.G. Darke* (1992): Doppler echocardiography. J Sm An Pract *33*, 104-112.

Korrespondenzadresse: Prof. Dr. C.W. Lombard, Klinik für kleine Haustiere, Länggass-Strasse 124, CH-3012 Bern

Manuskripteingang: 29. November 1997

Therese Augsburger Dölle

Die Förderung der Einseitigkeit

Karrierewünsche und Karrierehindernisse von Schweizer Ärztinnen und Ärzten

Unter Mitarbeit von Robert Frei, Mathias Niklowitz und Jürg Willi. 1996. 218 S., Kt Fr. 58.– / DM 67.– / öS 489.– (ISBN 3-456-82823-3)

Verlag Hans Huber
Bern Göttingen Toronto Seattle

Grosstier - Operationstische
verschiedene Modelle zur Auswahl



CH - 8362 Ifwil
Tel.: 071/971 11 44 Fax: 071/971 11 54