Zeitschrift: Schweizer Archiv für Tierheilkunde SAT : die Fachzeitschrift für Tierärztinnen und Tierärzte = Archives Suisses de Médecine Vétérinaire ASMV : la revue professionnelle des vétérinaires

Herausgeber: Gesellschaft Schweizer Tierärztinnen und Tierärzte

Band: 137 (1995)

Heft: 10

Rubrik: Welche Diagnose stellen Sie?

Nutzungsbedingungen

Die ETH-Bibliothek ist die Anbieterin der digitalisierten Zeitschriften auf E-Periodica. Sie besitzt keine Urheberrechte an den Zeitschriften und ist nicht verantwortlich für deren Inhalte. Die Rechte liegen in der Regel bei den Herausgebern beziehungsweise den externen Rechteinhabern. Das Veröffentlichen von Bildern in Print- und Online-Publikationen sowie auf Social Media-Kanälen oder Webseiten ist nur mit vorheriger Genehmigung der Rechteinhaber erlaubt. Mehr erfahren

Conditions d'utilisation

L'ETH Library est le fournisseur des revues numérisées. Elle ne détient aucun droit d'auteur sur les revues et n'est pas responsable de leur contenu. En règle générale, les droits sont détenus par les éditeurs ou les détenteurs de droits externes. La reproduction d'images dans des publications imprimées ou en ligne ainsi que sur des canaux de médias sociaux ou des sites web n'est autorisée qu'avec l'accord préalable des détenteurs des droits. En savoir plus

Terms of use

The ETH Library is the provider of the digitised journals. It does not own any copyrights to the journals and is not responsible for their content. The rights usually lie with the publishers or the external rights holders. Publishing images in print and online publications, as well as on social media channels or websites, is only permitted with the prior consent of the rights holders. Find out more

Download PDF: 10.12.2025

ETH-Bibliothek Zürich, E-Periodica, https://www.e-periodica.ch

Veterinär-Medizinische Klinik[1] und Institut für Veterinärpathologie[2] der Universität Zürich

Welche Diagnose stellen Sie?

A. M. Komàromy, M. Krinke[1], U. Straumann Kunz[2], U. Giger[1]

Anamnese

Eine 8jährige, kastrierte Riesenschnauzer-Hündin wurde vom Privattierarzt wegen Anämie (Hämatokrit 15%) als Notfall überwiesen. Das Tier hatte seit zwei Tagen nicht mehr gefressen und keinen Kot abgesetzt. Vor zwei Tagen hatte der Besitzer einmal Durchfall beobachtet. Die Hündin brach infolge Schwäche beim Gehen in den Hintergliedmassen ein. Medikamente wurden keine eingesetzt, die letzten Impfungen erfolgten vor etwa fünf Monaten.

Klinische Untersuchung

Die Hündin wirkte apathisch, die Schleimhäute waren ikterisch. Die Körpertemperatur betrug 39,1 °C und die Atemfrequenz 30 pro Minute. Es konnten ein leises systolisches Herzgeräusch (Intensität 2/6) sowie eine Tachykardie (140 Herzschläge pro Minute) ausgemacht werden. Auffallend war die Nachhandschwäche mit schwankendem Gang.

Problemliste

1. Schwere Anämie, 2. Ikterus, 3. Anorexie, 4. Nachhandschwäche.

Wie lautet Ihre Verdachtsdiagnose? Wie gehen Sie weiter vor?

Hämatologie und Chemie: Siehe Tabellen 1, 2 und 3 (Tag 1). Im Giemsa-gefärbten Blutausstrich konnten keine Parasiten ausgemacht werden.

Immundiagnostik: Der Titer im direkten Coombs-Test mit polyvalentem Antiserum betrug 1:128 (positiv ab 1:8). Ehrlichien- und Babesienserologie waren negativ.

Tabelle 1: Rotes Blutbild und Thrombozyten

	Tag 1	Tag 2	Tag 3	Referenzbereich	
Hämatokrit	14 abends: 7	15	12	40–56	%
Hämoglobin	4.5		3.9	14.6–20.1	g/dl
Erythrozyten (Ec)	2.17		1.72	6.1–8.09	Mio/µl
MCHC	31		32	32–41	g/dl
MCV	67		70	63–79	fl
Retikulozyten (korr.)	0.3		0.6	< 1	%
Thrombozyten	274		258	140–340	Tausend/µl
Ec-Beurteilung:					
Hb-Färbung	gut		mässig gut		
Anisozytose	wenig		wenig		
Sphärozyten	mässig		mässig		
Polychromasie	keine		wenig		
Normoblasten	2/100 Leuk.		3/100 Leuk.		

Tabelle 2: Weisses Blutbild

	Tag 1	Tag 2	Tag 3	Referenzbereich	
Leukozyten	24100		77600	6600–16800	/µl
Neutrophile Stab.	723		7760	0–186	/µl
Neutrophile Seg.	19762		62856	2954–10892	/µl
Monozyten	2169		5432	80–637	/µl
Lymphozyten	1446		1552	1037–5015	/µl

Tabelle 3: Blutchemie

	Tag 1	Tag 2	Tag 3	Referenzbereich	
Bilirubin gesamt	201.9		743	0.4–5.3	µmol/l
Glucose	5.8		7.7	4.2–5.9	mmol/l
Harnstoff	10.7		9.1	3.3–11.7	mmol/l
Plasmaprotein (Biuret.)	62.9		79.3	59–76	g/l
Fibrinogen	6			1–4	g/l
Alkal. Phosphatase	236		1211	15–159	U/l
AST	37		367	18–52	U/l
ALT	24		329	8–74	U/l
Kalium	3.3		2.3	3.87–5.2	mmol/l
Natrium	151		157	125–160	mmol/l

Urin (Zystozentese): Im trüben, orange-braunen Urin wurden 3+ Bilirubin festgestellt. Weiter lagen ein leicht erhöhter Gehalt an Erythrozyten und Leukozyten ohne Zylinder sowie 2+ Staphylococcus intermedius vor.

Röntgenbefund: Abdomen und Thorax schienen unauffällig.

Zusammenfassung der Hauptbefunde

1. Normozytäre-normochrome, nicht regenerative Anämie mit Anisozytose, Normoblasten und Sphärozyten.
2. Leukozytose mit Neutrophilie, leichter Linksverschiebung und Monozytose.
3. Stark positiver direkter Coombs-Test.
4. Schwerer Ikterus (starke Bilirubinämie und Bilirubinurie).
5. Leichtgradige Hypokaliämie.
6. Leichtgradige bakterielle Zystitis.

Wie lautet Ihre Diagnose?

Diagnose

Aufgrund der schweren Anämie mit Bilirubinämie, Bilirubinurie und dem stark positiven Ausfall des Coombs-Tests wurde eine immunbedingte Hämolyse diagnostiziert. Da weder Hinweise auf Medikamentenapplikation noch auf Neoplasien vorlagen und eine Infektion durch Ehrlichien und Babesien ausgeschlossen werden konnte, wurde auf eine *idiopathische immunhämolytische Anämie* geschlossen. Die Nachhandschwäche, die Tachykardie und das Herzgeräusch lassen sich als Folgen der Anämie erklären. Eine Leukozytose sowie eine leichte bakterielle Zystitis werden oft bei immunhämolytischen Anämien vorgefunden.

Weiterer Verlauf

Tag 1 (Tag der Einweisung): Eine perorale Therapie mit Prednisolon (2 mg/kg Körpermasse 2 × täglich) und Azathioprin (2 mg/kg 1 × täglich) wurde zwecks Immunsuppression eingeleitet. In der Nacht fiel der Hämatokrit auf 7 Prozent, weshalb dem Tier eine Bluttransfusion (24 ml Vollblut pro kg Körpermasse) verabreicht werden musste.

Tag 2: Trotz Bluttransfusion und medikamenteller Behandlung trat keine Besserung ein. Die Hündin frass nichts, hatte jedoch getrunken. Harn- und Kotabsatz erfolgten normal. Sie erbrach einmal galleartige Flüssigkeit. Das Tier lag apathisch in Seitenlage, die Schleimhäute waren zitronengelb. Die Temperatur stieg auf 40,3 °C. Wegen der zusehends kritischen Lage der Patientin entschloss man sich zu einer sogenannten Pulskortikosteroid-Behandlung mit wasserlöslichem Prednisolon-21-hemisuccinat-Natrium (12 mg/kg Solu-Dacortin®, Merck i. v. über eine Stunde, an drei aufeinanderfolgenden Tagen). Der Patientin wurden zusätzlich abwechslungsweise mit Kalium angereicherte Basis-Elektrolytlösung mit 5% Glukose (Isosteril®, Fresenius AG) und Dextran-Lösungen infundiert, um eine adäquate Hydrierung und eine Verbesserung der Elektrolytstörungen zu erzielen.

Tag 3: Der Zustand der Patientin war unverändert. Sie konnte nicht mehr aufstehen, lag zeitweise auf der Seite und war apathisch bis komatös. Schleimhäute und Haut wurden immer gelber. Das Tier war anorektisch, erbrach erneut galleartige Flüssigkeit und zeigte Durchfall und Bilirubinurie. Die Körpertemperatur betrug morgens 38,3 °C und stieg bis zum Nachmittag auf 39,1 °C. Hämatologie und Blutchemie wurden wegen der Verschlechterung des Allgemeinzustandes wiederholt (Tabellen 1, 2 und 3). Die Leukozytose mit Neutrophilie, massiver regenerativer Linksverschiebung und Monozytose verstärkte sich. Das Gesamtbilirubin im Serum stieg auf das über 140fache des maximalen Referenzwertes an. Die erhöhten Serumwerte der alkalischen Phosphatase, der AST und der ALT liessen den Verdacht einer akuten Cholangiohepatitis aufkommen, worauf die Patientin unter Antibiotika (Amoxicillin 20 mg/kg intravenös 3 × täglich) gestellt wurde. Sie erhielt die gleichen Infusionslösungen wie am Vortag; aufgrund der sich verschlimmernden Hypokaliämie – als Ursachen wurden Anorexie, Durchfall und Erbrechen vermutet – wurde die Basis-Elektrolytlösung mit Kalium angereichert.

Die Hündin verstarb noch am selben Tag.

Pathologische Untersuchungen: In der Sektion fiel vor allem die safrangelbe Verfärbung aller Schleimhäute und

Organe auf. Der Ductus choledochus war mit eingedickter Galle angeschoppt und somit obstruiert; auch war im Magendarmtrakt keine Galle sichtbar. Daraus resultierte ein posthepatischer Gallestau, der auch histologisch anhand des vermehrten Gallepigments in der Leber zu erkennen war. Die hochgradige, unter anderem durch die Glukokortikoide beschleunigte Autolyse der Leber gestattete keine weitere Interpretation. In mehreren Organen konnte eine hochgradige Hämosiderose festgestellt werden. Eine grosse Zahl von hämatopoetischen Zellen mit unterschiedlicher Differenzierung wurde im Knochenmark von Femur und Sternum gefunden.

Diskussion

Die Schwierigkeiten bei der Unterscheidung von primären und sekundären immunhämolytischen Anämien (IHA) bestehen in der Ursachenfindung. Da bei unserer Patientin keine Ursache (Infektionen, Medikamente, Vakzinen, Transfusionen oder Neoplasien) für die IHA gefunden werden konnte, erachtete man diese als idiopathisch oder primär, obwohl das fortgeschrittene Alter der Hündin und der vorausgegangene Durchfall nicht typisch waren.

Hämolyse kann auch nicht-immunbedingt sein. Ursachen wären hierbei mechanischer (z. B. Hämangiosarkom), chemischer (z. B. Zink, Zwiebeln), infektiöser (z. B. Babesiose, Leptospirose) oder hereditärer Natur (z. B. Erythroenzymopathien oder Membrandefekte der Erythrozyten).

Die Hündin musste wegen der schweren Anämie transfundiert werden. Die erwünschte Erhöhung des Hämatokrits wurde durch die Verabreichung der errechneten Vollblutmenge erreicht (Berechnung siehe später): Der Hämatokrit stieg von 7 auf 15 Prozent (Tab. 1). Trotzdem verschlechterte sich der Allgemeinzustand, was neben der IHA noch einen anderen Krankheitsprozess vermuten liess. Febrile Reaktionen während und nach einer Transfusion, wie sie in diesem Fall am Tag 2 aufgetreten sind, lassen sich durch die Inkompatibilität der übertragenen Leukozyten erklären, doch sollten bei einer Erst-transfusion die Erythrozyten mangels natürlich vorkommender Alloantikörper (gegen fremde Blutgruppen gerichtet) kompatibel sein. Die in der Histologie beobachtete ausgeprägte allgemeine Hämosiderose bestätigte, dass eine hochgradige Hämolyse schon seit mehreren Tagen im Gange war. Das Knochenmark zeigte das Bild einer starken Erythropoese, obschon Anzeichen einer regenerativen Anämie im zirkulierenden Blut fehlten.

Wegen der Anämie und der kaum erhöhten Leberenzyme am Tag 1 wurde eine primäre Lebererkrankung ausgeschlossen. Die am Tag 3 erhöhten Leberenzyme waren wahrscheinlich ganz oder teilweise der Prednisolon-Behandlung zuzuschreiben (sogenannte Steroidhepatopathie des Hundes mit intrahepatischer Cholestase). Eine zugrunde liegende Leberstörung, das heisst ein hepatischer/hepatozellulärer oder posthepatischer/ cholestatischer Ikterus, konnte jedoch als primäre Ursache nicht sicher ausgeschlossen werden. Ein Zusammenhang zwischen der Hämolyse und dem in der Sektion gefundenen Stauungsikterus konnte nicht hergestellt werden. Inwieweit sich die eingedickte Galle mit der Prednisolon-Therapie erklären lässt, ist unklar. Der am Tag 3 aufgetretene Durchfall und das Erbrechen könnten eine Folge der hohen Steroiddosen oder der massiven Bilirubinämie gewesen sein.

Aufgrund der durch die Glukokortikoid- und Azathioprintherapie bedingten Immunsuppression, der bakteriellen Zystitis und einer eventuell der IHA zugrundeliegenden bakteriellen Infektion (z. B. Leptospirose) hätte man früher mit der Antibiotikatherapie beginnen können.

Immunhämolytische Anämie (IHA)

Allgemeines: Gute Übersichtsarbeiten zu diesem Thema finden sich unter anderem bei Weiser (1989) und bei Cotter (1992).

IHA sind häufig beim Hund und selten bei der Katze. Bei der primären oder idiopathischen IHA werden aus unbekannter Ursache Autoantikörper gegen die eigenen Erythrozyten gebildet, weshalb diese auch autoimmunhämolytische Anämie (AIHA) genannt wird. Sekundäre IHA können durch chronische bakterielle Infektionen, virale und parasitäre Erkrankungen, lympho- und myeloproliferative Neoplasien sowie Medikamente, Vakzinen und Transfusionen ausgelöst werden. Durch den vorzeitigen Erythrozytenabbau (normale Lebensdauer 120 Tage) resultiert eine Anämie.

Bei der IHA handelt es sich um eine Typ-II-, z. T. aber auch um eine Typ-III-Hypersensibilisierungsreaktion, an der Antikörper, Komplement und Makrophagen beteiligt sind. Die Erythrozyten, die an ihrer Oberfläche gebundene Antikörper aufweisen – mit oder ohne Komplement –, werden durch das Makrophagensystem v.a. der Milz und Leber eliminiert, was als extravaskuläre Hämolyse bezeichnet wird. Die an Erythrozyten gebundenen Antikörper können in gewissen Fällen auch Komplement binden und aktivieren, was zu einer intravaskulären Hämolyse führt. Bei massivem Vorkommen von an die Erythrozyten gebundenen Antikörpern kann in vitro eine Spontanagglutination festgestellt werden. Meistens lassen sich die an die Erythrozyten gebundenen Antikörper erst mit dem Coombs-Reagens nachweisen.

Symptome: Obwohl die Anämie meistens schon länger besteht, präsentiert sie sich oft akut. Neben den typischen Symptomen von Anämie (Hautblässe, Schwäche, Tachykardie und Herzgeräusch), der Pigmenturie (Bilirubinurie, Hämoglobinurie) und dem Ikterus können Fieber, Anorexie, vereinzelt Erbrechen, Durchfall und Splenomegalie vorhanden sein. Dyspnoe kann infolge einer Thromboembolie der Lunge, einer Komplikation der IHA und der Steroidbehandlung, auftreten. Die Symptome variieren je nach involvierter Antikörperklasse und Schweregrad der Anämie. Der beschriebene Fall zeigte einen äusserst schweren und raschen Verlauf.

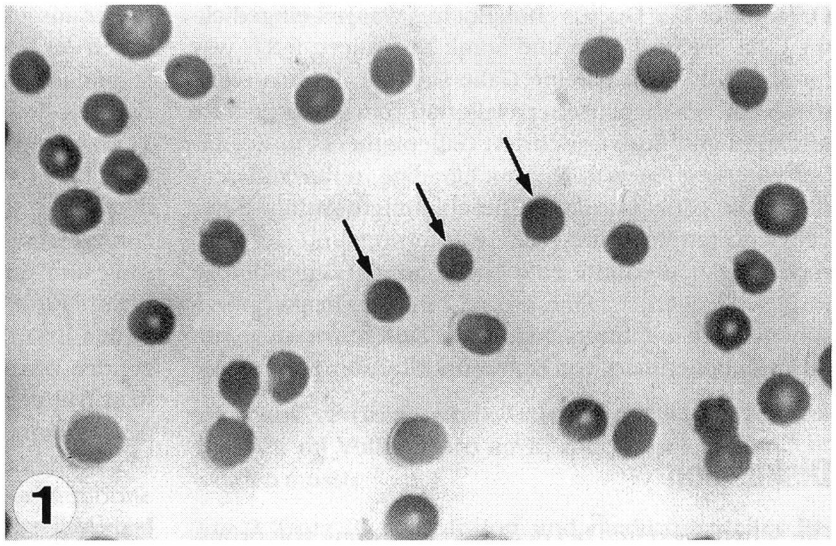

Abbildung 1: Blutausstrich (May-Grünwald-Giemsa-Färbung). Die Erythrozyten mit dem kleineren Durchmesser und der fehlenden zentralen Aufhellung werden als Sphärozyten oder Kugelformzellen bezeichnet (einige Beispiele mit Pfeilen markiert). Sie sind ein Zeichen für IHA

Laborbefunde: Diagnostisch für IHA sind eine makroskopische oder mikroskopische Agglutination nach dem Waschen der Erythrozyten in physiologischer Kochsalzlösung, eine in Blutausstrichen leicht feststellbare Sphärozytose (Abb. 1) und ein positiver Coombs-Test. Letztere zwei Befunde waren in unserem Fall vorhanden. Der direkte Coombs-Test (direkter Antiglobulin-Test) dient dem Nachweis von auf Erythrozyten gebundenen Antikörpern (IgG und IgM) und vom Komplementfaktor C3 (Slappendel, 1986). Er erlaubt aber keine Differenzierung zwischen primärer oder sekundärer IHA. Dies muss aufgrund der Anamnese und der Symptome erfolgen, was oft schwierig ist.

Obschon die resultierende Anämie üblicherweise regenerativ ist, zeigte eine kürzlich erschienene Arbeit (Klag et al., 1993), dass zum Zeitpunkt der initialen Diagnose nichtregenerative (korrigierte Retikulozytenzahl < 1%), leicht regenerative und deutlich regenerative Anämien je einen Drittel der Fälle ausmachen. Die IHA zeichnet sich also oft durch eine verspätete Retikulozytose aus, welche erst Tage nach der Einweisung eintritt.

Hämoglobinämie, Hämoglobinurie und niedriges Plasma-Haptoglobin sind Zeichen einer intravaskulären Hämolyse. Weitere Befunde sind Bilirubinämie, Bilirubinurie, leichte bis extreme Leukozytose und leicht erhöhte Leberenzymwerte im Blut.

Es ist wichtig, auch die Thrombozytenzahl im Auge zu behalten, da es gleichzeitig mit der IHA noch zu einer immunbedingten Thrombozytopenie kommen kann, was als Evans-Syndrom bezeichnet wird.

Behandlung: Als erste Massnahme sollen eine allfällige Grundkrankheit behandelt oder/und verwendete Medikamente soweit wie möglich abgesetzt werden. Bei schwer anämischen Tieren (Hämatokrit < 15%) mit Anzeichen von Gewebshypoxie sollte eine Bluttransfusion (Smith, 1991) durchgeführt werden. Die zu transfundierende Blutmenge richtet sich nach dem Schweregrad der Anämie, den Symptomen und dem Ansprechen des Patienten:

Blutvolumen (ml) = gewünschter Hämatokrit-Anstieg (%) × KM (kg) × 2

Das Ziel wäre, einen Hämatokrit von mindestens 20% zu erreichen. Meistens ist jedoch die zur Verfügung stehende Menge an Spenderblut beschränkt. Es gibt keinen Hinweis, dass transfundierte Erythrozyten durch das Immunsystem eher angegriffen werden als die eigenen. Mit einer Rehydrierung versucht man, eine Hypovolämie und Thromboembolie zu verhindern.

Zur Immunsuppression und Phagozytosehemmung sollte Prednisolon zweimal täglich 2 mg/kg KM für eine Woche appliziert werden. Sobald sich der Hämatokrit verbessert hat, kann die Dosierung langsam reduziert werden. In schweren und in nicht ansprechenden Fällen können zur Verstärkung der Immunsuppression zusammen mit dem Prednisolon Azathioprin, Cyclophosphamid oder Cyclosporin verabreicht werden (Miller, 1992). Die Wirksamkeit dieser Immunsuppressiva und der Pulskortikosteroid-Behandlung, die aus der Humanmedizin (Shichiri et al., 1984) übernommen wurden, ist in der Veterinärmedizin nicht nachgewiesen worden. Splenektomie ist selten erfolgreich und sollte deshalb erst zuletzt in Betracht gezogen werden. Wegen der Immunsuppression durch Krankheit und Behandlung ist eine Antibiotika-Therapie angezeigt.

Der Schweregrad und rasche Verlauf der Krankheit in unserem Fall erforderten eine intensive Therapie mittels Immunsuppression, Bluttransfusion und Rehydrierung.

Prognose: Die Prognose ist immer vorsichtig zu beurteilen; sie ist ungünstig, wenn Spontanagglutination oder intravaskuläre Hämolyse vorliegt. Die Todesrate ist signifikant erhöht bei Hunden ohne Retikulozytose, mit tiefem Hämatokrit und/oder Serum-Bilirubinwerten von über 170 µmol/l (Klag et al., 1993). Im vorliegenden Fall war die Prognose deshalb ungünstig zu beurteilen.

Literatur

Cotter S. M. (1992): Autoimmune hemolytic anemia in dogs. Compend. Contin. Educ. Pract. Vet. *14*, 53–59.

Klag A. R., Giger U., Shofer F. S. (1993): Idiopathic immune-mediated hemolytic anemia in dogs: 42 cases (1986–1990). J. Am. Vet. Med. Assoc. *5*, 783–788.

Miller E. (1992): Immunosuppressive therapy in the treatment of immune-mediated disease. J. Vet. Intern. Med. *6*, 206–213.

Shichiri M., Koyama W., Tozuka S., Sakamoto S., Kanayama M. (1984): Primary biliary cirrhosis. A patient with adverse reactions to tiopronin and autoimmune hemolytic anemia with reticulocytopenia. Arch. Intern. Med. *144*, 89–91.

Slappendel R. J. (1986): Interpretation of tests for immune-mediated blood diseases. In Kirk R. W.: Current Veterinary Therapy IX., W. B. Saunders, 498–505.

Smith C. A. (1991): Transfusion medicine: The challenge of practical use. J. Vet. Med. Assoc. *198*, 747–752.

Weiser M. G. (1989): Erythrocytes and associated disorders. In Ettinger S. J.: Textbook of veterinary internal medicine, 3rd ed. W. B. Saunders, 2145–2179.

Dank

Wir danken Herrn Dr. U. Coradi in Zürich für die Überweisung des Falles sowie Herrn Prof. Dr. H. Lutz und Frau E. Rogg des veterinärmedizinischen Labors der Universität Zürich für die freundliche Unterstützung.

Korrespondenzadresse: Andràs M. Komàromy, Tierarzt, Riedthofstrasse 38, CH-8105 Regensdorf

Manuskripteingang: 8. Dezember 1993

DIE EDV-LÖSUNG FÜR GROSS- UND KLEINTIERPRAXEN:

OBLONDATA

DOS, MAC, WINDOWS.

Deutsch, Français, Italiano. Vielseitig, einfach, übersichtlich
...besser.

«DER SERVICE ENTSCHEIDET»

Amacker & Partner
INFORMATIK

Amacker & Partner, Aemtlerstrasse 30, CH-8003 Zürich, **Telefon: 01/463 12 36** - Telefax: 01/463 18 53