Zeitschrift: Schweizer Archiv für Tierheilkunde SAT : die Fachzeitschrift für Tierärztinnen und Tierärzte = Archives Suisses de Médecine Vétérinaire ASMV : la revue professionnelle des vétérinaires

Herausgeber: Gesellschaft Schweizer Tierärztinnen und Tierärzte

Band: 137 (1995)

Heft: 10

Artikel: Palliative Behandlung von Fallotscher Tetralogie mit einer PTFE-(Polytetrafluorethylene-)Gefässprothese

Autor: Weber, U.T. / Carrel, T. / Lang, J.

DOI: https://doi.org/10.5169/seals-593236

Nutzungsbedingungen

Die ETH-Bibliothek ist die Anbieterin der digitalisierten Zeitschriften auf E-Periodica. Sie besitzt keine Urheberrechte an den Zeitschriften und ist nicht verantwortlich für deren Inhalte. Die Rechte liegen in der Regel bei den Herausgebern beziehungsweise den externen Rechteinhabern. Das Veröffentlichen von Bildern in Print- und Online-Publikationen sowie auf Social Media-Kanälen oder Webseiten ist nur mit vorheriger Genehmigung der Rechteinhaber erlaubt. Mehr erfahren

Conditions d'utilisation

L'ETH Library est le fournisseur des revues numérisées. Elle ne détient aucun droit d'auteur sur les revues et n'est pas responsable de leur contenu. En règle générale, les droits sont détenus par les éditeurs ou les détenteurs de droits externes. La reproduction d'images dans des publications imprimées ou en ligne ainsi que sur des canaux de médias sociaux ou des sites web n'est autorisée qu'avec l'accord préalable des détenteurs des droits. En savoir plus

Terms of use

The ETH Library is the provider of the digitised journals. It does not own any copyrights to the journals and is not responsible for their content. The rights usually lie with the publishers or the external rights holders. Publishing images in print and online publications, as well as on social media channels or websites, is only permitted with the prior consent of the rights holders. Find out more

Download PDF: 11.12.2025

ETH-Bibliothek Zürich, E-Periodica, https://www.e-periodica.ch

Klinik für kleine Haustiere der Universität Bern

Palliative Behandlung von Fallotscher Tetralogie mit einer PTFE-(Polytetrafluorethylene-)Gefässprothese

U.Th. Weber, T. Carrel, J. Lang, C.W. Lombard

Zusammenfassung

Es wird die Anwendung einer Polytetrafluorethylene-(PTFE-)Gefässprothese für die palliative, chirurgische Behandlung einer Fallotschen Tetralogie bei einem Hund beschrieben. Diesem chirurgischen Eingriff ging ein erfolgloser Versuch, eine Blalock-Anastomose zu legen, voraus. Die chirurgische Technik wird vorgestellt und die Nachbehandlung sowie das Resultat beschrieben. Die Technik und ihr Anwendungsbereich werden diskutiert.

Schlüsselwörter: **Hund – Fallotsche Tetralogie – Polytetrafluorethylene Gefässprothese – Chirurgische Therapie**

Palliative treatment of tetralogy of Fallot in a dog using a PTFE (polytetrafluorethylene) vascular graft

The application of a PTFE (polytetrafluorethylene) vascular graft for palliative surgical treatment in a case of tetralogy of Fallot in a dog is described. The surgical procedure took place after an attempt to perform a Blalock anastomosis failed. The surgical technique, the postoperative care and the outcome are presented. The technique and its indications are discussed.

Key words: **dog – tetralogy of Fallot – PTFE (polytetrafluorethylene) vascular graft – surgical treatment**

Einleitung

Fallotsche Tetralogie ist eine komplexe Herzmissbildung mit Ventrikelseptumdefekt, Pulmonalstenose, überreitender Aorta und Hypertrophie des rechten Ventrikels. In der Veterinärmedizin ist sie die häufigste, mit Zyanose einhergehende, Missbildung (Eyster et al., 1977).

Die typischen klinischen Symptome sind Leistungsschwäche, Zyanose, schlechte körperliche Entwicklung und Polyzytämie.

Die Lebenserwartung ist ohne Behandlung sehr kurz. Die meisten unbehandelten Tiere sterben im ersten Lebensjahr (Eyster, 1993).

Die Behandlung kann entweder konservativ oder chirurgisch erfolgen. Die konservative und ein Teil der chirurgischen Behandlungsmethoden sind rein palliativ. Vollständige chirurgische Korrekturen sind in der Veterinärmedizin schon durchgeführt worden (Eyster, 1993). Diese Methoden bedingen aber den Einsatz eines extrakorporellen Kreislaufes, zu dem Veterinärmediziner nur ausnahmsweise Zugang haben.

Die Blalock- (Eyster et al., 1977; Eyster, 1993) und Potts-Anastomosen (Ringwald und Bonagura, 1988) sind die in der Veterinärmedizin gebräuchlichsten Methoden. Ziel dieser Techniken ist es, durch einen künstlichen links-rechts-Shunt, den pulmonalen Blutfluss zu erhöhen. Dies führt zu einer besseren Oxygenierung des Blutes und vermindert oder verhindert das Auftreten der typischen klinischen Symptome.

Die hier beschriebene Methode ermöglicht eine chirurgische Palliation, ohne grossen apparativen Aufwand durch den Einsatz einer Polytetrafluorethylene-(PTFE-)-Gefässprothese[1]. Dies ist in Fällen angezeigt, bei denen eine Blalock-Anastomose, eine Anastomose der Arteria subclavia sinistra an die Pulmonalarterie, nicht erfolgreich durchgeführt werden kann oder konnte.

[1] IMPRA ePTFE Gefässprothese, IMPRA MEDICA S.A., Genf/CH

Fallbericht

Untersuchung und Diagnose

Ein 2 Monate alter, männlicher Flat coated Retriever wurde an der Klinik mit der Anamnese vorgestellt, dass der Hund deutlich weniger aktiv sei als seine Wurfgeschwister. Das Tier zeigte Nachhandschwäche. Schon nach leichter Anstrengung legte sich der Hund nieder; seine Schleimhäute wurden zyanotisch, und es stellte sich Maulatmung ein. Bei der Auskultation war ein holosystolisches Herzgeräusch zu hören, Brustwandschwirren konnte palpatorisch festgestellt werden.
Als weiterführende Untersuchungen wurden ein EKG, Thoraxröntgen, Blutstatus und Chemogramm angefertigt. Das EKG zeigte Anzeichen einer Rechtsherzhypertrophie. Auf dem Thoraxröntgen waren eine schlechte pulmonale Gefässzeichnung und eine Vergrösserung der rechten Herzseite zu sehen (Abb. 1). Der Blutstatus und das Chemogramm zeigten keine Werte ausserhalb der Normalbereiche.
Beim Herzultraschall wurden eine Verdickung des Ventrikelseptums und der Wand des rechten Ventrikels (Abb. 2), ein Ventrikelseptumsdefekt und eine überreitende Aorta festgestellt (Abb. 3). Bei der nicht-selektiven Angiokardiographie floss das Kontrastmittel[2] vom rechten Vorhof über den rechten Ventrikel zugleich in die Aorta und in den Truncus pulmonalis (Abb. 4).

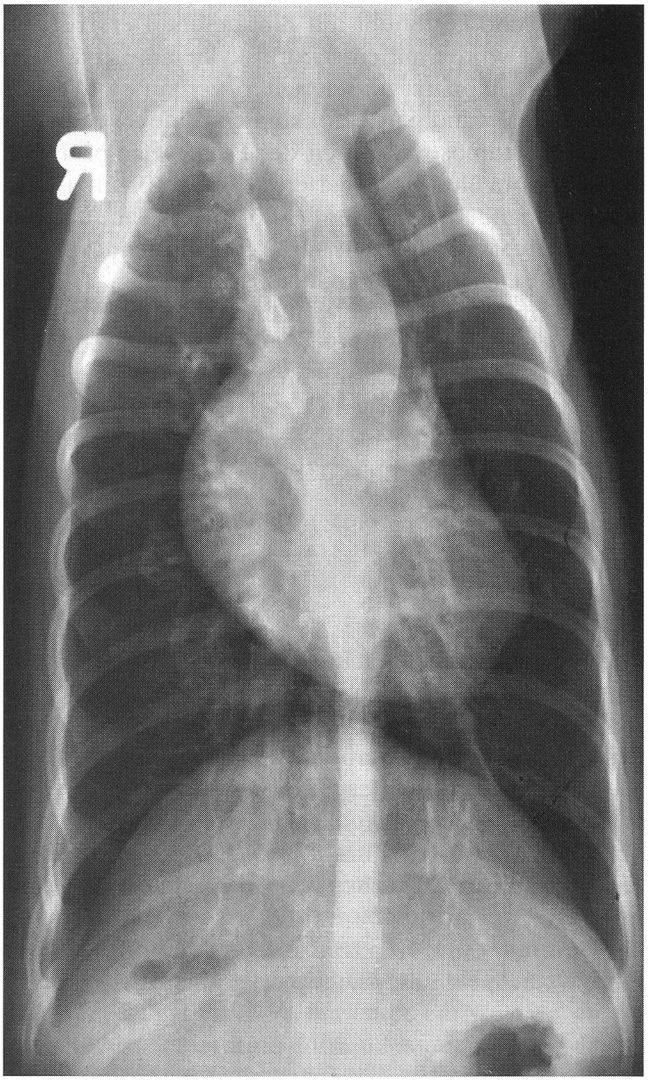

Abbildung 1: Dorso-ventrale Röntgenaufnahme des Thorax. Auffällig ist die sehr schräge Herzachse mit weit nach links verlagertem Apex sowie eine Rechtsherzvergrösserung (Cœur en sabot).

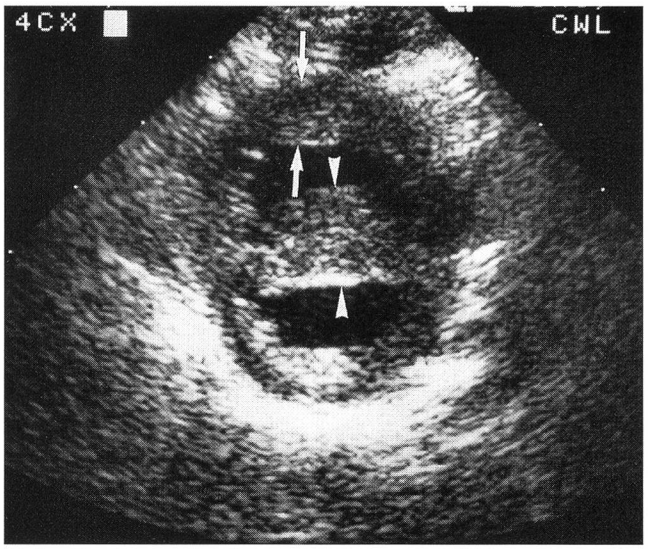

Abbildung 2: Herz-Ultraschall (B-Mode, rechts parasternal, kurze Achse). Die verdickte freie Wand (Pfeile) des rechten Ventrikels und das verdickte Septum (Pfeilspitzen) sind deutlich zu sehen.

[2] Iopamiro 370, BRACCO S.P.A., Vertrieb: Sintetica S.A., Mendrisio/CH

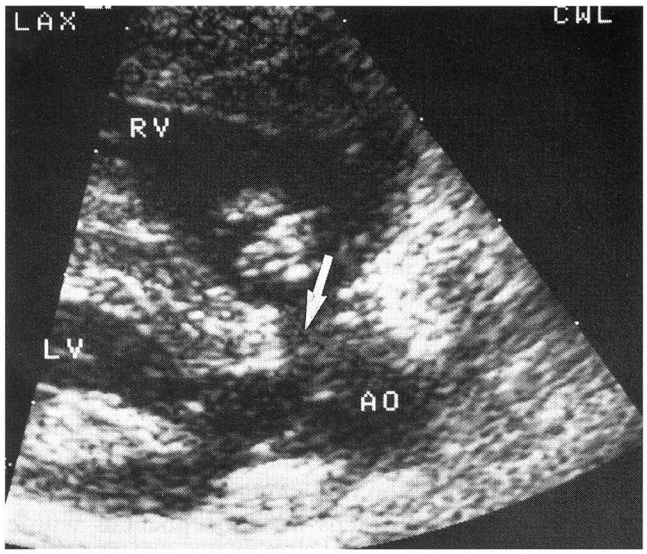

Abbildung 3: Herz-Ultraschall (B-Mode, rechts parasternal, lange Achse). Auf dieser Projektion sind der Ventrikelseptumsdefekt (Pfeil) und die überreitende Aorta (AO) zu erkennen. RV: rechter Ventrikel, LV: linker Ventrikel.

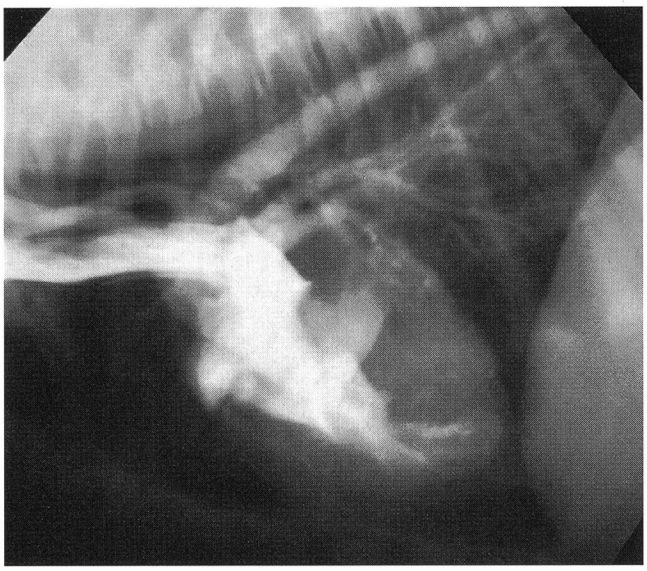

Abbildung 4: Nicht-selektive Angiokardiographie präoperativ. Nach Injektion des Kontrastmittels über die Vena jugularis füllen sich die Pulmonalarterie und die Aorta gleichzeitig. Die rechte Herzkammer erscheint hypertrophiert. Die Verschiebung der Aortenwurzel nach kranial deutet auf eine Malpositionierung hin.

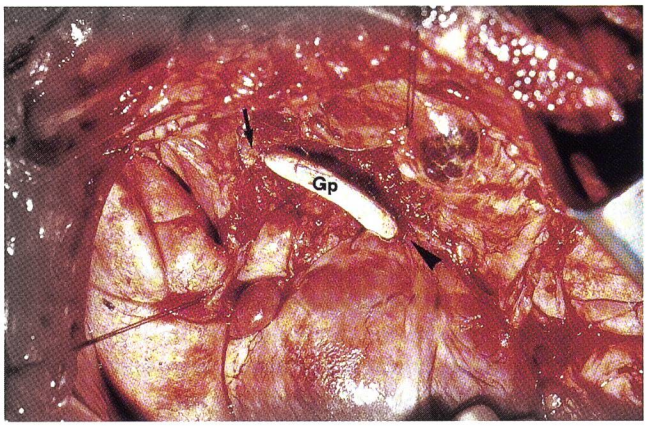

Abbildung 5: Intraoperative Aufnahme mit Blick von kranio-ventral auf das Herz. Sichtbar ist die PTFE-Gefässprothese (Gp) zwischen dem Truncus brachiocephalicus (Pfeil) und dem Truncus pulmonalis (Pfeilspitze).

Auf Grund dieser Befunde wurde die Diagnose einer Fallotschen Tetralogie gestellt.
Der Entschluss zu einer chirurgischen Therapie wurde aufgrund der hochgradigen klinischen Veränderungen gefällt.

Chirurgische Methode

In einem ersten Eingriff wurde erfolglos versucht, den pulmonalen Blutdurchfluss durch eine Anastomose zwischen der Arteria subclavia sinistra und dem Truncus pulmonalis zu erhöhen (Blalock-Anastomose).
Ziel des hier beschriebenen zweiten palliativen Eingriffes war es, mit Hilfe einer PTFE-(Polytetrafluorethylene)-Gefässprothese, einen Shunt zwischen den Truncus brachiocephalicus und den Truncus pulmonalis zu legen.
Als Zugang wurde eine mediane Sternotomie mit kompletter Spaltung vom Manubrium bis zum Xyphoid gewählt. Zur Darstellung des Truncus brachiocephalicus und der Basis des Truncus pulmonalis mussten zuerst einige Verklebungen, die nach dem vorhergehenden Eingriff entstanden waren, gelöst werden. Eine Präparation der Gefässwand des Truncus pulmonalis im Bereich der, bei der ersten Operation vorgenommenen, Inzision wurde vermieden. Der Truncus brachiocephalicus wurde temporär mit einer Satinskyklemme doppelt okkludiert. Am isolierten Bereich des Truncus brachiocephalicus wurde ein Stück einer PTFE-Gefässprothese (Durchmesser 5 mm) mit einer modifizierten «Cobra head»-End-zu-Seit-Anastomose (Litwak, 1993) angebracht. Durch temporäres Öffnen der, die Prothese okkludierenden, Klemme wurde die Durchgängigkeit der ersten Anastomose überprüft und der Shunt mit Blut gefüllt. Der Truncus pulmonalis wurde mit einer Satinskyklemme zwischen dem Klappenapparat und der alten, vernähten Inzision in der Gefässwand partiell okkludiert. Eine zweite End-zu-Seit-Anastomose zwischen der PTFE-Gefässprothese und dem vom Blutfluss separierten Teil des Truncus pulmonalis beendete den Shunt (Abb. 5). Als Nahtmaterial wurde Polypropylene[3] der Stärke 6-0 verwendet. Beide Anastomosenstellen waren primär dicht. Ein Thoraxdrain[4] wurde im rechten 9. Intercostalraum eingelegt. Der Verschluss der Sternotomie erfolgte durch Stabilisierung jedes einzelnen Corpus sternebra mit einer 1 mm AO-Cerclage[5]. Eine Adaptation der Muskulatur und des subkutanen Gewebes mit 0 bzw. 3-0 Polygalactin 910[6] fortlaufend und Verschluss der Haut mit Klammern[7] beendeten den Eingriff.

Verlauf und Nachkontrolle

Die Schleimhäute zeigten unmittelbar nach dem Eingriff eine rosa Farbe. Postoperativ kam es zu einem über längere Zeit persistierenden Thoraxerguss. Der Thoraxdrain wurde trotz Weiterbestehen des Ergusses 4 Tage nach der Operation entfernt und der Hund für zwei Wochen mit einem Diuretikum[8] nachbehandelt. Nach dem Absetzen des Diuretikums waren auf den Thoraxröntgenbildern keine Anzeichen von Flüssigkeit mehr festzustellen.
Als Thromboseprophylaxe wurde dem Hund während sechs Wochen ein Salicylsäurepräparat[9] verabreicht.

[3] Prolene, ETHICON, Norderstedt/D
[4] Trokar Katheter, MALLINCKRODT, Vertrieb: Carbamed AG, Bern/CH
[5] STRATEC MEDICAL, Waldenburg/CH
[6] Vicryl, ETHICON, Norderstedt/D
[7] Appose Ulc, DAVIS+GECK, Wayne/USA
[8] Lasix, HOECHST AG, Frankfurt am Main/D
[9] Aspirin Cardio, BAYER (Schweiz)AG, Zürich/CH

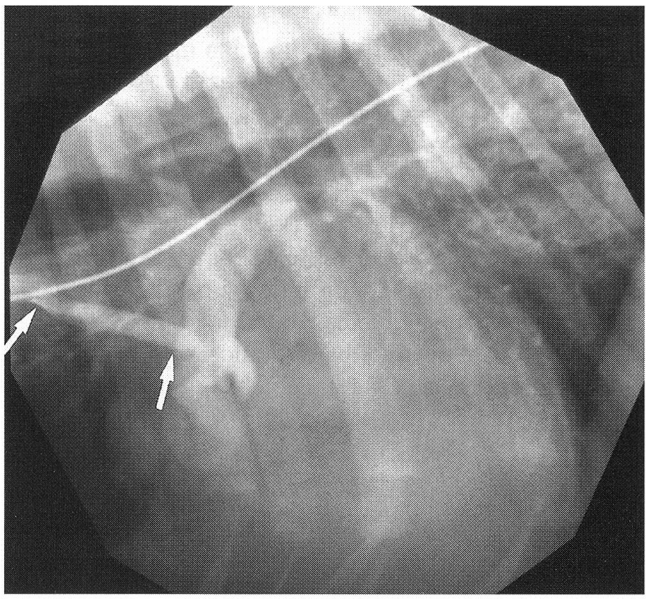

Abbildung 6: Selektive Angiographie des Shunts 2 Monate nach der Operation. Die Injektion des Kontrastmittels erfolgte über die Arteria femoralis direkt in den Truncus brachiocephalicus. Deutlich dargestellt die durchgängige PTFE-Gefässprothese (Pfeile) zwischen dem Truncus brachiocephalicus und dem Truncus pulmonalis.

Der Hund zeigte nach dem Eingriff eine deutliche Verbesserung der Leistungsfähigkeit. Vor der Operation konnte der Hund nur zirka eine Viertelstunde an der Leine ausgeführt werden. Post operationem sind nun stundenlange Spaziergänge, freilaufend mit andern Hunden, möglich. Die Episoden von Dyspnoe, Maulatmung und schwerer Zyanose nach minimaler Belastung sind verschwunden.
Eine selektive Angiographie des Shunts, welche zwei Monate nach dem Eingriff durchgeführt wurde, zeigte einen ungehinderten Blutfluss im Shuntgefäss (Abb. 6). Die Verbesserung des pulmonalen Blutflusses ist also immer noch gewährleistet.

Diskussion

Die Therapie der Fallotschen Tetralogie kann nur konservativ oder chirurgisch erfolgen. Die Therapie mit Beta-Blockern gilt im Moment als die erfolgreichste in der Veterinärmedizin (Eyster et al., 1976). Mindestens 25% der Patienten sprechen jedoch nicht auf diese Therapie an.
Totale Korrekturen mit Chirurgie am offenen Herzen wurden zwar erfolgreich durchgeführt (Eyster, 1993), die Resultate sind aber recht bescheiden. Es wird von einer Mortalität von 75% berichtet. Ein weiterer grosser Nachteil ist der enorme Aufwand an Ausrüstung und der Bedarf eines gut ausgebildeten und eingespielten Teams für die Operation und die intensive postoperative Überwachung.
In der Veterinärmedizin gebräuchlicher und auch mit grösserem Erfolg eingesetzt werden die palliativen Methoden der Blalock-(Eyster et al., 1977; Eyster, 1993) und Potts-Anastomose (Ringwald und Bonagura, 1988; Eyster, 1993).
Die Potts-Anastomose ist eine Seit-zu-Seit-Verbindung zwischen dem Truncus pulmonalis und der Aorta (Eyster, 1993). Die Länge dieser Anastomose ist nicht genau definiert; die Durchflussmenge entscheidet aber über den Erfolg des Eingriffs. Wird der Schnitt zu lang und somit die Durchflussmenge zu gross, kann das zu einer Volumenüberladung der Lunge führen. Für das Anlegen dieser Anastomose wird für die partielle Okklusion der Aorta eine spezielle, kostspielige Klemme benötigt. Die technischen Anforderungen an den Operateur sind bei dieser Methode grösser als bei der Blalock-Anastomose. Aus diesen Gründen wird diese Methode nur selten eingesetzt.
Bei der Blalock-Anastomose wird der pulmonale Blutfluss durch Umleiten des Blutflusses der Arteria subclavia sinistra in den Truncus pulmonalis erhöht (Eyster, 1993). Die Arteria subclavia sinistra wird von der Aorta bis zu ihrer Aufzweigung freipräpariert. Nach dem Ligieren und Durchtrennen zentral der Aufzweigung, wird der Stumpf nach kaudal geklappt und End-zu-Seit mit dem Truncus pulmonalis anastomosiert.
Gute Resultate werden bei Hunden von mehr als 10 kg Körpergewicht bei der Anwendung einer Blalock-Anastomose erzielt (Eyster, 1993).
Diese Methode ist technisch relativ einfach, und es werden keine kostspieligen, zusätzlichen Instrumente benötigt. Probleme können am Ursprung der Arteria subclavia an der Aorta auftreten. Nach der Anastomose an der Pulmonalarterie entsteht hier eine enge Knickung. Durch diese Obliteration des Gefässes kann ein turbulenter Blutfluss entstehen. Dies kann die Gerinnung aktivieren, was zum Verschluss des Gefässlumens durch ein Koagulum führen kann. Eine Modifikation, die dieses Abknicken verhindern soll, wurde beschrieben und wird erfolgreich eingesetzt (Eyster, 1993). Die freie Länge der Arteria subclavia sinistra lässt sich jedoch nicht beeinflussen. Im vorliegenden Fall war die unzureichende Länge der Grund, weshalb beim ersten Eingriff der Versuch, eine Blalock-Anastomose zu legen, erfolglos blieb.
Die Verwendung von synthetischen PTFE-Gefässprothesen für diesen Einsatz ist in der Humanmedizin mit guten Erfolgen beschrieben (Kay et al., 1983). Gefässprothesen können im gewünschten Durchmesser gewählt und die Länge auf jeden Fall individuell angepasst werden. Dies ermöglicht das Legen von Shunts ohne Gefahr von Knikkungen. Durch das Zuschneiden der Prothese auf die im jeweiligen Fall benötigte Länge sind immer Anastomosen ohne Spannung an den Nähten möglich. Gefässprothesen aus Polytetrafluorethylene scheinen dabei günstigere Oberflächeneigenschaften zu besitzen, als andere synthetische Materialien (Brown, 1985), was die Prognose für eine langandauernde Durchgängigkeit erhöht.
Ein wichtiger Faktor, der über das Erhalten der Durchgängigkeit eines Shunts entscheidet, ist die Durchflussmenge. Diese wiederum hängt massgeblich vom Durchmesser des Gefässes ab. Aus diesem Grund sind die Erfolge bei Tieren unter 10 kg Körpergewicht weniger gut

Traitement palliatif d'un cas de tétralogie de Fallot chez le chien au moyen d'un greffon vasculaire de PTFE (polytétrafluore-éthylène)

L'utilisation d'une prothèse vasculaire en polytétrafluore-éthylène (PTFE) pour le traitement chirurgical palliatif de la tétralogie de Fallot chez un chien est décrite. Cette intervention chirurgicale fit suite à un échec du traitement par l'anastomose selon Blalock. La technique opératoire, les soins post-opératoires et le résultat sont décrits. La technique et ses indications sont ensuite discutées.

Trattamento palliativo in un caso di Tetralogia di Fallot in un cane con un innesto vascolare di PTFE (Politetrafluoretilene)

In questo articolo viene descritto l'uso di un innesto vascolare di PTFE (Politetrafluoretilene) per il trattamento chirurgico, seppur palliative, in un caso di Tetralogia di Fallot in un cane. Questa procedura chirurgica ha avuto luogo in seguito ad un tenativo fallito di anastomosi tipo Blalock. Vengono descritte la tecnica chirurgica e le sue indicazioni, le cure postoperatorie e l'esito.

(Miller et al., 1985). Die in diesem Fall verwendeten Prothesen sind mit einem Durchmesser von 4 bis 8 mm erhältlich. Der Durchmesser des Shunts kann somit jedem Fall angepasst werden, und man ist nicht, wie im Fall der klassischen Blalock-Anastomose, darauf angewiesen, mit dem vorgegebenen Lumen der Arteria subclavia sinistra zu arbeiten.

Nach der Operation trat im von uns beschriebenen Fall ein Thoraxerguss auf, der nach drei Wochen verschwand. Als Ursache können mehrere Gründe diskutiert werden.

Durch die relativ intensive Präparation im Bereich des Perikards und des kranialen Mediastinums beim Lösen der, durch den ersten Eingriff entstandenen, Verklebungen kann eine Entzündung gesetzt worden sein, die zu dieser Exsudation führte.

Die Anwesenheit des synthetischen Materials der Gefässprothese im Thorax könnte Ursache für das Auftreten eines Ergusses sein. Serombildungen nach subkutaner Implantation der von uns verwendeten Prothese sind beschrieben (Gebrauchsinformation PTFE Vascular graft, IMPRA).

PTFE-Gefässprothesen sind primär «wasserdicht». Diese Eigenschaft wird durch die Mikrostrukturierung des Materials sowie durch seine hydrophobe Oberflächeneigenschaften erreicht. Wird die lufthaltige Prothese mit Blut unter systolischem Druck gefüllt, kann die Luft durch die Poren in der Prothesenwand relativ ungehindert entweichen. Am Ende dieses Vorganges prallt die Flüssigkeitssäule mit grosser Wucht auf das mit einer Klemme verschlossene Ende. Dabei kann kurzzeitig ein Druck entstehen, der das Doppelte des normalen systolischen Blutdruckes beträgt. Diese Druckerhöhung kann zu einer Streckung des Prothesenmaterials führen und seine Eigenschaften dadurch verändern. Die Durchlässigkeit für Flüssigkeiten kann sich dadurch erhöhen. Dieser Vorgang wird als dynamisches seröses Lecken beschrieben (IMPRA Technical Report TR-100). Da in diesem Fall zwei Systeme (Aorta und Arteria pulmonalis, mit Hypertension, 120 mm Hg) mit hohem Druck verbunden wurden, konnte die Prothese nicht mit niedrigem Druck gefüllt werden. Es ist daher denkbar, dass ein Teil des Ergusses durch dynamisches seröses Lecken zustande gekommen ist.

Der temporäre Erguss hatte jedoch in diesem Fall keinen Nachteil für den Patienten.

Wir sind, wie der Erfolg im beschriebenen Fall zeigt, der Meinung, dass die Verwendung von synthetischen PTFE-Gefässprothesen in der veterinär-chirurgischen Behandlung der Fallotschen Tetralogie von grossem Nutzen sein kann. Gegen die Anwendung in Fällen mit genügend langer Arteria subclavia sinistra spricht vor allem der hohe Preis der verwendeten Gefässprothese.

Literatur

Brown J.W. (1985): Externally stented polytetrafluorethylene valved conduits for right heart reconstruction. J. Thorac. Cardiovasc. Surg. *90*, 833–841.

Eyster G.E. (1993): Basic cardiac surgical procedures. In Slatter Ed: Textbook of small animal surgery, 2nd Ed, 893–917.

Eyster G.E., Braden T.D., Appleford M., Johnston J., Chaffee A., Schwegler S. (1977): Surgical management of tetralogy of Fallot. J.Small Anim. Pract. *18*, 387–394.

Eyster G.E., Anderson L.K., Sawyer D.C., Chaffee A., Steinfeld B. (1976): Beta adrenergic blockade for the management of tetralogy of Fallot in a dog. J. Am. Vet. Med. Assoc. *169*, 637–639.

Kay P.H., Capuani A., Franks R., Lincoln C. (1983): Experience with the modified Blalock-Taussig operation using polytetrafluorethylene (Impra) grafts. Br. Heart J. *49*, 359–363.

Litwak P. (1993): Peripheral vascular procedures and disorders. In Slatter Ed: Textbook of small animal surgery, 2nd Ed, 922–929.

Miller C.W., Holmberg D.L., Bowen V., Pharr J.W., Kruth S. (1985): Microsurgical management of tetralogy of Fallot in a cat. J.Am.Vet.Med.Assoc. *186*, 708–709.

Ringwald R.J., Bonagura J.D. (1988): Tetralogy of Fallot in the Dog: Clinical Findings in 13 Cases. *24*, 33–43.

Korrespondenzadresse: Dr. med. vet. Urs Weber, Klinik für kleine Haustiere der Universität Bern, Abteilung für Chirurgie und Orthopädie, Länggassstrasse 128, CH-3012 Bern

Manuskripteingang: 11. Mai 1994