Zeitschrift: Schweizer Archiv für Tierheilkunde SAT : die Fachzeitschrift für Tierärztinnen und Tierärzte = Archives Suisses de Médecine Vétérinaire ASMV : la revue professionnelle des vétérinaires

Herausgeber: Gesellschaft Schweizer Tierärztinnen und Tierärzte

Band: 137 (1995)

Heft: 10

Artikel: Klinische und radiologische Evaluation der Integrität des medialen und lateralen Kollateralbandes des Ellbogens beim Hund

Autor: Montavon, P.M. / Savoldelli, D.

DOI: https://doi.org/10.5169/seals-593235

Nutzungsbedingungen

Die ETH-Bibliothek ist die Anbieterin der digitalisierten Zeitschriften auf E-Periodica. Sie besitzt keine Urheberrechte an den Zeitschriften und ist nicht verantwortlich für deren Inhalte. Die Rechte liegen in der Regel bei den Herausgebern beziehungsweise den externen Rechteinhabern. Das Veröffentlichen von Bildern in Print- und Online-Publikationen sowie auf Social Media-Kanälen oder Webseiten ist nur mit vorheriger Genehmigung der Rechteinhaber erlaubt. Mehr erfahren

Conditions d'utilisation

L'ETH Library est le fournisseur des revues numérisées. Elle ne détient aucun droit d'auteur sur les revues et n'est pas responsable de leur contenu. En règle générale, les droits sont détenus par les éditeurs ou les détenteurs de droits externes. La reproduction d'images dans des publications imprimées ou en ligne ainsi que sur des canaux de médias sociaux ou des sites web n'est autorisée qu'avec l'accord préalable des détenteurs des droits. En savoir plus

Terms of use

The ETH Library is the provider of the digitised journals. It does not own any copyrights to the journals and is not responsible for their content. The rights usually lie with the publishers or the external rights holders. Publishing images in print and online publications, as well as on social media channels or websites, is only permitted with the prior consent of the rights holders. Find out more

Download PDF: 06.02.2026

ETH-Bibliothek Zürich, E-Periodica, https://www.e-periodica.ch

Veterinär-Chirurgische Klinik, Universität Zürich

Klinische und radiologische Evaluation der Integrität des medialen und lateralen Kollateralbandes des Ellbogens beim Hund

P.M. Montavon und D. Savoldelli

Zusammenfassung

Die geschlossene Reduktion einer Ellbogengelenkluxation ist in den meisten Fällen als Therapie der Wahl anerkannt. Anhand klinischer Studien konnten aber bei 50% der konservativ reponierten Ellbogengelenke retrospektiv Anzeichen von Arthrose festgestellt werden (Meyer-Lindenberg et al., 1991), und bei mehr als 50% der Ellbogengelenkluxationen konnte nach der Reduktion eine persistierende mediale Instabilität nachgewiesen werden. In der vorliegenden Arbeit wurde durch selektives chirurgisches Durchtrennen des medialen und lateralen Kollateralbandes des Ellbogengelenkes die Biomechanik der einzelnen Kollateralbänder studiert. Die Durchtrennung des medialen Kollateralbandes führte zu einer durchschnittlichen Zunahme der Pronation von 30° mit deutlich palpierbaren Krepitationen auf der lateralen Seite des Ellbogengelenkes während der passiven Bewegung. Klinisch und radiologisch konnte eine mediale Instabilität des Ellbogengelenkes nachgewiesen werden. Zu einer Vergrösserung der Supination von 15° kam es nach der Durchtrennung des lateralen Kollateralbandes. Weder palpatorisch noch röntgenologisch konnten Anzeichen von Subluxation nachgewiesen werden. Für die röntgenologische Dokumentation von Kollateralbandschäden eigneten sich am besten gehaltene kraniokaudale Aufnahmen in Pronation.

Schlüsselwörter: **Hund – Ellbogengelenk – Kollateralbänder**

Clinical and radiological evaluation of the function of the medial and lateral collateral ligaments of the elbow in dogs

Closed reduction is the best therapy in most cases of luxation of the elbow. Clinical retrospective studies showed the presence of arthrosis in 50% of the cases treated with closed reduction (Meyer-Lindenberg et al., 1991) and persisting medial instability after the reduction in more than 50% of the cases. In the present study, the biomechanic of both medial and lateral collateral ligaments was analyzed after selective severing of those ligaments. Severing of the medial collateral ligament led to an average increase of the pronation of 30° with the presence of crepitus on the lateral aspect of the elbow during passive motion. The medial instability of the elbow could be evidenced clinically as well as radiographically. Severing of the lateral collateral ligament resulted in an average increase of the supination of 15°. No evidence of subluxation could be diagnosed using palpation or radiology. Craniocaudal stressed radiographic views of the elbow in pronation are the most helpful to document damages of the collateral ligaments of the elbow.

Key words: **dog – elbow – collateral ligaments**

Einleitung

Die traumatische Ellbogengelenkluxation, die beim Hund im Vergleich zur Hüft- und Schultergelenkluxation relativ selten vorkommt (Campbell, 1969; Röcken, 1984; Stoyak, 1987), muss von der kongenitalen Luxation des Ellbogengelenkes unterschieden werden. Kongenitale Ellbogengelenkluxationen treten als Folge einer Hypoplasie des medialen Kollateralbandes und des Ligamentum annulare auf (Bingel und Riser 1977; Milton et al., 1979).

Basierend auf einer Studie (Savoldelli et al.), in der 38 Fälle von Ellbogengelenkluxationen im Anschluss an die Reduktion klinisch und radiologisch auf Stabilität hin nachuntersucht wurden, gehen wir davon aus, dass die am häufigsten auftretende laterale Luxation des Ellbogengelenkes (Owens et al., 1978; Kàsa und Kàsa, 1980) in über 50% der Fälle instabil bleibt.

Bei mehr als der Hälfte (23/38) dieser Fälle konnte nach der Reduktion eine persistierende mediale Instabilität des Ellbogengelenkes klinisch und/oder radiologisch nachgewiesen werden. Die laterale Ellbogengelenkluxation hat eine Beschädigung des medialen Kollateralbandes zur Folge, die zu einer chronischen Instabilität des Ellbogengelenkes führen kann.

Das Studium der Gelenkanatomie lässt einen stark ausgebildeten Processus coronoideus medialis erkennen und deutet somit auf die Notwendigkeit der Integrität des medialen Kollateralbandes für die Stabilität des Ellbogengelenkes hin.

Das mediale Kollateralband ist aber deutlich schwächer ausgebildet als das laterale. Zudem ist auf der medialen Gelenkseite weniger Muskulatur vorhanden als auf der lateralen Seite. Dies führt zu einer zusätzlichen Belastung des medialen Kollateralbandes. Für die sich oft im Anschluss an die Reduktion einer Ellbogengelenkluxation entwickelnde degenerative Gelenkerkrankung (Campbell, 1969; Bone, 1987; Meyer-Lindenberg et al., 1991; O'Brien et al., 1992) könnte eine persistierende Instabilität verantwortlich sein. Natürlich spielen nebst der Gelenkinstabilität und/oder der chronischen Subluxation auch noch andere Ursachen wie traumatische oder perioperativ entstandene Knorpel- oder Knochenfragmentationen für die Arthrose eine Rolle.

Die klinische Prüfung der Stabilität der Kollateralbänder des Ellbogengelenkes wurde von Campbell (1969) beschrieben. Bei intakten Kollateralbändern sind beim Hund in 90°-Flexionsstellung von Ellbogen- und Karpalgelenk eine Pronation der Pfote von 40°–50° und eine Supination von 60°–70° möglich. Wichtig und aussagekräftig ist bei einer einseitigen Läsion der Seitenvergleich mit dem gesunden Ellbogen.

Zur Abklärung von Ellbogengelenkluxationen wurde die Anfertigung von gehaltenen Röntgenaufnahmen empfohlen (Owens et al., 1978). Die Lagerung der Patienten und die Interpretation der Röntgenbilder wurden nicht untersucht. Die Anatomie der einzelnen Kollateralbänder wurde eingehend beschrieben (Evans und Christensen, 1979). In der veterinär-medizinischen Literatur konnten aber keine Studien betreffend Biomechanik dieser Bänder gefunden werden.

Tiere, Material und Methoden

Um einen Einblick in die Biomechanik der einzelnen Kollateralbänder des Ellbogengelenkes zu gewinnen, wurden bei fünf euthanasierten adulten Hunden verschiedener Rassen (durchschnittliches Körpergewicht: 26 kg) die einzelnen Kollateralbänder selektiv chirurgisch durchtrennt. Die maximalen Pronations- und Supinationsbewegungen bei intakten Kollateralbändern konnten unmittelbar nach der Euthanasie mit Hilfe eines Goniometers ermittelt werden. Im weiteren wurden Röntgenbilder vom Ellbogengelenk in maximaler Pronation, maximaler Supination und in neutraler Stellung mit mediolateralem und kraniokaudalem Strahlengang angefertigt. Anschliessend wurde mit einer gebogenen Klinge (Nr. 12) bei allen fünf Hunden am linken Bein das laterale und am rechten Bein das mediale Kollateralband selektiv durchtrennt. Auf der medialen Gelenkseite lag der Zugang zwischen dem M. pronator teres und dem M. flexor carpi radialis. Lateral wurde das Kollateralband über einen Zugang zwischen dem M. extensor digitorum lateralis und dem M. ulnaris lateralis durchgeschnitten. Anschliessend wurde die maximale Pronation und Supination erneut bestimmt, und Röntgenbilder wurden nach oben erwähnter Technik angefertigt.

Tabelle 1: Klinische Untersuchung der Kollateralbänder der Ellbogengelenke von fünf Hunden mit intakten und durchgeschnittenen Kollateralbändern (Messungen in Grad)

	maximale Supination					maximale Pronation				
Hund Nr.	1	2	3	4	5	1	2	3	4	5
mediales und laterales Kollateralband intakt	70°	60°	80°	75°	60°	40°	35°	45°	40°	50°
laterales Kollateralband durchgetrennt	85°	70°	90°	95°	78°	40°	35°	45°	40°	40°
mediales Kollateralband durchgetrennt	70°	65°	75°	70°	55°	80°	70°	70°	85°	66°

Resultate

Klinische Untersuchung

Die maximale Supination des Unterarmes nahm nach der Durchtrennung des lateralen Kollateralbandes durchschnittlich um 15° (14,6°) zu (Tab.1). Das Durchtrennen des medialen Kollateralbandes bewirkte eine durchschnittliche Zunahme der Pronation von 30° (32,2°) (Tab. 1). Nach der Durchtrennung des medialen Kollateralbandes konnten während der Pronation auf der lateralen Seite des Ellbogengelenkes deutliche Krepitationen und medial eine Instabilität palpiert werden.

Radiologische Befunde

Die Durchtrennung des medialen Kollateralbandes führte in maximaler Pronation zu einer massiven Verbreiterung und Inkongruenz des humeroulnaren Gelenkspaltes und zum völligen Verlust des Kontaktes zwischen dem medialen Condylus humeri und dem medialen Processus coronoideus (Abb. 1). Auf der kraniokaudalen Aufnahme ist ein Sich-Kreuzen von Radius und Ulna für die Pronation charakteristisch (Abb. 1). Auf der mediolateralen Röntgenaufnahme (Abb. 2.) stand die Incisura trochlearis nur noch über der Spitze des Processus anconaeus in Kontakt mit dem Humerus. Der laterale Anteil des Condylus humeri artikulierte noch teilweise mit dem Radius. Das Radioulnargelenk war gut geschlossen.

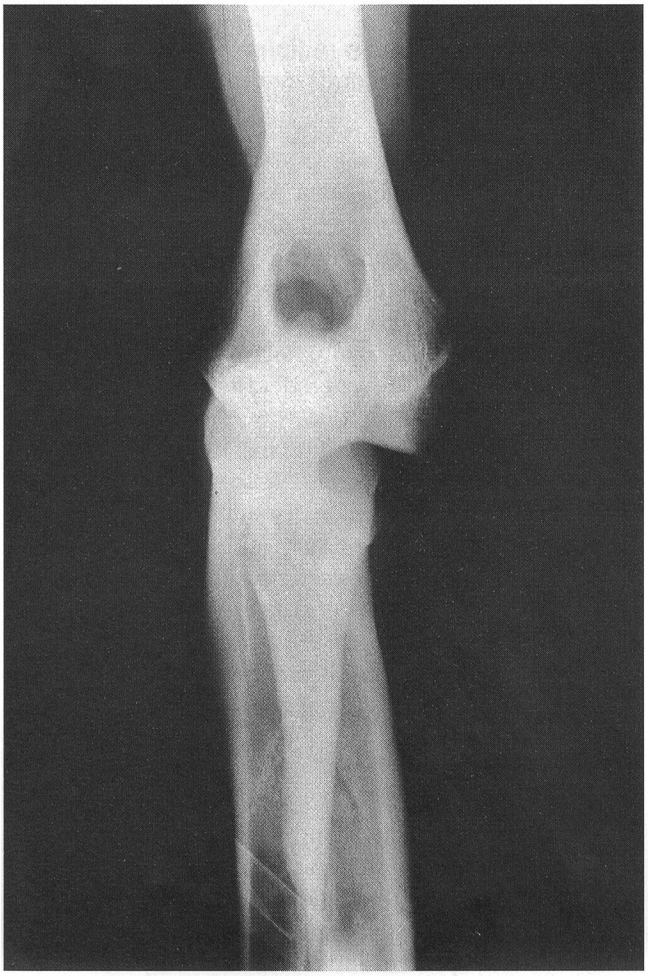

Abbildung 1: Kraniokaudale Darstellung des Ellbogengelenkes in gehaltener Pronation nach Durchtrennung des medialen Kollateralbandes

Abbildung 2: Mediolaterale Aufnahme des Ellbogengelenkes in gehaltener Pronation nach Durchtrennung des medialen Kollateralbandes

Diskussion

Die klinische Prüfung der Kollateralbänder des Ellbogengelenkes (Campbell, 1969) ergibt zuverlässige und reproduzierbare Ergebnisse. Die Befunde nach der selektiven Durchtrennung der Kollateralbänder deuten darauf hin, dass ein Grossteil der Bewegung bei Pronation und Supination im Humeroradialgelenk stattfindet. Das Humeroulnargelenk hingegen wird nur wenig rotiert. Die durchschnittliche Zunahme der Pronation (30°) und Supination (15°) nach der experimentellen Durchtrennung der Kollateralbänder ist nicht so ausgeprägt wie nach einer spontanen traumatischen Ruptur der Kollate-

ralbänder (Campbell, 1971). Ein Grund für diesen Unterschied ist in der nach einer chirurgischen Durchtrennung der Kollateralbänder noch vorhandenen Integrität der Gelenkkapsel und der Muskulatur zu suchen. Der im Zusammenhang mit Kollateralbänderschaden bei spontanen traumatischen Ellbogenluxationen beschriebene Riss des Musculus pronator teres (Campbell, 1971; Savoldelli et al.; in Vorbereitung) führt zu einer zusätzlichen medialen Instabilität des Ellbogengelenkes.

In der vorliegenden Studie wurden die Kollateralbänder in der Mitte durchtrennt. Der distale Anteil der Kollateralbänder, der teils an den Radius, teils an die Ulna ansetzt und somit zur Stabilität des Radioulnargelenkes beiträgt, wurde nicht beschädigt.

Das Durchtrennen des medialen Kollateralbandes führte neben einer Zunahme der Pronation (30°) zu einem deutlich palpierbaren Krepitus auf der lateralen Seite des Ellbogengelenkes. Dieser abnorme Befund lässt sich durch eine Reibung des Processus anconaeus in der Fossa olecrani erklären und spricht für die medial palpierbare Subluxation des Ellbogengelenkes.

Röntgenologisch konnten die Auswirkungen einer Durchtrennung des medialen Kollateralbandes am deutlichsten in maximaler Pronationsstellung des Unterarmes dargestellt werden. Die radiologisch sichtbare Aufweitung des humeroulnaren Gelenkspaltes bei maximaler Pronation demonstriert die klinisch palpierbare mediale Instabilität des Ellbogengelenkes nach einer Durchtrennung des medialen Kollateralbandes. Im Gegensatz dazu hat eine Durchtrennung des lateralen Kollateralbandes nur wenig Instabilität zur Folge.

In einer retrospektiven Studie konnten bei 50% der konservativ reponierten Ellbogengelenke Anzeichen einer Arthropatia deformans festgestellt werden (Meyer-Lindenberg et al., 1991). Die nach der Reduktion persistierende mediale Instabilität bei über 50% der Ellbogengelenkluxationen (Savoldelli et al.; in Vorbereitung) und mögliche, radiologisch nicht sichtbare Gelenkknorpelläsionen können mit grosser Wahrscheinlichkeit für die nach geschlossener Reposition auftretenden degenerativen Gelenkerkrankungen (Bone, 1987; Campbell, 1969; Meyer-Lindenberg et al., 1991; O'Brien et al., 1992) verantwortlich gemacht werden.

Die geschlossene Reduktion der Ellbogengelenkluxation ist in den meisten Fällen als Therapie der Wahl anerkannt (Stoyak, 1987; Campbell, 1971; Meyer-Lindenberg et al.,

Evaluation clinique et radiologique de la fonction du ligament collatéral médial et latéral du coude chez le chien

Dans la plupart des cas de luxation du coude, la réduction manuelle non-chirurgicale est la meilleure forme de thérapie. Des études cliniques rétrospectives ont montré la présence d'arthrose dans 50% des cas traités de cette manière (Meyer-Lindenberg et al., 1991) et que dans plus de 50% des cas, une instabilité médiale persistait après la réduction. Dans le présent travail, la biomécanique des ligaments collatéraux du coude a été étudiée en sectionnant sélectivement le ligament collatéral médial, respectivement le ligament collatéral latéral. Le sectionnement du ligament collatéral médial provoque une augmentation moyenne de 30° de la pronation de l'avant-bras ainsi qu'une crépitation anormale de l'aspect latéral de l'articulation du coude lors de la manipulation de l'avant-bras. Une instabilité médiale du coude peut être décelée cliniquement et radiologiquement. Le sectionnement du ligament collatéral latéral provoque une augmentation de la supination de l'ordre de 15°, sans qu'une instabilité du coude puisse être mise en évidence cliniquement ou radiologiquement. Les prises de vue radiologiques fonctionelles du coude en pronation en direction craniocaudale sont les plus indiquées pour diagnostiquer les dommages ligamentaires collatéraux.

Evaluazione clinica e radiologica dell'integrità dei ligamenti collaterali mediale e laterale del gomito nel cane

La riposizione di una lussazione del gomito senza intervento chirurgico è riconosciuta nella maggioranza dei casi come la terapia da scegliere. Grazie all'apporto di studi clinici retrospettivi si sono però potuti constatare indizi di artrosi nel 50% dei casi di lussazioni del gomito riposte conservativamente (Meyer-Lindenberg et al., 1991). Ed inoltre si è potuto dimostrare in più del 50% dei casi la persistenza di un'instabilità nella parte mediale dell'articolazione. Nello studio quì presentato, la biomeccanica dei singoli ligamenti collaterali del gomito è stata studiata dopo una separazione chirurgica selettiva dei ligamenti collaterali mediale e laterale. La separazione del ligamento collaterale mediale ha provocato un aumento medio della pronazione di 30°, con una crepitazione palpabile nella parte laterale dell'articolazione. Un'instabilità mediale è stata provata sia clinicamente che radiologicamente. La separazione del ligamento collaterale laterale ha provocato un aumento della supinazione di 15°. Sintomi di sublussazione non sono stati riscontrati nè clinicamenti nè radiologicamente. La documentazione radiologica dei danni ai ligamenti collaterali si effettua preferibilmente con una ripresa in pronazione massima.

1991; O'Brien et al. 1992). Um die Integrität der Kollateralbänder genau beurteilen zu können, sollten nach jeder Reduktion gehaltene Kontrollröntgenaufnahmen in mediolateralem und kraniokaudalem Strahlengang angefertigt werden. Absprengfrakturen des medialen Epicondylus humeri, die in Zusammenhang mit traumatischen Ellbogengelenkluxationen beobachtet werden (Savoldelli et al.; in Vorbereitung) und zu einer medialen Instabilität des Ellbogengelenkes führen, können auf der kraniokaudalen Aufnahme diagnostiziert werden. Während der Pronation auftretende klinisch palpierbare Krepitationen und der fehlende Kontakt zwischen dem medialen Condylus humeri und dem medialen Processus coronoideus bei maximaler Pronation sind zuverlässige Anzeichen des Verlustes der gelenkstabilisierenden Funktion eines oder beider Kollateralbänder. Mit einer sorgfältigen Diagnostik und der chirurgischen Versorgung derart geschädigter Kollateralbänder können eine chronische Subluxation und die daraus entstehende degenerative Erkrankung des Ellbogengelenkes weitgehend verhindert und eine frühere Funktionserholung des betroffenen Beines erreicht werden.

Literatur

Bingel S.A., Riser W.H. (1977): Congenital elbow luxation in the dog. J. Small Anim. Pract. *18*, 445–446.

Bone D.L. (1987): Elbow luxation. Vet. Clin. North Am. Small Anim. Pract. *17*, 937–942.

Campbell J.R. (1969): Non-fracture injuries to the canine elbow. J. Am. Vet. Med. Assoc. *155*, 735–744.

Campbell J.R. (1971): Luxation and ligamentous injuries of the elbow of the dog. Vet. Clin. North Am. Small Anim. Pract. *1*, 429–440.

Evans H.E., Christensen G.C. (1979): Joints and ligaments. In: Miller's Anatomy of the Dog (2. Aufl.). Verlag W. B. Saunders Company, Philadelphia, London, Toronto.

Kàsa G., Kàsa F. (1980): Ellbogengelenk. In: Niemand H.G., Suter P.F.: Praktikum der Hundeklinik (4. Aufl.). Verlag Parey, Berlin, Hamburg.

Meyer-Lindenberg A., Fehr M., Nolte I. (1991): Zur Luxatio antebrachii traumatica des Hundes – Häufigkeit, Symptome, Therapie und Ergebnisse. Kleintierpraxis *36*, 607–616.

Milton J.L., Horne R.D., Bartels M.S., Henderson R.A. (1979): Congenital elbow luxation in the dog. JAVMA *175*, 572–582.

O'Brien M.G., Boudrieau J., Clark G.N. (1992): Traumatical luxation of the cubital joint (elbow) in dogs: 44 cases (1978–1988). JAVMA *201*, 1760–1765.

Owens J.M., Ackerman N., Nyland T. (1978): Roentgenology of joint trauma. Vet. Clin. North Am. Small Anim. Pract. *8*, 419–451.

Röcken H. (1984): Beitrag zur Therapie der Ellbogenluxation. Prakt. Tierarzt *65*, 723–725.

Savoldelli D., Montavon P.M., Suter P.F. (in Vorbereitung): Die traumatische Ellbogengelenkluxation bei Hund und Katze: Perioperative Befunde.

Stoyak J.M. (1987): Luxation of the elbow. In: Bojrab M.J.: Current techniques in small animal surgery. 2. Aufl. Verlag Lea und Febinger, Philadelphia.

Dank

Diese Studie wurde durch die finanzielle Unterstützung des Canine Research Fund, College of Veterinary Medicine, Columbus, Ohio, USA, ermöglicht.
Herrn Prof. Dr. P. F. Suter, Veterinär-Medizinische Klinik der Universität Zürich, danken wir für die Korrektur dieser Arbeit.

Korrespondenzadresse: Prof. Dr. P. M. Montavon, Veterinär-Chirurgische Klinik, Winterthurerstrasse 260, CH-8057 Zürich

Manuskripteingang: 24. Mai 1994

DIANA.
Computersoftware für Gross- und Kleintierpraxen

brunner & hess software ag
PC-Lösungen aus Entwicklerhand
Dienerstrasse 64 Tel. 01/242 20 10
CH-8004 Zürich Fax 01/241 33 02