Zeitschrift: Schweizer Archiv für Tierheilkunde SAT : die Fachzeitschrift für Tierärztinnen und Tierärzte = Archives Suisses de Médecine Vétérinaire ASMV : la revue professionnelle des vétérinaires

Herausgeber: Gesellschaft Schweizer Tierärztinnen und Tierärzte

Band: 137 (1995)

Heft: 9

Artikel: Erstbeschreibung eines Nasentumors beim Grossen Nasobem (Nasobema lyricum)

Autor: Mettler, F.

DOI: https://doi.org/10.5169/seals-593008

Nutzungsbedingungen

Die ETH-Bibliothek ist die Anbieterin der digitalisierten Zeitschriften auf E-Periodica. Sie besitzt keine Urheberrechte an den Zeitschriften und ist nicht verantwortlich für deren Inhalte. Die Rechte liegen in der Regel bei den Herausgebern beziehungsweise den externen Rechteinhabern. Das Veröffentlichen von Bildern in Print- und Online-Publikationen sowie auf Social Media-Kanälen oder Webseiten ist nur mit vorheriger Genehmigung der Rechteinhaber erlaubt. Mehr erfahren

Conditions d'utilisation

L'ETH Library est le fournisseur des revues numérisées. Elle ne détient aucun droit d'auteur sur les revues et n'est pas responsable de leur contenu. En règle générale, les droits sont détenus par les éditeurs ou les détenteurs de droits externes. La reproduction d'images dans des publications imprimées ou en ligne ainsi que sur des canaux de médias sociaux ou des sites web n'est autorisée qu'avec l'accord préalable des détenteurs des droits. En savoir plus

Terms of use

The ETH Library is the provider of the digitised journals. It does not own any copyrights to the journals and is not responsible for their content. The rights usually lie with the publishers or the external rights holders. Publishing images in print and online publications, as well as on social media channels or websites, is only permitted with the prior consent of the rights holders. Find out more

Download PDF: 09.12.2025

ETH-Bibliothek Zürich, E-Periodica, https://www.e-periodica.ch

Private Forschung

Erstbeschreibung eines Nasentumors beim Grossen Nasobem (Nasobema lyricum)

F. Mettler

Als ich mich im Februar 1993 auf der Südsee-Insel Vava'u (Königreich Tonga) nach einem Stück Strandgut bückte, tat ich es aus einer unschuldig zu nennenden, Kindern und Wissenschaftlern vorbehaltenen Neugier heraus, völlig ahnungslos, wieviel Kopfzerbrechen mir diese spontane Aktion in der Folge bereiten sollte.

Material

Es handelte sich bei dem Fund um ein röhrenartiges, in der Mitte knotig aufgetriebenes, schrumpfliges Gebilde von 5,3 cm Länge und gegen 1,9 cm Durchmesser, das unzweifelhaft tierischer Herkunft war. Zäh wohl bereits von Natur, gegerbt zudem durch den langen Aufenthalt im Meerwasser, setzte das Gewebe dem Schweizer Militärmesser grössten Widerstand entgegen. Der in dem feuchtheissen Klima von Vava'u einem Touristen kaum zumutbare Kraftakt aber lohnte sich, denn die verdächtige Auftreibung entpuppte sich zur Freude des eingefleischten Pathologen tatsächlich als krankhafter Auswuchs. Ein grauer, runzeliger Knoten von 1,6 cm Durchmesser kam zum Vorschein, der von derber Konsistenz war, weit weniger zäh jedoch als die Aussenwand, ein Knoten, dem man mit der vitalen Phantasie des Pathologen eine frühere Maulbeerform zugestehen durfte. Die äussere Wand war an jener Stelle, wo der Knoten sass, deutlich verschmälert, und die inneren, mir unbekannten Strukturen dieses mysteriösen Organs wiesen daselbst druckbedingte Deformationen auf.

[Zufall allein konnte es wohl nicht sein, dass zwischen Muscheln und Puppenärmchen, Korallenstücken und Wegwerfspritzen ausgerechnet dieses nicht eben ästhetisch wirkende Gewebe meine besondere Aufmerksamkeit fand. Wahrscheinlich ist es dem Auge des Pathologen zuzuschreiben, das sich von der eigentümlichen Auftreibung fesseln liess, und seinem Gespür für das Besondere zu verdanken, dass der Menschheit ein kleines bisschen Wissen von einer Insel-Welt erhalten bleibt, die sie dank ihrer Wissenschaften bereits für alle Zeiten zerstört hat. Doch davon später.]

Methode

[Aus weitgehend wissenschaftlichen Überlegungen heraus unterliess ich es, die Ausfuhrbestimmungen des Königreichs Tonga einzusehen, und brachte das geheimnisvolle Strandgut in einem Gefäss für Sonnencrème (Schutzfaktor 8) in Salzwasser eingelegt – über Hawaii (USA), was auf jeden Fall illegal war – in die Schweiz, um es hier einer genaueren Untersuchung zu unterziehen.]

Die Einteilung eines Tumors ist *ein* Problem, in diesem Fall aber ging es vorerst einmal um die Bestimmung des Tumorträgers. Während das Gewebe über Wochen in gepufferter Lösung mit absteigendem Salzgehalt weilte,

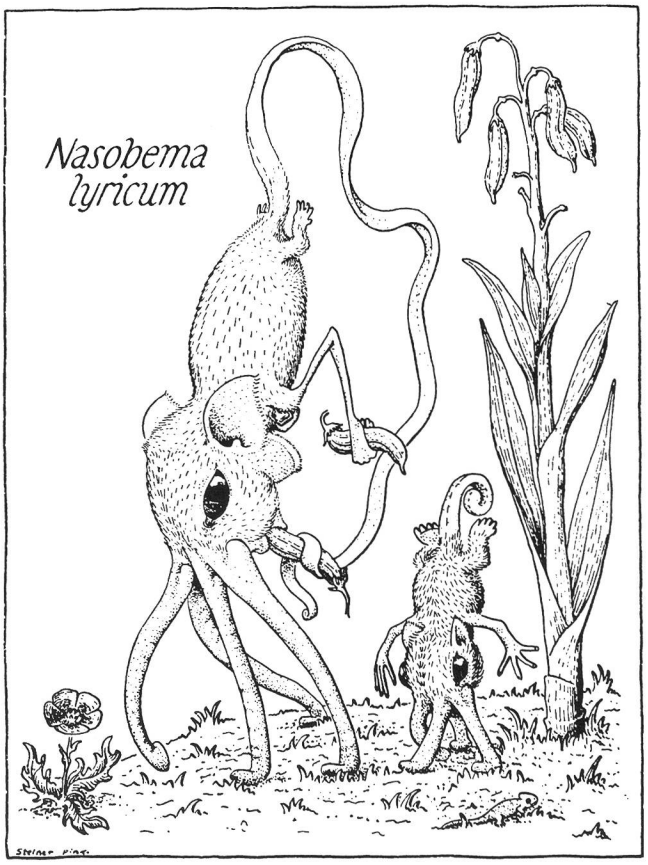

Tafel X

Abbildung 1: Nasobema lyricum (Quelle: Bau und Leben der Rhinogradentia. Von Prof. Dr. H. Stümpke. Verlag Gustav Fischer, Stuttgart).

worin es sich allmählich zu entfalten begann, wandte ich mich, kundig, was das Landleben angeht, dem vertieften Studium der Meeresbiologie zu, den Meeressäugern vornehmlich, denn ich meinte doch, besonders im Bezug auf die Struktur der Haut, Merkmale einer höheren Entwicklungsstufe erkannt zu haben. So wälzte ich denn Buch um Buch, verglich und verwarf, verzweifelte zwischendurch beinahe, verglich und verwarf weiter, bis ich am Ende jeder Biologie auf das Werk von Professor Dr. Harald Stümpke (1975) stiess, worin er Bau und Leben einer ungewöhnlichen Säugetierordnung beschrieb, welche nach Morgenstern (1905) nie einen Eingang in die Standardwerke wie BROCKHAUS oder BREHM gefunden hatte. Stümpke war ehemals Kustos am Darwin-Institut von Hi-Iay auf Mairuwili.

Wie die Überschrift meiner Arbeit bereits andeutet, wurde ich in diesem Werk, das von der nur auf den Hi-Iay-Inseln lebenden und aus verständlichen Gründen kaum bekannten Ordnung der Rhinogradentia oder Naslinge Kunde tut, endlich fündig. Die äusserst genauen Beschreibungen und Zeichnungen von Stümpke ermöglichten mir zusammen mit weiteren - hier zu weit führenden - Überlegungen, das Gewebe einem Wesen vom Stamme der Tetrarrhinida (Viernasen-Artige), ja gar der Familie der Nasobemidae[1] (Nasobem-Artige) zuzuordnen. Die nähere Bestimmung der Art, insbesondere die Abgrenzung von Skämtkvist's Nasobem (Nasobema skämtkvistii), gestattete einen Grössenvergleich mit den auf den Illustrationen wiedergegebenen Früchten. So lässt sich guten Gewissens sagen, dass es sich bei dem vorliegenden Gewebe mit an Sicherheit grenzender Wahrscheinlichkeit um den Teil einer zum Gehwerkzeug umgebildeten Nase des Grossen Nasobems (Nasobema lyricum[2]) handelt (Abb. 1).

Was nun den Aufbau der Nasen dieser Geschöpfe betrifft, widmete Stümpke (1975) den anatomischen Besonderheiten wie den Schwellkörpern, die die Steifheit beim Gehen sichern, und dem pneumatischen System, das dem Gang die nötige Elastizität verleiht, grosse Aufmerksamkeit. Über die innere Auskleidung der Nasenkammern des Nasobems hingegen scheint wenig bekannt zu sein. Es fehlen diesbezüglich sowohl Hinweise wie Literaturangaben, und die histologischen Untersuchungen von Bitbrain (1946) beschränken sich auf Rhinolimaceus, eine dem Stamme der Asclerorrhina (Weichnasen) zugehörende Art. Diese aber sollten, zumal Aufbau und Funktion jener Nase völlig anders geartet ist, nur mit grösster Vorsicht zu einem Vergleich hinzugezogen werden.

Das Gewebe wurde nach der Entsalzung in Formalin fixiert und in Paraffin eingebettet. Die 2-3 µm dicken Schnitte wurden mit Haematoxilin-Eosin gefärbt.

[1] nasus 1. = Nase; Bema gr. = Schreiten

[2] lyricus gr. = zum Leierspiel gehörend (vgl. Morgenstern, 1905)

Resultat

[Da es sich bei dem vorliegenden Gewebestück - nach der ungewöhnlichen Vorgeschichte beurteilt - in jedem Fall um einen Artefakt handeln muss, der, wie bereits gesagt, allein in der Vorstellungskraft des kreativen Pathologen Leben zu erlangen vermag, möchte ich auf eine fotographische Wiedergabe desselben verzichten und mich - nicht zuletzt der wissenschaftlichen Ehrlichkeit wegen - bei der Darlegung der histopathologischen Besonderheiten auf eine das Wort unterstützende Skizze beschränken.]

Vorgängig sei der normale Aufbau der Nasenwand, wie er sich in dem den Knoten umgebenden Gewebe zeigt, kurz beschrieben (Abb. 2). Unter einer feinen, schwach behaarten Epidermis (a) liegen zwei Muskelschichten, eine äussere zirkuläre (b) und eine innere longitudinale (c). Darunter folgt ein Geflecht dickwandiger Venen (d), jenes erektile Gewebe, das den zum Gebrauch der Nase nötigen Turgor gewährleistet. Die epitheliale Innenauskleidung (e) besteht aus Elementen, wie sie auch in der Nasenschleimhaut uns bekannter Säuger auftreten, wobei hochzylindrische Zellen, die wohl als Stützzellen angesprochen werden dürfen, überwiegen.



Abbildung 2: Nasenwand mit Rhinozytem. Aufbau der Nasenwand: Epidermis (a), zirkuläre (b) und longitudinale (c) Muskelschicht, Venengeflecht (d), Nasenepithel (e).

Dazwischen liegen in regelmässigen Abständen Basalzellen und vereinzelte Becherzellen, während olfaktorische Zellen nicht vorzukommen scheinen. Auch Drüsen fehlen in diesem Abschnitt völlig.

Die Wucherung, die papillomartig ins Lumen ragt, ist denkbar einfach aufgebaut (Abb. 2). Ein stark verzweigtes, gut vaskularisiertes, bindegewebiges Gerüst ist von einem einschichtigen, hochzylindrischen Epithel besetzt, bei welchem gelegentlich noch Reste von Flimmern auszumachen sind. Der gut differenzierte und gewiss gutartig wachsende Tumor scheint somit von den Stützzellen auszugehen. Da nun nach der Einteilung der World Health Organisation zumindest bei unseren Haustieren kein vergleichbarer Nasentumor bekannt ist (Stünzi und Hauser, 1976), fällt mir - zumal nicht existiert, was keinen Namen trägt - die Pflicht zu, dieser Wucherung einen Namen zu verleihen. Bei einer von Nasenzellen eines Naslings ausgehender Geschwulst schien mir erst die Benennung «Rhinozytom» angemes-

sen. Um jedoch der Besonderheit der Sachlage gebührend Rechnung zu tragen (und nicht zuletzt auch «um des Reimes willen»), erlaube ich mir, den Ausdruck leicht zu modifizieren und diesen Tumor also «Rhinozytem» zu nennen.
Der Druck, der von dem wachsenden Knoten ausging, dürfte in zunehmendem Masse das Anschwellen des erektilen Gewebes verhindert haben, was diese eine Nase zum vollen Gebrauch wohl untauglich machte, so dass es im Gang des Tieres – durch diese sozusagen nicht laufende Nase – zu einem deutlichen Hinken gekommen sein muss. Von diesem Gedanken ausgehend ist die eher mässig wirkende Ausbildung der Muskelschichten als Inaktivitätsatrophie zu deuten.

Diskussion

Verglichen mit den prähistorischen Lebewesen, deren Werden und Aussterben von menschlichem Zutun unbeeinflusst geschah, hat die Geschichte für die Rhinogradentier einen völlig gegensätzlichen Verlauf genommen. Dem Geiste einmal entsprungen, wurde ihr Schicksal durch menschliches Wirken gerade doppelt besiegelt: Zum einen erlitten die Nasengänger durch den von Skämtkvist eingeschleppten Schnupfen, der sie speziell in ihrer Fortbewegung stark beeinträchtigt haben musste, bereits eine dramatische Reduktion ihrer Zahl (gewisse Arten sollen bereits ausgestorben sein), bevor anlässlich eines atomaren Sprengversuchs die gesamte Inselgruppe mitsamt ihren Bewohnern sowie dem Darwin-Institut und seinen rührigen Forschern (unter ihnen Stümpke) im Pazifischen Ozean versank. Diese Tragödie wurde, da die Explosion streng geheim erfolgte, vor dem Rest der Welt verschwiegen, und so fiel die verflossene Existenz der Rhinogradentier – zumal in BROCKHAUS wie BREHM beharrlich unberücksichtigt – beinahe dem üblichen Vergessen anheim.
Dass dem so nicht geschah, haben wir Christian Morgenstern (1905) zu verdanken. Wer sich mit wahrer Poesie befasst, wird bald erkennen, wie sehr sich gerade die Dichter mit den Phänomenen der Natur auseinandersetzen und wie genau ihre oft verschlüsselt wiedergegebenen Beobachtungen sind. Nach Bleedkoop (1945) ist anzunehmen, dass Morgenstern im Jahre 1894 tatsächlich ein Nasobem zu Gesicht bekam, welches der Handelskapitän Miespott nach Berlin gebracht haben soll. Jedenfalls hat Morgenstern einige Jahre später mit seinem wunderbaren Gedicht: «Das Nasobem» das erste schriftliche Zeugnis von der Existenz der Naslinge abgelegt. Stümpke (1975) ist der wohlbegründeten Ansicht, dass der grosse Dichter im Rhythmus der Verse gar die Eigenart der Bewegungsweise dieses Naslings auszudrücken versuchte (siehe unten).

Abschliessende Bemerkung

Die Kenntnis vom jähen Verschwinden der Naslinge, kaum waren sie entdeckt, muss jedem an den Geheimnissen der Biologie Interessierten einen Stich ins Herz versetzen, ging doch mit dem Versinken der pazifischen Inselgruppe der Wissenschaft ein fast unbeackertes Gebiet – ein beinahe virginisches Eldorado sozusagen – unwiederbringlich verloren. Trotz Stümpkes Arbeit wären die von Neuheiten nicht verwöhnten Anatomen und ebenso die Physiologen für viele Jahre mit Material versorgt gewesen. Auch den Pathologen und Virologen ging unschätzbares Untersuchungsgut verloren. Man stelle sich die Unzahl von Publikationen vor, die nur schon aus einer möglichen Beziehung zwischen der eingeschleppten Rhinitis und dem Auftreten von Nasentumoren hätte geschöpft werden können. Kaum ein Fachgebiet der Tiermedizin wäre wohl unbeeinflusst geblieben, der Chirurgie beispielsweise hätten sich völlig neue Gebiete eröffnet, die Rhinorthopädie beispielsweise. In ungeahnter Höhe wären Forschungsgelder geflossen, und die Gründung von Instituten für Rhinologie wäre wohl unumgänglich geworden.
Man darf gewiss annehmen, dass nicht nur neugierige Forscher, sondern alle Tierärzte, die sich ihrer ernsthaften Tätigkeit zum Trotz einen Sinn für Geschichte(n) bewahrt haben, es zutiefst bedauern, dass dieser erste Bericht über einen pathologischen Befund bei einem Nasengänger gleichzeitig der letzte sein dürfte. Zu diesem bedenkenswerten Anlass gestatte ich mir, den Versen des verehrten Meisters in aller Bescheidenheit nachempfundene Zeilen zur Seite zu stellen – entsprechend hinkende Verse, versteht sich –, was zum Gedenken aller durch menschlichen Leichtsinn geschaffenen, mit diesen oder jenen Behinderungen ausgestatteten und wieder zum Verschwinden gebrachten Geschöpfe geschehen soll.

Das Nasobem	**Das behinderte Nasobem**
Auf seinen Nasen schreitet einher das Nasobem, von seinem Kind begleitet. Es steht noch nicht im Brehm.	Auf seinen Nasen schreitet das Nasobem, trotz – was ihm Schmerz bereitet – dem Rhinozytem.
Es steht noch nicht im Meyer. Und auch im Brockhaus nicht. Er trat aus meiner Leyer zum ersten Mal ans Licht.	Den Tumor gibt's nach Meier et al.[1] nicht, er trat nach drei, vier Zweier[2] ans Irrlicht.
Auf seinen Nasen schreitet (wie schon gesagt) seitdem, von seinem Kind begleitet, einher das Nasobem.	Auf seinen Nasen schreitet (kurz prae mortem), was Schmerzen ihm bereitet, das Na-Nasobem.

[1] Meier, Gantenbein und Rüdisühli (1991)
[2] Helvetischer Ausdruck für vier Fünftel eines Vierteles (Wein)

[Zum Abschluss der Arbeit sei noch angemerkt, dass, allein auf mein mündliches Zeugnis hin, im Besitze von Rhinogradentier-Gewebe zu sein, ein gewaltiges Interesse an dem Material eingesetzt hat, was wieder einmal deutlich zeigt, dass etwas ausgestorben sein muss, um erst lebhaftes Interesse zu wecken. Überdies wurde mir zugetragen, Steven Spielberg plane – in Anspielung auf die versunkene Welt der Hi-Iay-Inseln – einen Film mit dem Titel «Heieiei».]

Literatur

Bitbrain J.D. (1946): Anatomical and histological study of the nose of a Rhinogradent, Rhinolimaceus. J. gen. Anat. *509*, 18–25.

Bleedkoop Fr. (1945): Das Nasobemproblem. Z.v. Lit. *34*, 205–240.

Brehm A.E. (1890): Brehms Thierleben. Bibliographisches Institut, Leipzig, Wien.

Brockhaus, der Grosse. 18. Auflage. F. A. Brockhaus Verlag, Wiesbaden.

Meier X.B., Gantenbein O.B., Rüdisühli A.A. (1991): Alle Tumoren dieser Welt; Band 47: Riech- und Schnüffelorgane. Festschrift 700 Jahre Schweiz.

Morgenstern Chr. (1905): Galgenlieder. Verlag Paul Cassirer, Berlin.

Stümpke H. (1975): Bau und Leben der Rhinogradentia. Verlag Gustav Fischer, Stuttgart.

Stünzi H., Hauser B. (1976): International histological classification of tumours of domestic animals, Part 2; Tumours of the nasal cavity. Bulletin of WHO, Genève.

Addendum

Wie ich erst nach dem Einreichen dieser Arbeit innewurde, fand von allen den Rhinogradentiern zumindest das Nasobem im Fremdwörterbuch von Duden (1990) die gebührende Erwähnung. Auch wenn es, wie daselbst bezeichnet, ein Fabeltier sein sollte, so – glaube ich – hat die vorliegende Publikation trotzdem ihre Berechtigung. Warum soll in einer Zeitschrift, in der regelmässig gute bis ausserordentlich gute Arbeiten erscheinen, gelegentlich nicht auch ein fabelhafter Beitrag Aufnahme finden?

Korrespondenzadresse: Felix Mettler, Dr. med. vet. FVH für Pathologie, Rheinstrasse 8, 4127 Birsfelden

Manuskripteingang: 28. Januar 1994

DIE EDV-LÖSUNG FÜR GROSS- UND KLEINTIERPRAXEN:

OBLONDATA

DOS, MAC, WINDOWS.

Deutsch, Français, Italiano. Vielseitig, einfach, übersichtlich
...besser.

«DER SERVICE ENTSCHEIDET»

Amacker & Partner
INFORMATIK

Amacker & Partner, Aemtlerstrasse 30, CH-8003 Zürich, **Telefon: 01/463 12 36** - Telefax: 01/463 18 53