Zeitschrift: Schweizer Archiv für Tierheilkunde SAT : die Fachzeitschrift für Tierärztinnen und Tierärzte = Archives Suisses de Médecine Vétérinaire ASMV : la revue professionnelle des vétérinaires

Herausgeber: Gesellschaft Schweizer Tierärztinnen und Tierärzte

Band: 137 (1995)

Heft: 6

Artikel: Die Pectineusmyektomie, Iliopsoastenotomie und Neurektomie der Gelenkkapsel (PIN) als symptomatische Therapie bei der Coxarthrose des Hundes

Autor: Ballinari, U. / Montavon, P.M. / Huber, E.

DOI: https://doi.org/10.5169/seals-592215

Nutzungsbedingungen

Die ETH-Bibliothek ist die Anbieterin der digitalisierten Zeitschriften auf E-Periodica. Sie besitzt keine Urheberrechte an den Zeitschriften und ist nicht verantwortlich für deren Inhalte. Die Rechte liegen in der Regel bei den Herausgebern beziehungsweise den externen Rechteinhabern. Das Veröffentlichen von Bildern in Print- und Online-Publikationen sowie auf Social Media-Kanälen oder Webseiten ist nur mit vorheriger Genehmigung der Rechteinhaber erlaubt. Mehr erfahren

Conditions d'utilisation

L'ETH Library est le fournisseur des revues numérisées. Elle ne détient aucun droit d'auteur sur les revues et n'est pas responsable de leur contenu. En règle générale, les droits sont détenus par les éditeurs ou les détenteurs de droits externes. La reproduction d'images dans des publications imprimées ou en ligne ainsi que sur des canaux de médias sociaux ou des sites web n'est autorisée qu'avec l'accord préalable des détenteurs des droits. En savoir plus

Terms of use

The ETH Library is the provider of the digitised journals. It does not own any copyrights to the journals and is not responsible for their content. The rights usually lie with the publishers or the external rights holders. Publishing images in print and online publications, as well as on social media channels or websites, is only permitted with the prior consent of the rights holders. Find out more

Download PDF: 10.12.2025

ETH-Bibliothek Zürich, E-Periodica, https://www.e-periodica.ch

Veterinär-chirurgische Klinik der Universität Zürich

Die Pectineusmyektomie, Iliopsoastenotomie und Neurektomie der Gelenkkapsel (PIN) als symptomatische Therapie bei der Coxarthrose des Hundes

U. Ballinari, P.M. Montavon, E. Huber, R. Weiss

Zusammenfassung

Die Abduktion und Extension der Hintergliedmasse ist bei Hunden mit chronischer Coxarthrose häufig reduziert und schmerzhaft. Die Ursache liegt in einer Kontraktur des M. pectineus (Abduktion) und des M. iliopsoas (Extension). Die Myektomie des M. pectineus und die Tenotomie des M. iliopsoas sowie die Neurektomie des ventralen Anteiles der Gelenkkapsel führen zu einer deutlichen Verbesserung des klinischen Zustandes der Patienten. Dieser rein palliative Eingriff ist relativ unkompliziert und wenig invasiv. Die klinischen Resultate sind zufriedenstellend.

Schlüsselwörter: **Hund – Coxarthrose – Pectineusmyektomie – Iliopsoastenotomie – Gelenkkapselneurektomie**

Pectineus myectomy, tenotomy of the iliopsoas and neurectomy of the articular capsule as a symptomatic treatment for the coxarthrosis of the dog

Abduction and extension of the hip is reduced and painful in patients with coxarthrosis. Contracture of the pectineus and iliopsoas muscles restricts the abduction and extension of the hip, respectively. Pectineus myectomy and tenotomy of the iliopsoas muscle result in clinical improvements. This symptomatic therapy is relatively simple, with minimal invasion. Clinical results are satisfactory.

Key words: **dog – coxarthrosis – pectineus myectomy – iliopsoas tenotomy – joint capsule neurectomy**

Einleitung

Die Hüftgelenkdysplasie des Hundes, charakterisiert durch Instabilität des Hüftgelenkes und degenerative Veränderungen des Gelenksknorpels, ist trotz den grossen Anstrengungen von Wissenschaftlern, Tierärzten und verantwortungsvollen Züchtern immer noch ein häufiges orthopädisches Problem, mit dem der Tierarzt konfrontiert wird.

Über die Pathogenese, Diagnose sowie die konservative und chirurgische Therapie und Bekämpfung dieser multifaktoriellen Krankheit sind über Jahrzehnte unzählige Publikationen erschienen. Viele der Patienten mit Hüftgelenkdysplasie zeigen bei der klinischen Untersuchung eine verminderte und schmerzhafte Abduktion sowie Extension des Oberschenkels mit palpierbarer, starker Verspannung des M. pectineus. Es wurde vermutet, dass der verspannte Muskel den Femurkopf mit erhöhtem Druck gegen den dorsalen Rand des Acetabulum presst, was Zug an der entzündeten Gelenkkapsel des Hüftgelenkes bewirkt und somit zu starken Schmerzen führt (Knodt, 1964; Cardinet et al., 1974). Aufgrund dieser Gegebenheiten besteht eine Möglichkeit der Behandlung bzw. klinischen Zustandsverbesserung bei Hüftgelenkdysplasiehunden in der Myotomie oder Tenotomie des M. pectineus. Diese Technik, 1967 durch Wallace und Mitarbeiter propagiert (Wallace, 1971), wurde im Verlauf der Jahre mehrmals in eine partielle oder totale Myektomie, Tenektomie und Tendomyektomie modifiziert (Richard et al., 1972; Henry, 1973; Wallace, 1992). Dieser

Eingriff lässt allerdings die verminderte Streckmöglichkeit des Hüftgelenkes unbeeinflusst. Zur Verbesserung der Streckung und zur Schmerzlinderung wurde Ende der fünfziger Jahre in der Humanmedizin die Tenotomie des M. iliopsoas mit gutem Erfolg durchgeführt (Pauwels, 1959; Kuntscher, 1960).

Ein Teil der Schmerzen von dysplastischen Hunden ist vor allem auf die stark mit sensiblen Nerven versorgte Gelenkkapsel zurückzuführen, wobei dies vor allem den ventralen Anteil betrifft, welcher den stärksten Belastungen ausgesetzt ist (Gardner, 1948) und gleichzeitig der prozentual am dichtesten innervierte Kapselabschnitt ist (Peterson et al., 1972). Die Innervation dieses Gebietes erfolgt hauptsächlich über den N. obturatorius. Die Annahme liegt daher nahe, dass mit einer Neurektomie der Gelenkkapsel bei dysplastischen Hunden eine Schmerzlinderung zu erreichen sein sollte. Erste Erfahrungen mit der Neurektomie der Hüftgelenkkapsel in der Humanmedizin liegen bereits 50 Jahre zurück (Kretzschmar und Schwarzer, 1962).

Die kombinierte Pectineusmyektomie, Iliopsoastenotomie und Neurektomie der Gelenkkapsel wird in unserer Klinik seit mehreren Jahren mit gutem Erfolg durchgeführt. Im folgenden Bericht werden diese Techniken und die damit erzielten Resultate vorgestellt.

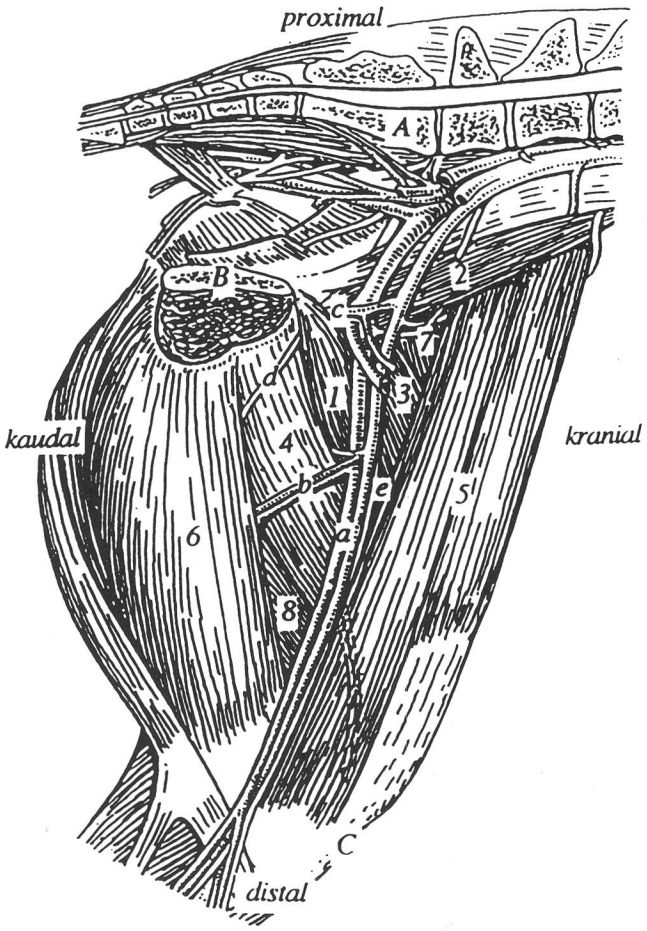

Abbildung 1: Muskeln, Gefässe, Nerven des linken Oberschenkels des Hundes. Medialansicht.
1. M. pectineus; 2. M. iliopsoas; 3. M. vastus medialis; 4. M. adductor magnus; 5. M. sartorius; 6. M. gracilis, 7. M. rectus femoris; 8. M. semimembranosus.
a. A. und V. femoralis, b. A. und V. caudalis femoris proximalis; c. A. und V. femoralis profunda; d. N. obturatorius; e. N. saphenus.
A. Kreuzbein; B. Medialansicht der Beckensynphyse; C. Patella

Anatomie

Der M. pectineus ist ein spindelförmiger Muskel, der besonders bei starker Verspannung am stehenden Tier medial am Femur problemlos zu palpieren ist. Er entspringt sehnig am Lig. pubicum cran. und muskulös an der Eminentia iliopubica und verläuft dann oberflächlich medial am Femur nach distal zwischen M. adductor magnus und brevis (kaudal) und M. vastus med. (kranial). (Abb. 1, Nikkel et al., 1992 a, b). Die Ansatzsehne des M. pectineus, fast gleich lang wie der Muskelbauch selbst, setzt entlang der Facies poplitea und distal davon ám medialen Condylus des Femurs an (Wallace, 1992). Der M. pectineus wirkt als Adduktor und Supinator der Gliedmasse.

Der M. iliopsoas gehört zusammen mit dem M. psoas minor und dem M. quadratum lumborum zur Beckengürtelmuskulatur. Der Hauptanteil besteht aus einem Lenden- (M. psoas major) und einem Darmbeinanteil (M. iliacus), welche bei den Fleischfressern zu einem einheitlichen Muskel verschmolzen sind. Der Lendenanteil entspringt aus dem 2. bis 7. Lendenwirbel bzw. aus der Aponeurose des M. quadratum lumborum. Der sehnige Darmbeinanteil hingegen entspringt aus der Ventralfläche der Darmbeinsäule. Die Endfasern finden zwischen dem M. rectus femoris und M. pectineus Anschluss an den Trochanter minor des Femurs. Der M. iliopsoas wirkt hauptsächlich als Beuger und Stabilisator der Wirbelsäule (Abb. 1, Nickel et al., 1992).

An der Innervation der Gelenkkapsel beteiligen sich mehrere Nerven. Ähnlich wie beim Menschen (Gardner, 1948) dürften individuelle Unterschiede bestehen. Der N. ischiadicus (Ansulayotin, 1960; Budras und Fricke, 1987; Nickel et al., 1992; Evans, 1993), dorsokaudal am Gelenk vorbeiziehend, und der N. obturatorius (Ansulayotin, 1960; Evans, 1993), ventral aus dem Foramen obturatorius tretend, sind hauptsächlich daran beteiligt. Dem M. articularis coxae, einem Spanner der Gelenkkapsel, wird wegen seines Gehaltes an Muskelspindeln eine Rezeptorfunktion bei der Torsion des Hüftgelenkes zugeschrieben (Nickel et al., 1992). Nach Nickel et al. (1992) wird dieser Muskel durch den N. glutealis cranialis versorgt. Nach Evans (1993) erfolgt die Innervation durch den N. femoralis.

Eine Studie bei Katzen (Peterson et al, 1972) zeigt, dass die dichteste Konzentration von Nervenendigungen kraniomedial an der Kapsel ist. Diese Befunde bestätigen die Ergebnisse von Gardner (1948) beim Menschen, wonach die höchste Konzentration an Nervenendigungen an der Stelle ist, wo die grössten Kompressionskräfte während der Bewegung einwirken.

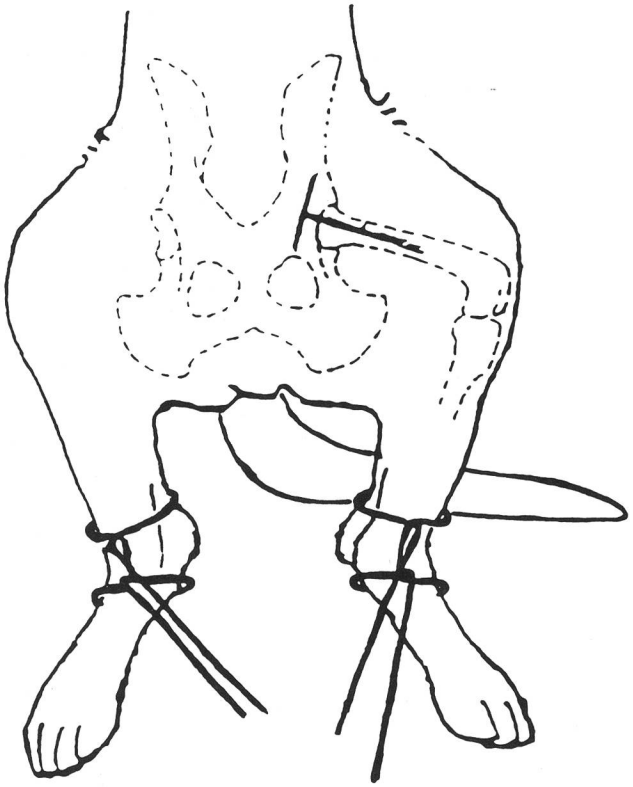

Abbildung 2: Rückenlagerung des Tieres auf dem Operationstisch. Die T-förmige Inzision entspricht der Hälfte bis einem Drittel der Länge des Femurs

Chirurgische Methode

Nach erfolgter Narkoseinduktion werden der mediale Aspekt des Oberschenkels und die inguinale Region beidseitig ausgeschoren und routinemässig für einen aseptischen Eingriff vorbereitet. Das Tier wird auf dem Operationstisch in Rückenlage gebracht (Abb.2), und die Hinterbeine werden locker fixiert. Dies erlaubt eine gewisse Manipulation des Oberschenkels während des Eingriffes und erleichtert die genaue Abgrenzung des M. pectineus, was die Verletzungsgefahr wichtiger benachbarter Strukturen vermindert. Die A. femoralis verläuft parallel zum M. pectineus und ist unmittelbar kranial davon zu palpieren. Medial und sehr proximal unter dem M. pectineus befindet sich ein wichtiger Ast der A. femoralis, die A. femoralis profunda (Abb.1). Auf der Höhe des sehnigen Überganges des M. pectineus gibt die A. femoralis grosse Muskeläste nach distal zu den Adduktoren ab (A. caudalis femoris proximalis, Abb.1), die den M. pectineus und M. adductor magnus kreuzen und dann in der Tiefe verschwinden. Die Hautincision erfolgt fingerbreit proximal der Eminentia iliopubica, direkt über den M. pectineus nach distal. Die Länge der Incision entspricht ungefähr der Hälfte bis einem Drittel der Länge des Femurs. Am proximalen Ende wird die Incision T-förmig ergänzt. Dies ermöglicht eine breitere Retraktion des Gewebes und damit bessere Sichtverhältnisse im Operationsgebiet (Abb.2). Die Faszie des M. pectineus wird eröffnet und der Muskel aus dieser gelöst. Dabei ist darauf zu achten, dass alle Gefässe, die den Muskel versorgen, sorgfältig ligiert oder elektrokoaguliert werden. Minuziöse Hämostase sowie eine möglichst atraumatische chirurgische Technik sind die wichtigsten Voraussetzun-

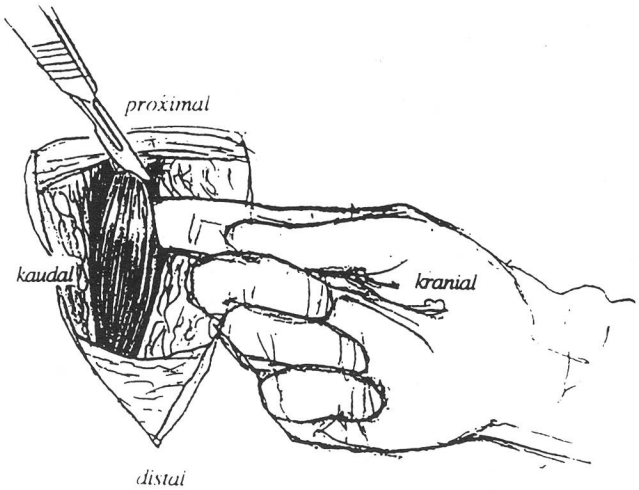

Abbildung 3: Linker Oberschenkel des Hundes. Medialansicht. Durchtrennung des M. pectineus an der Eminentia iliopubica.
Der freipräparierte M. pectineus wird an seiner Ursprungsstelle mit einem Skalpell scharf durchgetrennt. Die benachbarten Strukturen werden digital geschützt

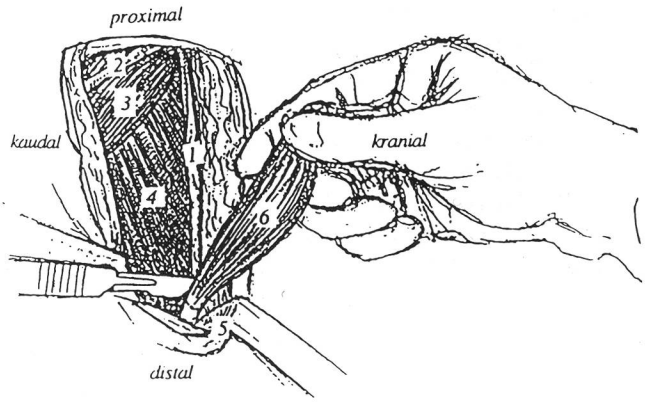

Abbildung 4: Linker Oberschenkel des Hundes. Medialansicht. Tenotomie der Endsehne des M. pectineus.
Die A. und V. caudalis femoris proximalis werden vorsichtig nach distal retrahiert (5), bis die Endsehne des M. pectineus visualisiert wird (6). Anschliessend wird die Sehne mit einem Skalpell durchgetrennt und der Muskel entfernt. Nun sind die A. und V. femoralis profunda (2) sowie der M. iliopsoas (3) deutlich exponiert.
1. A. und V. femoralis; 4. M. vastus medialis

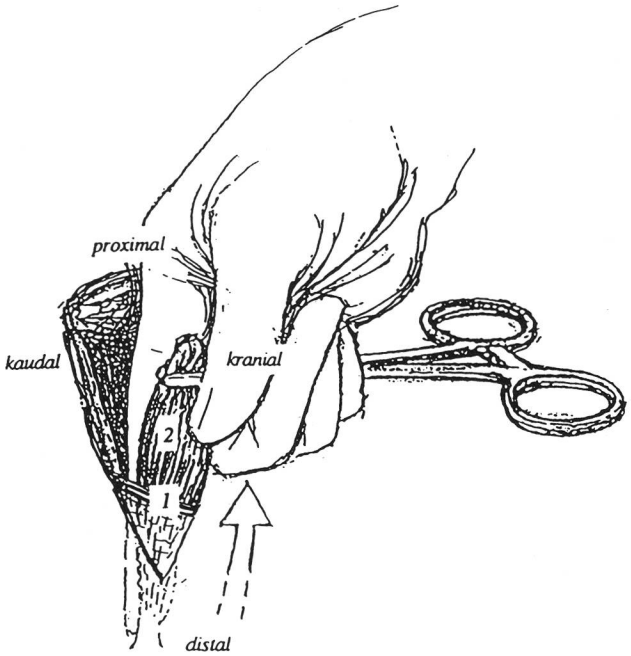

Abbildung 5: Linker Oberschenkel des Hundes. Medialansicht. Trennung der Sehne des M. pectineus von der Ansatzstelle am Femur.
Der M. pectineus wird mit einer Klemme gefasst und kräftig nach proximal gezogen (2). Gleichzeitig wird die Endsehne aus seiner Ansatzstelle mit dem Zeigefinger befreit.
1. A. und V. caudalis femoris proximalis

gen zur Vermeidung eines postoperativen Seroms. Der so freipräparierte Muskel wird nun möglichst nahe an seiner Ursprungsstelle scharf durchtrennt (Abb.3). Dabei ist auf die darunterliegenden A. und V. femoralis profunda achtzugeben. Die Endsehne des M. pectineus wird nun digital vom umliegenden Gewebe möglichst distal befreit. Zur Durchtrennung der Endsehne bestehen grundsätzlich 3 Möglichkeiten:

a Vorsichtige Distalretraktion der A. caudalis femoris proximalis und damit Visualisierung der Endsehne. Anschliessend scharfe Durchtrennung derselben (Abb.4).
b Freipräparierung der Endsehne des M. pectineus durch ein Fenster distal der A. caudalis femoris proximalis und anschliessende scharfe Durchtrennung derselben.
c Vorsichtiger, aber kräftiger Zug des M. pectineus nach proximal bei gleichzeitigem Versuch, digital die Endsehne aus ihrer Ansatzstelle zu befreien (Abb.5).

Im zweiten Teil des chirurgischen Eingriffes wird der unter dem M. pectineus gelegene M. iliopsoas freigelegt und die A. und V. femoralis profunda freipräpariert. Die Gefässe werden vorsichtig nach proximal, der muskulö-

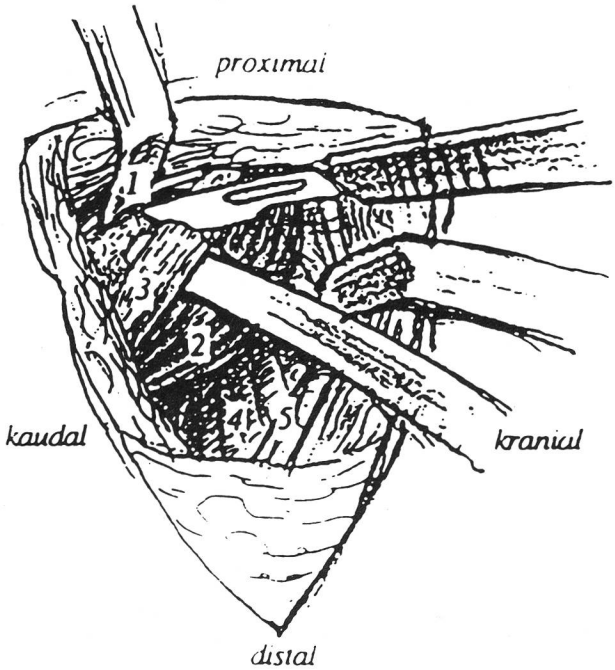

Abbildung 6: Linker Oberschenkel des Hundes. Medialansicht. Tenotomie des M. iliopsoas.
Die A. und V. femoralis profunda werden nach proximal (1), der fleischige Anteil des M. iliopsoas nach kraniodistal retrahiert (2). Der darunterliegende sehnige Anteil des M. iliopsoas (3) wird mit einem gebogenen Instrument unterlagert und durchgetrennt. 4. M. vastus medialis; 5. A. und V. femoralis

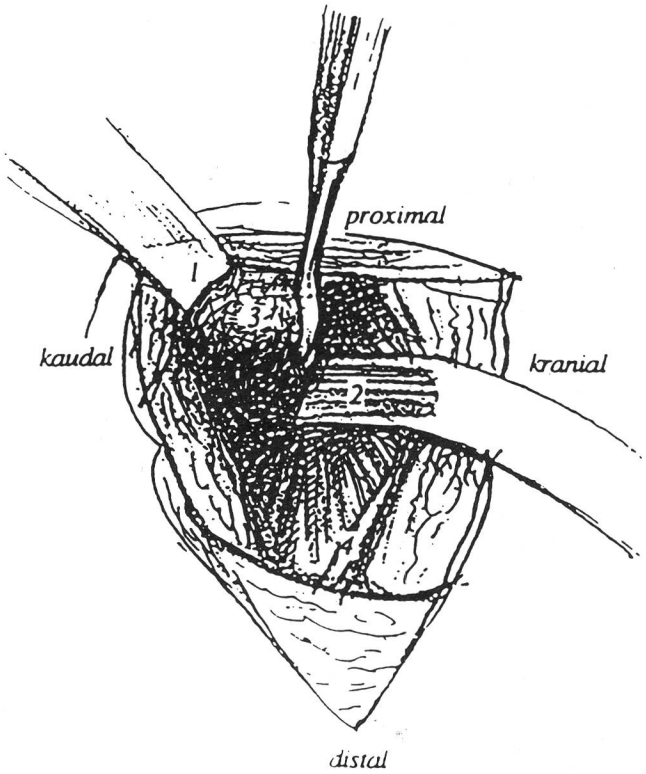

Abbildung 7: Linker Oberschenkel des Hundes. Medialansicht. Neurektomie der Gelenkkapsel.
Die A. und V. femoralis profunda werden nach proximal (1), der fleischige Anteil des M. iliopsoas nach kraniodistal (2) retrahiert. Die – nach Tenotomie des M. iliopsoas – nun visualisierte Gelenkkapsel (3) wird mit einem Raspatorium von jeglichem Gewebe inklusiv Nerven vorsichtig befreit.
4. A. und V. femoralis

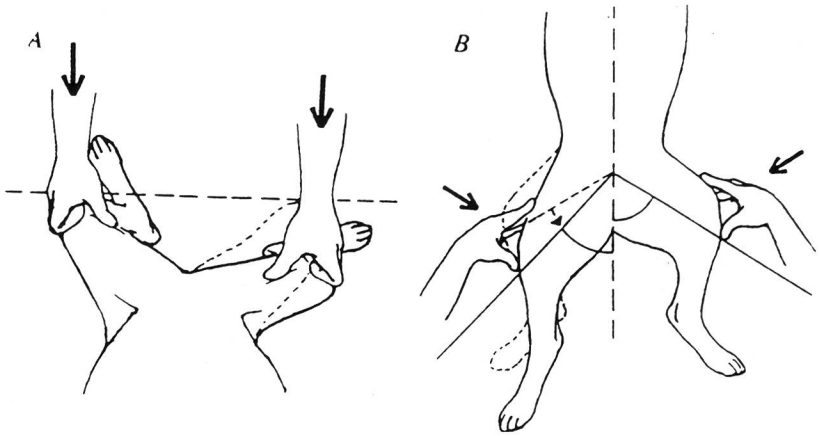

Abbildung 8: Schematische Darstellung der Zunahme der Beweglichkeitsspanne des rechten Oberschenkels nach erfolgter PIN.
A. Die Durchtrennung und Entfernung des M. pectineus erlaubt eine deutlich bessere Abduktionsmöglichkeit des Femurs. Die gestrichelte Linie zeigt den Zustand vor der Pectinectomie.
B. Die Durchtrennung der Sehne des M. iliopsoas führt zu einer erhöhten Extensionsmöglichkeit des Femurs. Die gestrichelte Linie zeigt wiederum den Zustand vor der Iliopsoastenotomie

se Anteil des M. iliopsoas nach kraniodistal retrahiert. Nun wird der sehnige Anteil des M. iliopsoas (= M. psoas major) mit einem gebogenen Instrument (z. B. einer geschlossenen stumpfen Schere oder einer Gewebefasszange) unterlagert und dann vorsichtig scharf durchtrennt (Abb.6).

Der dritte und letzte Teil des Eingriffes besteht in der Neurektomie der Gelenkkapsel. Die A. und V. femoralis profunda werden nach proximal und der muskulöse Anteil des M. iliopsoas nach kraniodistal retrahiert, was die Visualisation der ventralen Seite der Hüftgelenkkapsel ermöglicht. Mit einem Raspatorium wird nun die Gelenkkapsel von jeglichem Gewebe inklusiv Nerven vorsichtig befreit (Abb.7). Schliesslich kann bei palpierbarer abnormer Füllung der Gelenkkapsel eine Centese von Synovialflüssigkeit mittels Punktion oder Kapsulotomie durchgeführt werden.

Nach nochmaliger Überprüfung der Hämostase und reichlicher Spülung wird nun die Wunde verschlossen. Bei physiologischer Lage der Beine zum Körper verschliesst sich der entstandene Totraum von allein. Wenige appositionelle Einzelknopfnähte oder Sultansche Nähte mit resorbierbarem Nahtmaterial genügen daher, um eine Seromentstehung zu verhindern. Dabei wird Sorge getragen, dass die A. und V. femoralis nicht durchgestochen werden. Subcutis und Haut werden routinemässig verschlossen.

Postoperativ wird während 2 Wochen die Bewegung durch Führen an der Leine eingeschränkt; danach ist eine normale Aktivität wieder erlaubt.

Resultate und Diskussion

In unserer Untersuchung wurden 52 Hunde mit einem Körpergewicht zwischen 18 und 65 kg erfasst. Bei allen Hunden liess sich bereits auf dem Operationstisch unmittelbar nach der Pectinektomie und Iliopsoastenotomie eine deutlich gesteigerte passive Abduktions- und Extensionsfähigkeit der Hintergliedmasse nachweisen (Abb.8). Postoperative Serombildungen traten selten auf. Sie konnten aber mittels warmer Packungen zur raschen und kompletten Resorption gebracht werden. Auffällig war bei allen Patienten die deutliche Verbesserung des klinischen Zustandes bereits 2–3 Tage nach dem chirurgischen Eingriff. Es bestand eine verminderte Lahmheit bzw. Schmerzhaftigkeit und damit eine erhöhte Bewegungslust. Die Hunde zeigten eine unveränderte Springfähigkeit. Eine Nachfrage bei den Besitzern über den klinischen Zustand ihrer Hunde ergab gute Ergebnisse. Ausser den periodisch auftretenden, akuten arthrotischen Schmerzphasen, die mit antiphlogistisch und analgetisch wirkenden Medikamenten behandelt wurden, blieben die operierten Patienten zwischen 1,5 und 5 Jahren nach dem Eingriff in einem deutlich besseren klinischen Zustand als zuvor.

Wie bereits in früheren Publikationen erwähnt, ist die Entfernung bzw. Durchtrennung des M. pectineus keine echte Therapie der Hüftgelenkdysplasie (Wallace, 1992). Das gleiche gilt auch für die PIN; das Ziel dieses Eingriffes besteht in einer Linderung der Symptome und in einer Verminderung der Bewegungseinschränkung des Hüftgelenkes. Die Veränderungen des M. pectineus sind als Folge der Hüftgelenkdysplasie zu deuten. Wahrscheinlich handelt es sich um eine reflektorische Kontraktur mit dem Ziel, das entzündete und damit schmerzhafte Gelenk ruhigzustellen (Voss, 1960). Parallel dazu führen die Inkongruenz und Instabilität im Gelenk zu Knorpelschäden und Deformationen der Knochen mit Fehlbelastungen. Das Bild der Coxarthrose wird ferner durch die typischen periartikulären Knochenzubildungen ergänzt, welche als Reaktion auf die permanente Gelenksentzündung zu verstehen sind. Die immer stärker werdenden Schmerzen führen wir einerseits auf die Muskelveränderungen selbst zurück, wie es auch Wallace (1992) in seiner Arbeit erwähnte. Anderseits bewirkt die Kontraktur gewisser Muskeln einen starken, permanenten Druck auf die entzündete Gelenkkapsel (Synovitis), was die Schmerzhaftigkeit im Hüftgebiet wesentlich erhöht. Bei der Untersuchung von Patienten mit Coxarthrose ist auffällig, dass neben einer reduzierten Abduktion der Hinterbeine auch eine deutlich schmerzhafte und verminderte Extensionsmöglichkeit der Hüftgelenke vorhanden ist. Anhand anatomischer Präparate lässt sich gut erkennen, dass der M. iliopsoas dafür verantwortlich ist. Die Tenotomie des M. iliopsoas wurde in der Humanme-

dizin schon Ende der 50er Jahre zur chirurgischen Behandlung der Coxarthrose mit recht positiven Ergebnissen durchgeführt. Diese Technik wurde durch Pauwel (1959) als Ergänzung der sog. temporären Hängehüfte von Voss (1956) vorgeschlagen, da nach Meinung des Autors der veränderte M. iliopsoas für die Erhöhung des intraartikulären Druckes mitverantwortlich sei. Aus der Funktion des M. iliopsoas als Stabilisator der Wirbelsäule ergibt sich die Frage, ob sich für die operierten Hunde die Tenotomie dieses Muskels als ein signifikanter Nachteil erweist. Nur ein Hund (Deutscher Schäferhund) wurde 4 Jahre nach der PIN mit den typischen Symptomen einer lumbosakralen Instabilität vorgestellt. Alle anderen operierten Hunde zeigten Jahre nach der PIN eine gute funktionelle Bewegungsfähigkeit.

Über die Denervation als bewährte Therapiemöglichkeit bei der Coxarthrose erschienen in der Humanmedizin bereits ab Ende der fünfzige Jahre viele Arbeiten (Kretzschmar und Schwarzer, 1960). In dem vorgestellten Eingriff ist die Neurektomie auf die ventrale Gelenkkapsel beschränkt, da dort, wie schon erwähnt, die grössten Druckkräfte auf das Gelenk erwartet werden, und die höchste Konzentration an den Nervenendigungen zu finden ist (Gardner, 1948; Peterson et al., 1972).

Die Auswertung von Studien über Lahmheit und der damit verbundenen Schmerzhaftigkeit bei der Bewegung erweist sich bei Tieren immer schwierig, da die Ergebnisse meist nur subjektiv beurteilbar sind. Trotzdem deuten die Resultate dieser Studie an, dass die PIN im Vergleich zur einfachen Durchtrennung oder Entfernung des M. pectineus eine deutlichere Verbesserung des klinischen Zustandes bei Patienten mit Coxarthrose herbeiführt. Die passive Beweglichkeitsspanne wird bei der PIN signifikant erhöht, da die Streckung der Hüfte durch die alleinige Pectinektomie oder Pectineustenotomie nicht beeinflusst wird. Der technische Aufwand und die Operationszeiten sind bei der PIN gegenüber der alten Technik unwesentlich erhöht. Wie bei der einfachen Pectinektomie sind bei einer optimalen chirurgischen Technik die Gefahren eines postoperativen Seroms minimal.

Die PIN stellt eine fast gleichwertige Alternative zu anderen palliativen Coxarthrose-Techniken dar, wie zum Beispiel zu der intertrochanterischen Osteotomie, der pelvischen Osteotomie oder der Femurkopfresektion. Der grosse Vorteil gegenüber letzteren Eingriffen besteht in der geringeren Invasivität, da bei der PIN weder die knöcherne Struktur verändert wird, noch Implantate im Bereich des Hüftgelenkes eingesetzt werden. Dies lässt bei einem Rückfall die Möglichkeit für den späteren Einbau einer totalen Hüftprothese offen.

Die Auswahl der Patienten ist von entscheidender Bedeutung. Die vorgestellten Hunde sollten auf das Vorliegen von anderen Problemen, insbesondere das Cauda-equina-Kompressionssyndrom, oder auf allfällige systemische Krankheiten untersucht werden. Geeignete Patienten sind diejenigen, welche zusätzlich zu den radiologischen und klinischen Hüftgelenksveränderungen noch eine deutlich reduzierte und schmerzhafte passive Abduktion bzw. Extension der Hintergliedmasse zeigen.

Die Besitzer sollten genau über Vor- und Nachteile dieser Technik informiert werden. Insbesondere muss erwähnt werden, dass die Hüftgelenkdysplasie weder geheilt, noch die progressiven Degenerationsvorgänge am Hüftgelenk gestoppt werden können. Es werden damit lediglich die klinischen Symptome und damit die Lebensqualität der Hunde über mehrere Jahre verbessert.

Gesamthaft ergibt sich, dass die PIN ein erfolgreicher und unkomplizierter Eingriff ist, der genaue anatomische Kenntnisse voraussetzt und schnell und mit geringen Komplikationsrisiken durchgeführt werden kann.

La myectomie du m. pectineus, la ténotomie du m. iliopsoas et la neurectomie de la partie ventrale de la capsule articulaire comme thérapie symptomatique de la coxarthrose du chien

L'abduction et l'extension sont souvent réduites chez les chiens souffrant de coxarthrose. La contracture du m. pectineus (abduction) et m. iliopsoas (extension) en est la cause. La myectomie du m. pectineus et la ténotomie du m. iliopsoas ainsi que la neurectomie de la partie ventrale de la capsule articulaire résultent en une nette amélioration clinique des patients. Cette thérapie symptomatique est relativement simple et peu invasive. Les résultats cliniques sont satisfaisants.

L'asportazione del muscolo pectineo, la tenotomia del muscolo iliopsoas e la nevrettomia della parte ventrale della capsula articolare

Cani affetti da artrosi cronica dell'anca presentano spesso un raggio di abduzzione ed estensione dell'arto ridotto e doloroso. La causa è da ricercarsi in una contrattura del muscolo pectineo (abduzzione) e del muscolo iliopsoas (estensione). L'asportazione del muscolo pectineo e la tenotomia del muscolo iliopsoas con in aggiunta la nevrettomia della parte ventrale della capsula articolare portano ad un chiaro miglioramento della situazione clinica del paziente. Questo intervento puramente pagliativo presenta poche difficoltà e si dimostra molto pocho invasivo. I resultati dell'applicazione clinica sono soddisfacienti.

Die Hospitalisationszeiten sind kurz, die Tiere können schon am ersten postoperativen Tag entlassen werden, und auch die Operationskosten halten sich in Grenzen.

Literatur

Ansulayotin C. (1960): Nerve supply to the shoulder, elbow, hip, stifle and tarsal joints of the dog as determined by gross dissection. Thesis, Cornell University, Ithaca, New York.

Budras K.D., Fricke W. (1987): Atlas der Anatomie des Hundes. Lehrbuch für Tierärzte und Studierende. 2 Aufl. Schlütersche Verlagsanstalt und Druckerei, Hannover.

Cardinet G.H., Guffy M.M., Wallace L.J. (1974 a): Canine hip dysplasia: effects of pectineal tenotomy on the coxofemoral joint of german shepherd dogs. J.A.V.M.A. *164*, 591–598.

Cardinet G.H., Guffy M.M., Wallace L.J. (1974 b): Canine hip dysplasia: effects of pectineal myectomy on the coxofemoral joint of greyhound and german shepherd dogs. J.A.V.M.A. *165*, 529–532.

Evans H.E. (1993): Miller's Anatomy of the dog. Third edition. W.B. Saunders Company, Philadelphia and London.

Gardner E. (1948): The innervation of the hip joint. Anatomical record *101*, 353–371.

Henry J.D. (1973): A modified technique for pectineal tendonectomy in the dog. J. Am. Vet. med. Assoc. *163*, 463–468.

Knodt H. (1964): Osteoarthritis of the hip joint. Etiology and treatment by osteotomy. J. of bone and joint surgery *46A*, 463–468.

Kretzschmar E., Schwarzer R. (1960): Spätergebnisse der Denervation bei Coxarthrose. Therapiewoche, 202–204

Kuntscher G. (1960): L'opération de Voss dans la coxarthrose. Acta Orthopedica Belgica, *26*, 248–250

Nickel R., Schummer A., Seiferle E. (1992): Lehrbuch der Anatomie der Haustiere. Bd I: Bewegungsapparat. 6. Aufl. Verlag Paul Parey, Berlin und Hamburg

Nickel R., Schummer A., Seiferle E. (1992): Lehrbuch der Anatomie der Haustiere. Bd IV: Nervensystem, Sinnesorgane, endokrine Drüsen. 3. Aufl. Verlag Paul Parey, Berlin und Hamburg

Pauwels F. (1959): Directives nouvelles pour le traitement chirurgical de la coxarthrose. Rev. chir. Orthop., *45*, 681

Peterson H.A., Winkelmann R.K., Coventry M.B. (1972): Nerve endings in the hip joint of the cat: their morphology, distribution and density. J of bone and joint surgery, *64*, 333–343

Richard D.A., Hinko P.J., Morse E.M. jr. (1972): Pectinectomy vs. pectinotomy in the treatment of hip dysplasia. Vet. med./small anim. clin., *67*, 976–977

Voss C. (1956): Coxarthrose: die «temporäre Hängehüfte». MMW, 28, 954–956

Voss C. (1960): Die Befreiung vom Hüftschmerz durch die sog. Hängehüfte. Therapiewoche, 10, 200–202

Wallace L.J. (1971): Clinical investigations and surgery on the pectineus muscle and its relationship to canine hip dysplasia. In scientific proceedings AAHA, 38th annual meeting, Las Vegas, 384–388

Wallace L.J. (1992): Pectineus tendon surgery for the management of canine hip dysplasia. The veterinary clinics of North America, *22*, 607–621

Korrespondenzadresse: Dr. U. Ballinari, Veterinär-chirurgische Klinik, Winterthurerstrasse 260, CH-8057 Zürich

Manuskripteingang: 5. Januar 1995