Zeitschrift: Schweizer Archiv für Tierheilkunde SAT : die Fachzeitschrift für Tierärztinnen und Tierärzte = Archives Suisses de Médecine Vétérinaire ASMV : la revue professionnelle des vétérinaires

Herausgeber: Gesellschaft Schweizer Tierärztinnen und Tierärzte

Band: 137 (1995)

Heft: 4

Artikel: Salter-II-Fraktur der proximalen Tibia mit Avulsion der Tuberositas tibiae beim Hund

Autor: Schmökel, H. / Weber, U. / Hartmeier, G.

DOI: https://doi.org/10.5169/seals-590992

Nutzungsbedingungen

Die ETH-Bibliothek ist die Anbieterin der digitalisierten Zeitschriften auf E-Periodica. Sie besitzt keine Urheberrechte an den Zeitschriften und ist nicht verantwortlich für deren Inhalte. Die Rechte liegen in der Regel bei den Herausgebern beziehungsweise den externen Rechteinhabern. Das Veröffentlichen von Bildern in Print- und Online-Publikationen sowie auf Social Media-Kanälen oder Webseiten ist nur mit vorheriger Genehmigung der Rechteinhaber erlaubt. Mehr erfahren

Conditions d'utilisation

L'ETH Library est le fournisseur des revues numérisées. Elle ne détient aucun droit d'auteur sur les revues et n'est pas responsable de leur contenu. En règle générale, les droits sont détenus par les éditeurs ou les détenteurs de droits externes. La reproduction d'images dans des publications imprimées ou en ligne ainsi que sur des canaux de médias sociaux ou des sites web n'est autorisée qu'avec l'accord préalable des détenteurs des droits. En savoir plus

Terms of use

The ETH Library is the provider of the digitised journals. It does not own any copyrights to the journals and is not responsible for their content. The rights usually lie with the publishers or the external rights holders. Publishing images in print and online publications, as well as on social media channels or websites, is only permitted with the prior consent of the rights holders. Find out more

Download PDF: 10.12.2025

ETH-Bibliothek Zürich, E-Periodica, https://www.e-periodica.ch

Veterinär-Chirurgische Klinik der Universität Zürich und Klinik für kleine Haustiere der Universität Bern

Salter-II-Fraktur der proximalen Tibia mit Avulsion der Tuberositas tibiae beim Hund

H. Schmökel, U. Weber, G. Hartmeier

Zusammenfassung

Frakturen der proximalen Tibiaepiphyse (Salter-Harris Typ II), kombiniert mit einer Avulsion der Tuberositas tibiae, sind beim jungen Hund seltene Verletzungen. Anhand von fünf Fällen mit sechs dieser Frakturkombinationen werden die Therapie und deren Resultat diskutiert. Nach interner Fixation mittels Spickdrähten und gegebenfalls einer zusätzlichen Drahtzuggurtung nach anatomischer Reposition heilten diese Frakturen in Übereinstimmung mit der Literatur meist komplikationslos ab. Wachstumsstörungen können jedoch wegen des Fugentraumas auftreten und machen regelmässige Kontrollröngtenbilder im Abstand von 10 Tagen nötig.

Schlüsselwörter: **Tibia – Salter-Fraktur – Tuberositas tibiae – Avulsion – chirugische Versorgung**

Salter-II-fracture of the proximal tibia with avulsion of the tuberositas tibiae in the dog

The combination of a fracture of the proximal tibia (Salter-Harris type II) with an avulsion of the tibial tuberosity is a rare injury in the growing dog. Internal fixation of the tibial plateau with K-wires, in some cases combined with a tension band wire for the avulsed tuberosity, resulted in complete healing. There is the possibility of developing growing deformities, therefore control radiographs should routinely be taken in 10 days intervals.

Key-words: **tibia – Salter fracture – tuberositas tibiae – avulsion – surgery**

Einleitung

Eine Fraktur durch die proximale Tibiaepiphysenfuge und Metaphyse (Salter-Harris-Fraktur Typ II) mit gleichzeitiger Avulsion des Verknöcherungszentrums in der Crista tibiae ist eine seltene Folge eines Traumas beim jungen Hund. Diese Verletzung wird in der Literatur erwähnt, aber kaum besprochen (Bojrab, 1983; Goldsmith und Johnson, 1991; Withrow et al., 1976). Anhand von fünf Fällen mit sechs dieser Frakturen werden hier die Pathogenese und die Behandlung diskutiert.

Fälle und Behandlungen

In den Jahren 1991–1992 wurden 4 junge Hunde im Alter von 4–6 Monaten zur Behandlung einer proximalen Tibiafraktur vom Typ Salter II mit Avulsion der Tuberositas tibiae an der Kleintierklinik der Universität Zürich vorgestellt; ein sieben Monate alter Hund mit dieser Verletzung an beiden Hinterbeinen wurde an der Klinik für kleine Haustiere der Universität Bern behandelt.

Fall 1: Tibet Terrier, männlich, 4 Monate alt, Gewicht 4,6 kg. Anamnestisch war der Hund kurz vor der Einlieferung von einer Treppe gestürzt. Er belastete das rechte Hinterbein nicht. Die Palpation der Knieregion war hochgradig schmerzhaft; es konnten aber kein Krepitus

und keine Instabilität festgestellt werden. Die Röntgenaufnahmen zeigten eine wenig dislozierte Fraktur der proximalen Tibiaepiphyse mit Einbezug eines grossen metaphysären Anteils (Salter II) und eine ebenfalls nur leicht nach proximal verlagerte Insertionsstelle des Ligamentum patellae. Die Fibula war gebrochen (Abb. 1).

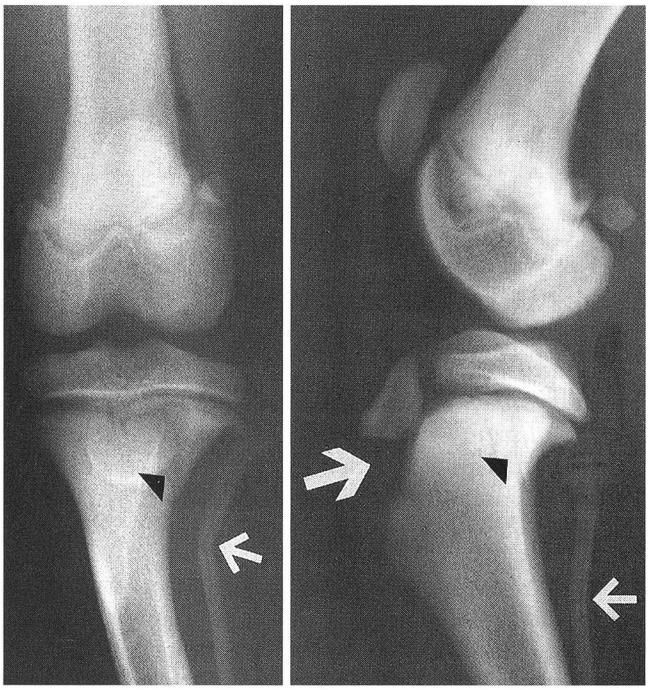

Abbildung 1: Kaudokraniale und mediolaterale Röntgenaufnahmen des Knies (Fall 1): Salter-II-Fraktur der Tibia mit grossem metaphysärem Anteil (Pfeilkopf), Fibulafraktur (Pfeil). Das proximale Fragment ist nach laterokaudal gekippt mit Avulsion der Tuberositas tibiae (dicker Pfeil).

Nach den Routineabklärungen für die Narkose wurde die Fraktur mit einem antegrad gesetzten Marknagel (2,5 mm) fixiert. Für die Rotationsstabilität wurde parallel zur Epiphyse ein Kirschnerdraht (1,2 mm) durch den metaphysären Frakturteil gelegt. Die Tuberositas tibiae war zwar leicht nach proximal disloziert, aber stabil und wurde deshalb nicht zusätzlich fixiert. Als Nachbehandlung wurde ein Stützverband für 10 Tage angelegt, der die Gliedmasse gestreckt hielt. Ein Kontrollröntgen nach 10 Tagen zeigte, dass sich die Tuberositas tibiae trotz Verband weiter nach proximal disloziert hatte. Der Hund belastete jedoch das Bein, und die Achse des Quadricepsmechanismus war korrekt, so dass auf eine zusätzliche Fixation verzichtet wurde. Fünf Wochen nach der Operation war die Fraktur ohne weitere Komplikationen verheilt, und die Implantate wurden entfernt.

Fall 2: Mischling, weiblich, 5½ Monate alt, Gewicht 15 kg. Eine Woche vor der Einweisung an die Klinik erlitt der Hund einen Autounfall. Die Region der proximalen Tibia war geschwollen, eine Asymmetrie der beiden Cristae tibiae war palpierbar. Der hochgradig lahme Hund wurde geröngt, und die Diagnose einer Salter-Fraktur Typ II der proximalen Tibiaepiphyse mit Avulsion der Tuberositas tibiae konnte gestellt werden. Am nächsten Tag wurde die Salter-Fraktur offen reduziert und die Avulsion mit einer Drahtzuggurtung fixiert. Die Verbindung zwischen dem Tibiaplateau und dem avulsierten Stück war stabil, so dass keine weiteren Implantate verwendet wurden. Vier Wochen später belastete der Hund sein operiertes Bein normal, doch war eine Patellaluxation nach medial Grad I feststellbar. Die Tibia hatte begonnen, im proximalen Teil eine axiale Fehlstellung zu bilden. Der kraniale Teil der Tibiaepiphyse zeigte einen verfrühten Fugenschluss (Abb. 2a). Weitere 4 Wochen später war die Patella häufig luxiert (Grad II) (Abb. 2b).

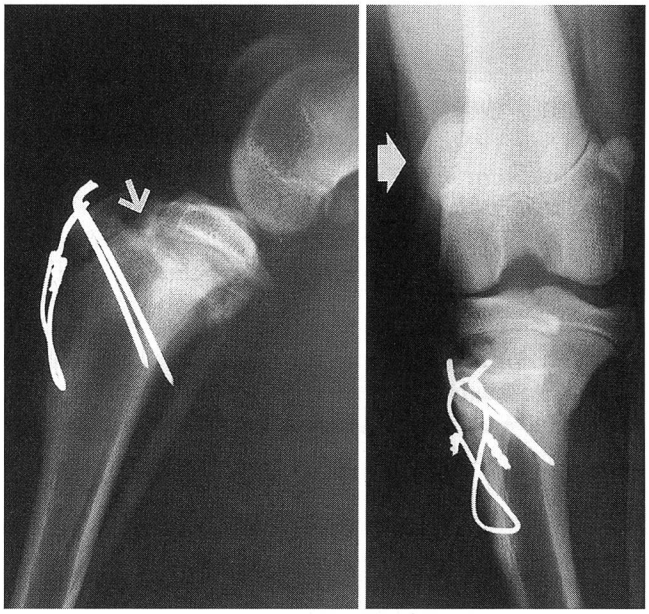

Abbildung 2a: Mediolaterale Röntgenaufnahme des Knies 4 Wochen nach der offenen Reduktion und Fixation einer Salter-II-Fraktur der proximalen Tibia mit Avulsion der Christa tibiae (Fall 2): ein verfrühter Schluss der Wachstumsfuge im kranialen Teil ist sichtbar (Pfeil).

Abbildung 2b: Kaudokraniale Röntgenaufnahme des Knies 8 Wochen nach der Operation (Fall 2): Verkrümmung der proximalen Tibia mit Patellaluxation nach medial (Pfeilkopf) wegen eines asymmetrischen Wachstums nach einer Salter-II-Fraktur der Tibia.

Mit einer operativen Versetzung der Ansatzstelle des Ligamentum patellae nach lateral konnte die Patellaluxation behoben werden. Der Hund hatte später keine Beschwerden wegen der Verformung des Tibiaplateaus.

Fall 3: Border Terrier, männlich, 6 Monate alt, Gewicht 7 kg. Der Hund war seit 3 Tagen hinten rechts lahm, nachdem er mit Wurfgeschwistern gespielt hatte. Medial der Crista tibiae war das Bein geschwollen und dolent, die Patella stand rechts höher als links bei gleicher Win-

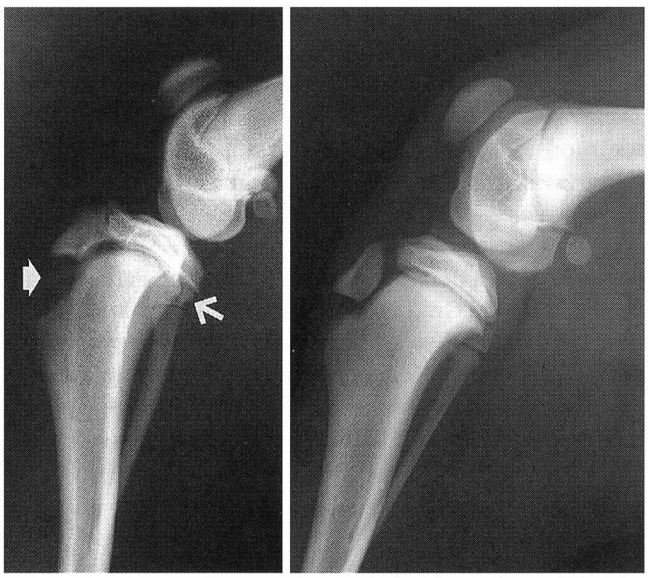

Abbildung 3a: Mediolaterale Röntgenaufnahme des Knies (Fall 3): Salter-II-Fraktur der Tibia mit kleinem metaphysärem Anteil (Pfeil) und einer Avulsion der Tuberositas tibiae (Pfeilkopf).
Abbildung 3b: Mediolaterale Röntgenaufnahme des Knies (Fall 3): gesunde Seite zum Vergleich zu Abb. 3a.

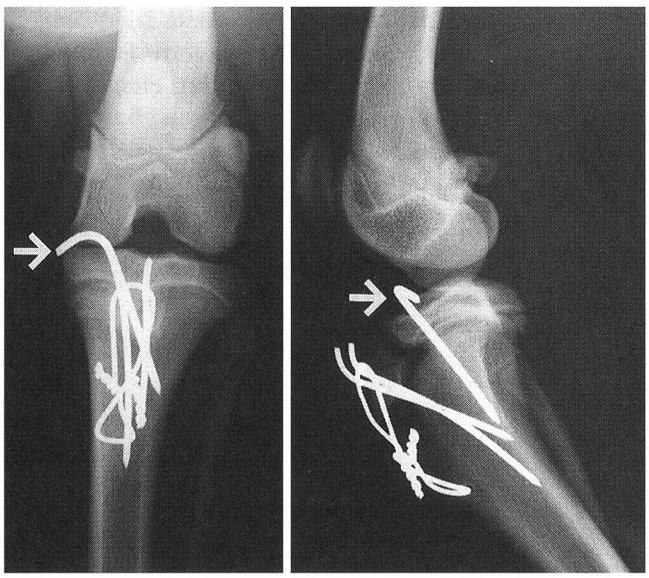

Abbildung 4: Kaudokraniale und mediolaterale postoperative Röntgenaufnahmen des Knies (Fall 3): zur Stabilisation der Salter-II-Fraktur der Tibia wurde ein Kirschnernagel auf der medialen Seite durch die Epiphyse gesetzt (Pfeil). Die Avulsion der Crista tibiae wurde mit einer Zuggurtung fixiert.

kelung des Knies. Mit der Verdachtsdiagnose Avulsion der Tuberositas tibiae wurden Röntgenbilder angefertigt. Wie im Fall 1 und 2 war zusätzlich zur Avulsion noch eine Salter-II-Fraktur der Tibia feststellbar (Abb. 3 a, b). Nach der offenen Reposition wurde das avulsierte Fragment mit einer Drahtzuggurtung fixiert. Um ein allfälliges Abkippen des Tibiaplateaus nach kaudolateral zu verhindern, wurde medial ein weiterer Kirschnernagel durch die Epiphyse gelegt (Abb. 4). Nach 4 Wochen zeigte das Kontrollröntgenbild eine komplikationslose Heilung, die Implantate wurden entfernt.

Fall 4: Norwich Terrier, weiblich, 5 Monate alt, Gewicht 3,8 kg. Nach einem Sturz aus 1,5 Metern war der Hund hinten links hochgradig lahm. Das Röntgenbild zeigte eine Salter-II-Fraktur durch die proximale Tibiaepiphyse und eine Avulsion der Insertionsstelle des Ligamentum patellae sowie eine Fibulafraktur. Wie im Fall 2 wurde das avulsierte Knochenstück nach Reposition mit einer Drahtzuggurtung fixiert. Ein Kirschnernagel medial durch die Tibiaepiphyse wie im Fall 3 verhinderte eine Instabilität des Tibiaplateaus in kaudolateraler Richtung. Der avulsierte Knochen war fest mit dem Tibiaplateau verbunden. Nach 27 Tagen konnten die Implantate entfernt werden, der Hund war frei von Beschwerden.

Fall 5: West Highland Terrier, weiblich, 7 Monate alt, Gewicht 4 kg. Nach einem Sturz wurde aufgrund der klinischen Untersuchung mit anschliessenden Röntgenaufnahmen eine bilaterale Salter-Fraktur Typ II mit Avulsion der Tuberositas tibiae diagnostiziert. Bei beiden Beinen war die Fibula zusätzlich gebrochen. Beide Frakturen wurden mit einer Kreuzspickung des Tibiaplateaus stabilisiert. Da die Verbindungen zwischen der Tuberositas tibiae und dem Tibiaplateau auf den präoperativen Röntgenbildern verknöchert schienen, wurde die Tuberositas beidseitig nicht fixiert. Die Repositionen gelangen nicht anatomisch, die Plateaux blieben leicht nach kaudal gekippt. Dennoch konnten die Implantate beidseitig nach komplikationsloser Heilung 9 Wochen später entfernt werden.

Diskussion

Im Gegensatz zum Menschen hat die Crista tibiae des Hundes ein eigenes, vom Tibiaplateau getrenntes Verknöcherungszentrum, die Tuberositas tibiae. Avulsionen des Kniescheibenbandes kommen bei Menschen und Tieren vor (Deliyannis, 1973; Levi und Coleman, 1976). Watson-Jones und Odgen haben für die Einteilung dieser Avulsionen beim Menschen je ein Klassifikationsschema geschaffen (Polakoff et al., 1986; Ryu und Debenham, 1985). Die Wachstumsfuge dieser Apophyse verknöchert beim Hund im Alter von 7 bis 8 Monaten, wobei die Verbindung zum Tibiaplateau zuerst verknöchert (Goldsmith und Johnson, 1991). Die proximale Tibiaepiphyse verknöchert zwischen dem 6. und 11. (18.) Lebensmonat (Goldsmith und Johnson, 1991; Slatter, 1985; Sumner-Smith, 1966).
Die Ursache solcher Avulsionen der Tuberositas tibiae ist häufig ein starker Zug durch eine Kontraktur der Quadricepsmuskulatur bei flexiertem Kniegelenk, wie sie bei der Landung nach einem Sturz erfolgt (Goldsmith und Johnson, 1991; Goverts, 1986; Slatter, 1985; Withrow et al., 1976), doch kann die Verletzung auch beim Springen

oder Laufen entstehen, so auch bei jungen Greyhounds (Goldsmith und Johnson, 1991). Der gleiche Pathomechanismus gilt bei Menschen (Deliyannis, 1973; Frankl et al., 1990). Die Avulsion ist nicht immer vollständig (Goldsmith und Johnson, 1991). Obwohl keine Rassedisposition festgestellt werden konnte, scheinen kleinwüchsige Hunde häufiger betroffen zu sein (Goverts, 1986), wobei die kleinen Terrierrassen offenbar besonders zu erwähnen sind. Beim Menschen wird diese Verletzung mehr bei männlichen Jugendlichen beobachtet, ein Zusammenhang mit einer Wachstumsstörung der Crista tibiae (Morbus Osgood-Slatter) wird dort diskutiert (Polakoff et al., 1986; Ryu und Debenham, 1985). Es ist unbekannt, ob bei den kleinen Hunderassen auch eine Wachstumsstörung der Tuberositas tibiae solche Frakturen begünstigt. Die Salterfrakturen der proximalen Tibia können durch einen Schlag auf die Knieregion oder durch starke Zugkräfte verursacht werden (Slatter, 1985).

Eine Kombination der beiden Verletzungen kann dann entstehen, wenn die Verbindung zwischen der Tuberositas tibiae zum Tibiaplateau stärker ist als der Halt der Wachstumsfugen. Da in der Regel die Verbindung zwischen der Tuberositas und dem Plateau zuerst verknöchert, kann ihr Widerstand gegen unphysiologische Kräfte grösser sein als die Belastbarkeit der Wachstumsfugen, so dass die beschriebene Verletzung in diesem Altersstadium auftreten kann. In allen 5 Fällen war diese Verbindung intakt, und die Reposition der avulsierten Knochenstücke war ohne gleichzeitige Reposition der Tibiaplateaus nicht möglich. Inwieweit eine Valgusstellung des Kniegelenkes (X-Bein) bei der Landung nach einem Sturz für diese Verletzung notwendig ist, bleibt unklar.

Die beschriebene Frakturkombination der proximalen Tibia wird in der Literatur erwähnt. Avulsion der Tuberositas tibiae ist in 25% respektive 17% gleichzeitig damit verbunden (Goldsmith und Johnson, 1991; Withrow et al., 1976). Ryu und Debenham (1985) beschrieben diese Fraktur beim Menschen in einem Fallbericht.

Als Therapie der Tuberositasavulsion wird die offene Reduktion mit Fixation empfohlen (Bojrab, 1983; Brinker et al., 1990; Goldsmith und Johnson, 1991; Goverts, 1986; Polakoff et al., 1986; Slatter, 1985; Withrow et al., 1976). Doch können unvollständige, wenig dislozierte Avulsionen auch konservativ mit Streckverbänden therapiert werden (Goldsmith und Johnson, 1991; Withrow et al., 1976). In einer Studie wurden 24 von 27 Fällen offen reduziert und fixiert. Alle nachkontrollierbaren Fälle, inklusive der 3 konservativ behandelten, zeigten ein gutes Resultat (Withrow et al., 1976). Goldsmith und Johnson (1991) berichteten von 17 Fällen von Tuberositasavulsionen. Alle 4 konservativ behandelten und 7 von 11 operierte Fälle zeigten ein gutes Resultat. Übliche Fixationstechniken sind die Drahtzuggurtung oder eine Zugschraube. Diese stabilen Fixationen verhindern ein weiteres Wachstum der Tuberositas tibiae und führen zu einem verfrühten Fugenschluss. Die daraus entstehende Verformung der Crista tibiae wird in der Regel gut toleriert, solange die korrekte Achse des Quadricepsmechanismus erhalten bleibt (Bojrab, 1983; Goldsmith und Johnson, 1991; Goverts, 1986; Withrow et al., 1976) Komplikationen entstehen durch intraoperativ-technische Probleme, durch Ausriss der Implantate, durch unvollständige Reduktion und durch Wachstumsstörungen mit Verformung des Tibiaplateaus (Goldsmith und Johnson, 1991).

Salter-Frakturen der proximalen Tibia sollten in der Regel offen fixiert werden (Bojrab, 1983; Brinker et al., 1990; Slatter, 1985). Die Reposition ist schwierig. Ein gebogenes Instrument (Raspatorium oder eine gebogene Mayoschere) kann dabei als Hebel benutzt werden, wobei jede weitere Traumatisierung der Wachstumszone vermieden werden muss. Bei wachsenden Hunden soll-

Fracture Salter-II du tibia proximal avec avulsion de la tuberositas tibiae chez le chien

Les fractures de l'épiphyse proximale du tibia (Salter-Harris type II) combinées avec une avulsion de la tuberositas tibia sont des blessures rares chez le jeune chien. La thérapie et le résultat chorrespondant sont discutés sur la base de 5 cas avec 6 combinaisons de ces fractures. En accord avec la litérature, les fractures se sont rétablies le plus souvent sans complications après remise en position anatomique suivie d'une fixation au moyen de fil de métal. Des perturbations de la croissance peuvent cependent apparaître à la suite du traumatisme sur le cartilage de conjugaison et des contrôles radiologiques réguliers tous les 10 jours sont nécassaires.

Frattura di Salter-II della tibia prossimale con avulsione della tuberositas tibiae nel cane

Le fratture dell'epifisi della tibia prossimale (Salter-Harris tipo II) combinate con un'avulsione della tuberositas tibiae sono delle ferite rare nel cane giovane. Alla guisa di cinque casi con sei di queste combinazioni di fratture viene discussi la terapia ed il conseguente risultato. Dopo una fissazione interna con dei fili metallici ed eventualmente una cintura con del filo metallico aggiuntiva ed una reposizione anatomica, si constata una guarigione senza complicazioni, come descritto dalla bibliografia del caso. Ciononostante, a causa del trauma della sutura falsa, possono insorgere delle difficoltà nella crescita, che rendono necessarie delle radiografie di controllo ogni dieci giorni.

ten keine Fixationen vorgenommen werden, welche eine Kompression der Wachstumsfuge bewirken (Bojrab, 1983). Die Spickung mit Kirschnerdrähten oder eine intramedulläre Nagelung mit zusätzlicher Spickung führt zu einer genügenden Fixation. Nägel, welche senkrecht zu Wachstumsfugen gesetzt werden, beeinträchtigen das Wachstum am wenigsten. Ist der metaphysäre Anteil der Fraktur genügend gross, kann auch eine Zugschraube von medial gesetzt werden, und zwar distal der Epiphyse, parallel zu ihr. Es ist zu beachten, dass das proximale Fragment beim Hund die Tendenz hat, nach laterokaudal zu kippen, während beim Mensch das Fragment oft nach kranial kippt (Lange, 1967).

Als Therapie der Kombinationsfraktur scheint die operative Reposition und Fixation des avulsierten Knochenstückes mit einer Drahtzuggurtung zusammen mit einer einfachen Spickung der Salter-Fraktur auf der medialen Seite gut geeignet zu sein (Fälle 3 und 4). Bei unvollständig abgelöster Tuberositas tibiae kann auf ihre Fixation verzichtet und nur die Fraktur des Tibiaplateaus gespickt werden (Fälle 1 und 5). Die Tuberositas kann dann jedoch weiter nach proximal dislozieren (Fall 1).

Da eine Wachstumsstörung nicht vorausgesagt werden kann, sind häufige Röntgenkontrollen angezeigt. Wie der Fall 2 zeigt, können Fehlstellungen mit Patellaluxationen bei rechtzeitigem Erfassen erfolgreich behandelt werden.

Da der metaphysäre Anteil der Salter-Frakturen beim wachsenden Hund schnell heilt, können die Implantate bereits nach 4–6 Wochen entfernt werden (Bojrab, 1983; Goldsmith und Johnson, 1991).

Literatur

Bojrab J. M. (1983): Current techniques in small animal surgery. 2nd ed., Lea & Felbiger, Philadelphia, 634–635.

Brinker W. O., Piermattei D. L., Flo G. L. (1990): Handbook of small animal orthopedics and fracture treatment. 2nd ed., W. B. Saunders Co., Philadelphia, 141–144.

Deliyannis S. N. (1973): Avulsion of the tibial tuberosity: Report of two cases. Injury: British J. Accident Surg. *4*/4, 341–344.

Frankl U., Wasilewski S. A., Healy W. L. (1990): Avulsion fracture of the tibial tubercle with avulsion of the patellar ligament. J. Bone Joint Surg. *72*-A, 1411–1413.

Goldsmith S., Johnson K. A. (1991): Complication of canine tibial tuberosity avulsion fractures. Vet. Comp. Orthop. Traumat. *4*, 54–58.

Goverts J. Th. (1986): Avulsie van de tuberositas tibiae bij de hond. Tijdschr. Diergeneesskd. *111*/24, 1257–1259.

Lange M. (1967): Lehrbuch der Orthopädie und Traumatologie. Ferdinand Enke, Stuttgart, Band 3, 358–359.

Levi J. H., Coleman C. R. (1976): Fracture of the tibial tubercle. Am. J. Sports Med. *4*, 254–263.

Polakoff D. R., Buchholz R. W., Odgen J. A. (1986): Tension band wiring of displaced tibial tuberosity fractures in adolescents. Clin. Orthop. *209*, 161–165.

Ryu R. K., Debenham J. O. (1985): An unusual avulsion fracture of the proximal tibial epiphysis. Case report and proposed addition to the Watson-Jones classification. Clin. Orthop. *194*, 181–184.

Slatter D. H. (1985): Textbook of small animal surgery. 2nd ed., W.B. Saunders Co., Philadelphia, 2238–2240.

Sumner-Smith G. (1966): Observations on epiphyseal fusion of the canine appendicular skeleton. J. small Anim. Pract. *7*, 303–311.

Withrow S., DeAngelis M., Arnoczky S., Rosen H. (1976): Treatment of fractures of the tibial tuberosity in the dog. J. Am. Vet. Med. Assoc. *168*, 122–124.

Korrespondenzadresse: Dr. H. Schmökel, Kleintierpraxis, Zürcherstrasse 120, CH-8406 Winterthur

Manuskripteingang: 14. Mai 1993