Zeitschrift: Schweizer Archiv für Tierheilkunde SAT : die Fachzeitschrift für Tierärztinnen und Tierärzte = Archives Suisses de Médecine Vétérinaire ASMV : la revue professionnelle des vétérinaires

Herausgeber: Gesellschaft Schweizer Tierärztinnen und Tierärzte

Band: 137 (1995)

Heft: 2

Artikel: Multiple angeborene Herzmissbildungen bei einem Boxer : ein Fallbericht

Autor: Lombard, C.W. / Bestetti, G.E.

DOI: https://doi.org/10.5169/seals-589837

Nutzungsbedingungen

Die ETH-Bibliothek ist die Anbieterin der digitalisierten Zeitschriften auf E-Periodica. Sie besitzt keine Urheberrechte an den Zeitschriften und ist nicht verantwortlich für deren Inhalte. Die Rechte liegen in der Regel bei den Herausgebern beziehungsweise den externen Rechteinhabern. Das Veröffentlichen von Bildern in Print- und Online-Publikationen sowie auf Social Media-Kanälen oder Webseiten ist nur mit vorheriger Genehmigung der Rechteinhaber erlaubt. Mehr erfahren

Conditions d'utilisation

L'ETH Library est le fournisseur des revues numérisées. Elle ne détient aucun droit d'auteur sur les revues et n'est pas responsable de leur contenu. En règle générale, les droits sont détenus par les éditeurs ou les détenteurs de droits externes. La reproduction d'images dans des publications imprimées ou en ligne ainsi que sur des canaux de médias sociaux ou des sites web n'est autorisée qu'avec l'accord préalable des détenteurs des droits. En savoir plus

Terms of use

The ETH Library is the provider of the digitised journals. It does not own any copyrights to the journals and is not responsible for their content. The rights usually lie with the publishers or the external rights holders. Publishing images in print and online publications, as well as on social media channels or websites, is only permitted with the prior consent of the rights holders. Find out more

Download PDF: 09.12.2025

ETH-Bibliothek Zürich, E-Periodica, https://www.e-periodica.ch

Klinik für Kleine Haustiere und Institut für Veterinärpathologie, Veterinärmedizinische Fakultät der Universität Bern

Multiple angeborene Herzmissbildungen bei einem Boxer: ein Fallbericht

C.W. Lombard und G.E. Bestetti

Signalement und Anamnese

Die Hündin war vor erst 5 Tagen aus dem Ausland in die Schweiz importiert worden. Gleich nach der Ankunft stellte die neue Besitzerin einen intermittierenden, unproduktiven Husten fest, der bereits von einem ausländischen Kollegen während einiger Wochen mit Hustensirup erfolglos vorbehandelt worden war. Als zusätzliche Beschwerden wurden eine verminderte Fresslust, aber vermehrte Wasseraufnahme bei anscheinend normaler Urination aufgeführt. Der Patient hatte alle Jungtier-Impfungen erhalten und war auch regelmässig entwurmt worden. Alle Wurfgeschwister seien gesund und munter, die Hündin ein Champion, und dies sei ihr erster Wurf.
Bei einer tierärztlichen Untersuchung stellte ein Schweizer Kollege eine ziemlich ausgeprägte Magerkeit, ein vergrössertes Abdomen, eine leichte Dyspnoe und eine markante Herzarrhythmie fest und überwies den Fall an die Klinik für Kleine Haustiere (KKH) der Universität Bern zur vollständigen Abklärung.

Klinische Untersuchung

Das vorgestellte Tier war mager und wog nur 19 kg. Die Vitalparameter waren: Temperatur im Normbereich, Femoralispuls 130/min (unregelmässig in Rhythmus und Stärke, mit Defiziten) und Atemfrequenz 28/min. Die Hündin war generell schlecht bemuskelt. Die Schleimhäute waren blass-rosa, und die kapilläre Füllungszeit betrug über 2 sec. Ein Brustwandschwirren war über der linken Herzbasis und auch am Brusteingang spürbar. Ein holosystolisches Herzgeräusch mit einer diastolischen Decrescendo-Komponente wurde über der linken Herzbasis als Grad 5/6er Skala und auf der rechten Seite als Grad 4/6er Skala auskultiert. Der Herzrhythmus war äusserst unregelmässig mit häufigen Salven von Extrasystolen und Pulsdefiziten. Ein Hängebauch lag vor, und mittels Ballotement konnte eine Flüssigkeitswelle und damit Aszites diagnostiziert werden. Eine palpatorische Lebervergrösserung lag vor.

Problemliste und Differentialdiagnosen

Die vorläufige Problemliste umfasste die folgenden Posten:

1. Husten und Dyspnoe.
2. Aszites mit Hepatomegalie.
3. Paroxysmale Herzarrhythmie (Extrasystolen) mit Pulsdefiziten.
4. Sehr lautes systolisches Herzgeräusch mit diastolischer Komponente, punktum maximum linke Herzbasis.
5. Allgemeine schlechte Bemuskelung, Verdacht einer kardialbedingten Kachexie.

Als wahrscheinlichste Differentialdiagnosen kamen eine oder mehrere kongenitale Herzmissbildungen mit sekundärer Rechtsherzinsuffizienz (Aszites) sowie Linksherzinsuffizienz (Dyspnoe, Husten infolge eines möglichen Lungenödems) in Frage.

Diagnostischer und therapeutischer Plan

Die weiteren Untersuchungen umfassten ein Elektrokardiogramm (EKG) Röntgenbilder des Thorax und des Abdomens, ein Echokardiogramm, arterielle Blutgas-Bestimmung sowie Abdominozentese zur Flüssigkeitsanalyse und Therapie des Aszites.
EKG: Die Herzfrequenz betrug 190/min; es lagen isolierte Sinusschläge sowie häufige kurze Salven von Kammertachykardie vor (Abb. 1). Die P-Zacke war verbreitert und doppelgipflig (neg/pos). Eine leichtgradige Absenkung des ST-Segmentes lag ebenfalls vor. Die mittleren elektrischen Achsen lagen in allen 3 Ebenen im Normalbereich.

Radiologische Befunde: Die Trachea erschien hypoplastisch und deutlich verkleinert. Der Herzschatten war hochgradig vergrössert, speziell der rechte Vorhof und die linke Kammer. Die Lungengefässe zeigten keine deutlichen Veränderungen, nur die vena cava caudalis erschien vergrössert. Es lagen keine Lungeninfiltrate vor, die eine Diagnose von Lungenödem abgesichert hätten.

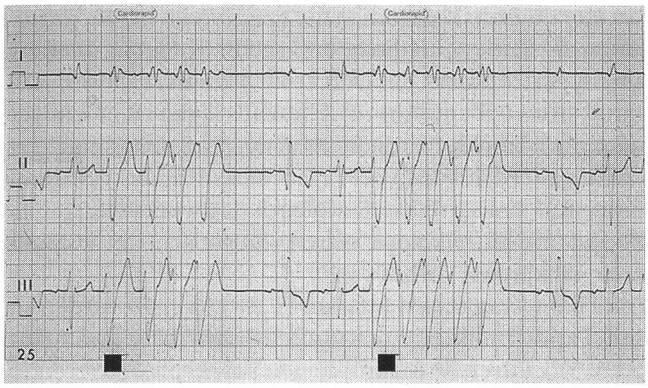

Abbildung 1: Elektrokardiogramm (Ableitungen I, II und III, Papiergeschwindigkeit 50 mm/sec, 1 mV=0,5 cm) von einem 6 Monate alten Boxer mit multiplen Herzmissbildungen. Paroxysmale Kammertachykardie (kurze Salven von Extrasystolen) liegt vor.

Auf den Bildern des kranialen Abdomens konnten Zeichen eines Aszites erkannt werden.

Echokardiographie: Alle 4 Herzkammern erschienen massiv dilatiert, und die Ventrikelwände erschienen im Verhältnis zu den Kammerdimensionen dünn (Abb. 2). Die Verkürzungsfraktion war wegen der häufigen Extrasystolen schwierig zu beurteilen, erschien aber deutlich erniedrigt. Ein kleiner Links-nach-Rechts Shunt durch einen vermuteten Ventrikelseptumdefekt konnte mittels Farbdoppler nachgewiesen werden (Abb. 3). Beide Atrioventrikularklappen waren insuffizient (Nachweis von systolischer Regurgitation mittels gepulstem und kontinuierlichem Doppler), es lag jedoch keine Verdickung der Klappensegel vor. Der rechtsventrikuläre Ausflusstrakt und die Pulmonalklappe waren normal ausgebildet; die Messung der Blutströmungsgeschwindigkeiten mittels

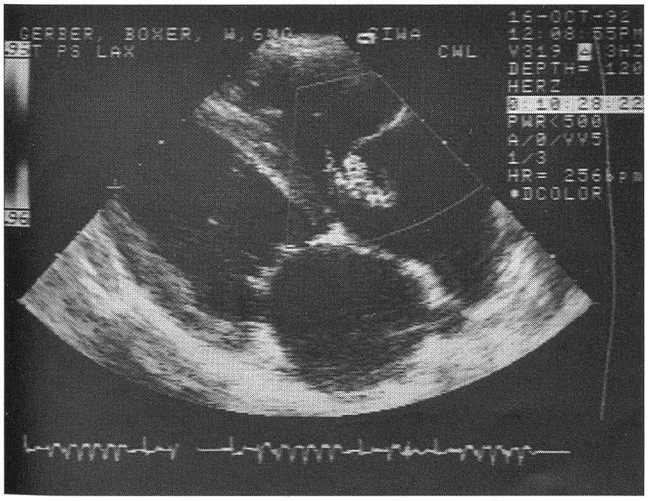

Abbildung 2: Echokardiogramm (Längsachse, 4-Kammer-Bild) desselben Tieres. Dilatation aller Kammern (RA = rechtes Atrium, RV = rechter Ventrikel, LA = linkes Atrium, und LV = linker Ventrikel) mit relativ dünnen Wänden ist sichtbar.

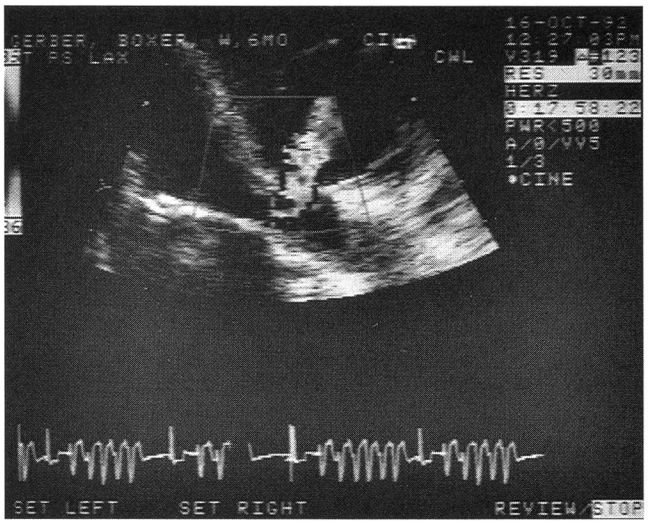

Abbildung 3: Vergrösserter zentraler Ausschnitt von Abb. 2 mit zusätzlich eingeschaltetem Farbdoppler. Ein mosaikähnlicher turbulenter Blutströmungsjet erstreckt sich vom interventrikulären Septum (Lokalisation des VSD's) in den rechten Ventrikel.

Doppler zeigten Normalwerte. Im linksventrikulären Ausflusstrakt war eine subaortale Verengung sichtbar, die eine erhöhte und turbulente systolische Strömungsgeschwindigkeit (Subaortenstenose, Nachweis mit gepulstem und kontinuierlichem Doppler) bedingte. Ebenfalls konnte mittels Doppler eine mittelschwere Aorteninsuffizienz (diastolische turbulente Rückströmung von der Aorta in den linken Ventrikel) nachgewiesen werden.

Arterielle Blutgas-Analyse: Der arterielle Sauerstoff-Partialdruck (Pa O2) betrug 68 mmHg und zeigt eine leichte Hypoxämie an. Die anderen Werte waren normal.

Aszites: Die punktierte Flüssigkeit war gelblich-wässrig und hatte ein spezifisches Gewicht von 1,031 und einen Eiweissgehalt von 34 g/l; es handelte sich um ein modifiziertes Transsudat, vereinbar mit kongestivem Rechtsherzversagen als ätiologischer Ursache.

Diagnosen und Prognose: Vor allem die echokardiographischen und Doppler-Untersuchungen hatten folgende Missbildungen und hämodynamische Abnormalitäten erkennen lassen:

1. Ventrikel-Septumdefekt, membranös, klein bis mittelgross.
2. Subaortenstenose und Aorteninsuffizienz, mittelgradig.
3. Funktionelle Mitralis-Insuffizienz infolge Dilatation des Klappenringes, ohne Klappenverdickungen.
4. Funktionelle Trikuspidal-Insuffizienz infolge Dilatation des Klappenringes, ohne Klappenverdickungen.
5. Häufige ventrikuläre Tachyarrhythmien (Extrasystolen) infolge einer Myokarditis unbekannter Genese.
6. Aszites (modifiziertes Transsudat) und Hepatomegalie infolge Rechtsherz-Insuffizienz.

Die Prognose war infolge der Häufigkeit der verschiedenen Missbildungen, ihrer Schweregrade und den bereits

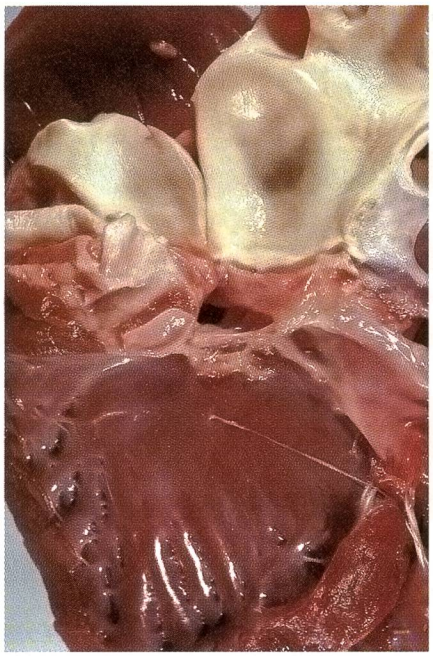

Abbildung 4: Sektionsbild des linksventrikulären Ausflusstrakts mit der Aortenwurzel. Die Öffnung des Ventrikelseptumdefekts unterhalb der Aortenklappen und der subaortale fibröse Ring der Stenose sowie die poststenotische Dilatation der Aorta sind sichtbar.

vorliegenden Dekompensationszeichen schlecht. Der Besitzerin wurde angeraten, das Tier euthanasieren und eine Sektion durchführen zu lassen. Dies erfolgte am nächsten Tag.

Sektionsbefunde: Der Kadaver war unterbemuskelt und hatte seröse Ergüsse in beiden Körperhöhlen (Thorax ca. 200 ml, Abdomen ca. 3000 ml).

Die Trachea hatte auf ihrer ganzen Länge einen verminderten Durchmesser (Hypoplasie). Die Lungen waren stark ödematös.

Kompaktes, stellenweise stark eosinophiles Kolloid, Abwesenheit von Resorptionsvakuolen, flaches Follikelepithel und Zunahme der Follikelquerschnittfläche wurden in den Schilddrüsen festgestellt (Hypothyreose).

Abbildung 5: Querschnitt durch die linksventrikuläre Wand des Herzens. Zwei Infarktherde (dunkle Verfärbung des Myokards) sind sichtbar.

Am Herz wurde Kardiomegalie festgestellt. Beide Vorhöfe waren dilatiert, die linke und rechte Kammer dilatiert und hypertrophiert. Ein Defekt im Kammerseptum, subaortal, mass 0,5 cm (Abb. 4). Ebenfalls lagen ringförmige, subaortale fibröse Verdickungen des Endokards mit Verkalkungsherden vor (Abb. 4). Fibroelastose des ventrikulären und linksatrialen Endokards lag vor. Trikuspidalklappe und Mitralklappe waren sklerotisch; «jet lesions» kamen im linken Vorhof vor.

Zwei hämorragischen Infarkte (1,2×0,6 cm) wurden in den Papillarmuskeln des linken Ventrikels gefunden (Abb. 5); zahlreiche Makrophagen sowie proliferierende mesenchymale Zellen lagen im nekrotischen Gewebe. Die Koronararterien der Papillarmuskel, auch ausserhalb des infarzierten Gebietes, zeigten Arteriosklerose.

Die Milz war gestaut, die Nieren zeigten leichtgradige Kongestion sowie mittelgradige membranöse Glomerulonephritis. Die Leber wies starke Stauung der Sinusoide und Zentralvenen sowie darauffolgende kompressionbedingte Atrophie der Hepatozyten auf; Sklerose wurde in den Portalfelder und um die Zentralvenen festgestellt.

Diskussion

Vereinzelte Fälle von multiplen Herzmissbildungen beim Hund sind bereits beschrieben worden (Pyle und Patterson, 1972; Eyster et al., 1977; Ogburn et al., 1981). Meistens liegen, wie in unserem Fall, Kombinationen von Stenosen mit zusätzlichen Septumdefekten vor. Dies erlaubt in vielen Fällen eine Druckentlastung des befallenen Ventrikels und schützt ihn bis zu einem gewissen Grad vor übermässiger Hypertrophie. Andererseits kann es infolge des Shunts zu einer Volumenüberlastung beider Ventrikel kommen, die später Zeichen von Dekompensation und kongestivem Herzversagen entwickeln, wie bei unserem Patienten. Die Volumenüberlastung der Kammern führt ebenfalls zu einer Dilatation der atrioventrikulären Klappenringe, die bei schwereren Graden zur Klappeninsuffizienz und damit zusätzlicher Volumenüberladung beider Kammern und Vorhöfe führen kann. Die Boxerrasse hat in verschiedenen Studien eine erhöhte Häufigkeit von Subaortenstenose aufgewiesen (Buchanan, 1992; Fox, 1988). Diese erhöhte Häufigkeit scheint nicht nur auf die Vereinigten Staaten zuzutreffen, sondern soll auch für Grossbritannien (Darke, 1992) und die Schweiz (Bestetti, 1993) gelten. Im Übrigen ist die Aortenstenose zurzeit die am häufigsten diagnostizierte Missbildung im Sektionsgut des Instituts für Veterinärpathologie der Universität Bern (Bestetti 1993). Von 119 während einer 10-Jahresperiode (1983–1993) sezierten Hunden mit Subaortenstenose gehörten 18 (15%) zur Boxerrasse und waren 11 (9%) Deutsche Schäferhunde und 6 (5%) Schäferhundkreuzungen.

Bei unserem Patienten verdächtigten wir relativ früh eine komplexe oder mehrere Missbildungen, weil klinische Zeichen von Rechtsherzinsuffizienz (Hepatomegalie, Aszites) eine rechtsseitige Läsion anzuzeigen schienen. Auf dem EKG hingegen lagen keine Zeichen von

rechtsventrikulärer Hypertrophie (RVH) vor, die ein dominierendes Rechtsherz-Problem hätten wahrscheinlich erscheinen lassen. Die EKG-Zeichen von RVH sind relativ verlässliche Zeichen und treten bei allen mittel- bis schwergradigen Pulmonalstenosen und Fallot'schen Tetralogien auf (Fox, 1988). Zyanose lag bei der klinischen Untersuchung unseres Patienten nicht vor, und so erübrigte es sich, nach einem Rechts-nach-Links Shunt zu suchen. Ein Rechts-nach-Links Shunt wurde später auch durch ein Farbdopplerbild ausgeschlossen, das definitiv einen Links-nach-Rechts Shunt zeigte (Abb. 3). Die Echokardiographie scheint das Mittel der Wahl für die Differenzierung von angeborenen Herzmissbildungen und zeichnet sich in der Human-Kardiologie durch eine sehr hohe Treffsicherheit und geringe Frequenz von Fehldiagnosen aus (Gutgesell, 1985). Dieselben Erfahrungen scheinen sich in der Veterinärmedizin zu bestätigen (Darke, 1989).

Vereinzelte Missbildungen wie Ventrikelseptumdefekt (VSD, falls genügend gross) und Subaortenstenose (mittel bis schwergradig) lassen sich mit der Echokardiographie direkt visualisieren. Bei geringgradigen Stenosen gelingt es aber meistens, mittels Doppler-Echokardiographie turbulente und erhöhte Blutströmungs-geschwindigkeiten stromabwärts der obstruktiven Läsion nachzuweisen (Darke, 1989), und damit den indirekten Beweis einer Läsion anzutreten. Beim VSD wird ein turbulenter Blutströmungsjet im rechten Ventrikel nachgewiesen, wie es uns auf Abbildung 2 gelang.

Bei der klinischen Aufarbeitung hatten wir vorerst keine Erklärung für die paroxysmale Kammertachykardie und verdächtigten eine Hypoxie als Grund für die häufigen Arrhythmien. Die bei der Sektion gefundenen Infarkte, die beim Hund sehr selten angetroffen werden, sind aber viel bessere Erklärungen für die Arrhythmie.

In Anbetracht der fortgeschrittenen Dekompensationszeichen von Herzinsuffizienz und der gefundenen Infarkte erscheint das Anraten der Euthanasie wegen einer ziemlich hoffnungslosen Prognose durchaus gerechtfertigt. Die Überlebenschancen waren wegen der Arrhythmie äusserst fraglich. Folgeerscheinungen von Papillarmuskelinfarkten können ein Abriss des ganzen Muskels sein, was natürlich für den Patienten eine perakute Verschlechterung der Mitralinsuffizienz mit fatalen Folgen haben könnte.

Zusammenfassend lässt sich mit diesem Fall die Nützlichkeit der Doppler-Echokardiographie für das Aufarbeiten von Fällen mit multiplen Herzmissbildungen nachweisen, indem die einzelnen Defekte mittels zweidimensionaler Bildgebung direkt gezeigt und ihre hämodynamischen Abnormalitäten mittels Doppler gemessen werden können (Darke, 1992).

Literatur

Bestetti G.E. (1993): unveröffentlichte Daten.

Buchanan J.W. (1992): Causes and prevalence of cardiovascular disease. In: RW Kirk and JD Bonagura (Eds): Current Veterinary Therapy XI, Small Animal Practice, WB Saunders, Philadelphia, Ss 647-655.

Darke P.G.G. (1989): Congenital heart disease in dogs and cats. J. Small, An, Pract. *30,* 599-607.

Darke P.P.G. (1992), University of Edinburgh: persönliche Mitteilung.

Eyster G.E., Evans A.T., Blanchard G.L. et al (1977): Congenital Pericardial diaphragmatic hernia and multiple cardiac defects in a litter of Collies. JAVMA *170,* 516-520

Fox P.R. (1988): Canine and Feline Cardiology. Churchill Livingstone, New York, Ss 357-390.

Gutgesell P.F. (1985): Accuracy of 2D-Echocardiography for congenital cardiac defects. Am J Cardiol *55,* 514.

Ogburn P.N., Peterson M., Jeraj K. (1981): Multiple cardiac anomalies in a family of Saluki dogs. JAVMA *179,* 57-63

Pyle R.L., Patterson D.F. (1992): Multiple cardiovascular malformations in a family of Boxer dogs. JAVMA *160,* 965-976

Dank

Wir möchten unserem Kollegen Dr. Rolf Jordi, Gümligen BE, für die Überweisung und sein Interesse an diesem Fall herzlich danken.

Korrespondenzadresse: Prof. Dr. C. W. Lombard, Klinik für Kleine Haustiere, Postfach 2735, CH-3001 Bern

Manuskripteingang: 30. September 1993