Zeitschrift: Schweizer Archiv für Tierheilkunde SAT : die Fachzeitschrift für Tierärztinnen und Tierärzte = Archives Suisses de Médecine Vétérinaire ASMV : la revue professionnelle des vétérinaires

Herausgeber: Gesellschaft Schweizer Tierärztinnen und Tierärzte

Band: 137 (1995)

Heft: 2

Artikel: Maligne Melanome bei zwei Katzen

Autor: Schiller, Irene / Spiess, B. / Pospischil, A.

DOI: https://doi.org/10.5169/seals-589484

Nutzungsbedingungen

Die ETH-Bibliothek ist die Anbieterin der digitalisierten Zeitschriften auf E-Periodica. Sie besitzt keine Urheberrechte an den Zeitschriften und ist nicht verantwortlich für deren Inhalte. Die Rechte liegen in der Regel bei den Herausgebern beziehungsweise den externen Rechteinhabern. Das Veröffentlichen von Bildern in Print- und Online-Publikationen sowie auf Social Media-Kanälen oder Webseiten ist nur mit vorheriger Genehmigung der Rechteinhaber erlaubt. Mehr erfahren

Conditions d'utilisation

L'ETH Library est le fournisseur des revues numérisées. Elle ne détient aucun droit d'auteur sur les revues et n'est pas responsable de leur contenu. En règle générale, les droits sont détenus par les éditeurs ou les détenteurs de droits externes. La reproduction d'images dans des publications imprimées ou en ligne ainsi que sur des canaux de médias sociaux ou des sites web n'est autorisée qu'avec l'accord préalable des détenteurs des droits. En savoir plus

Terms of use

The ETH Library is the provider of the digitised journals. It does not own any copyrights to the journals and is not responsible for their content. The rights usually lie with the publishers or the external rights holders. Publishing images in print and online publications, as well as on social media channels or websites, is only permitted with the prior consent of the rights holders. Find out more

Download PDF: 09.12.2025

ETH-Bibliothek Zürich, E-Periodica, https://www.e-periodica.ch

Institut für Veterinärpathologie der Universität Zürich

Maligne Melanome bei zwei Katzen

Irene Schiller, B. Spiess, A. Pospischil

Zusammenfassung

Bei einer 8jährigen Europäischen Kurzhaar (EKH)-Katze und einer 10jährigen Perser-Katze werden maligne Melanome mit ausgedehnter Metastasierung in verschiedene Organe dargestellt. Der Primärtumor befand sich bei der EKH-Katze im Auge. Der klinische Verlauf, die pathologisch-anatomischen und die histologischen Befunde werden beschrieben. Die Möglichkeit eines häufigeren Auftretens von Melanomen im Zusammenhang mit FIV-bzw. FeLV-Infektionen wird diskutiert.

Schlüsselwörter: **Felines malignes Melanom – intraokuläres Melanom – Metastasierung**

Malignant melanomas in two cats

Malignant melanomas with extensive metastasis in various organs were diagnosed in a 8-year-old european shorthair cat and a 10-year-old persian cat. The primary tumor in the european shorthair cat was located within the eye. The clinical progress, gross pathology and histology are outlined. The possibility of an increase of melanomas in combination with FIV- or FeLV-infections is discussed.

Key words: **feline malignant melanoma – intraocular melanoma – metastasis**

Einleitung

Melanome stellen bei Katzen selten auftretende Tumoren dar (Pulley und Stannard, 1990), wobei primär intraokuläre Melanome häufiger vorkommen als Melanome der Mundhöhle oder der Haut (Patnaik und Mooney, 1988). Das biologische Verhalten der okulären und der oralen Melanome ist weitaus maligner als das der dermalen (Patnaik und Mooney, 1988). Sowohl bei Katzen als auch bei Hunden gehören Melanome zu den häufigsten primär intraokulären Tumoren (Cordy, 1990; Dubielzig, 1990). Beim Hund verhalten sie sich jedoch meistens gutartig (Diters et al., 1983; Ryan und Diters, 1984), im Gegensatz zu den Melanomen der Mundhöhle, die als sehr maligne betrachtet werden müssen (Frese, 1978; Bostock, 1979; Bolon et al., 1990). Die okulären Melanome von Hund und Katze betreffen meistens nicht wie beim Menschen das hintere Augensegment, sondern die Uvea anterior und können dadurch vielfach Folgeerkrankungen, wie z. B. ein sekundäres Winkelblock-Glaukom, Cataracta complicata, Luxatio lentis oder Ablatio retinae induzieren (Schäffer und Gordon, 1993).

Anamnese

Bei einer 8 Jahre alten männlich-kastrierten Europäischen Kurzhaar-(EKH)-Katze wurde in der Chirurgischen Tierklinik am rechten Auge ein Glaukom mit Buphthalmus und starkem Korneaödem festgestellt und eine lokale Behandlung mit einem Parasympathomimetikum, Kortikosteroiden und einem Antibiotikum eingeleitet. 3 Monate später erforderte ein perforiertes Ulcus corneae die Enukleation des Bulbus. Am Institut für Veterinärpathologie konnte histologisch die Diagnose malignes Melanom gestellt werden, wobei das von Iris und Ziliarkörper ausgehende Proliferat von polymorphen epitheloiden Zellen mit stark variierendem Melaningehalt die vordere Augenkammer grösstenteils ausfüllte und die Kornea penetrierte. Zu diesem Zeitpunkt bestanden röntgenologisch keine Anzeichen für Lungenmetastasen. Nach weiteren 5½ Monaten wurde die Katze wegen zunehmender Abmagerung, Anorexie, Apathie und auf Grund des nach der palpatorischen sowie röntgenologischen Untersuchung ausgesprochenen Verdachts auf Neoplasien in Abdomen und Thorax euthanasiert.

Eine 10 Jahre alte männlich-kastrierte Perser-Katze wurde zur Untersuchung in einer tierärztlichen Klinik vorgestellt. Seit 5 Tagen fehlten Harn- und Kotabsatz, ferner

zeigte sie Ataxie der Hinterhand. Das Verhalten der Katze war unauffällig. Der rechte Bulbus fehlte und es bestand ein Ankyloblepharon. Der Grund für die Bulbusenukleation war ein Glaukom, nähere Informationen fehlen jedoch, da die Operation von einem anderen Tierarzt durchgeführt wurde und der damalige Besitzer der Katze verstorben ist. Der Femoralispuls war beidseits vorhanden. Nach einer Behandlung der Koprostase erfolgte der Kotabsatz während des 11tägigen Klinikaufenthaltes spontan, die Harnblase konnte jedoch nur manuell entleert werden. Das Lungenparenchym erschien röntgenologisch verdichtet und die Leber war vergrössert. Der Zustand der Katze verschlechterte sich, sie konnte nicht mehr selbstständig aufstehen und wurde schliesslich euthanasiert.

Pathologisch anatomische Befunde

Die linken Lidränder der EKH-Katze zeigten eine unregelmässige schwarze Pigmentierung; die rechte Augenhöhle wurde von einer schwarzen, glänzenden, derben Masse ausgefüllt (Abb. 1). Am kranialen Pol der rechten, mittelgradig vergrösserten Tonsillen befand sich ein schwarzer, derber Knoten (Grösse ca. 2×2×2 cm). Weiterhin konnten schwarze, knotige Wucherungen unterschiedlicher Grösse in der Pleura costalis und Pleura mediastinalis der Brusthöhle, in der Lunge, auf der Facies visceralis des Zwerchfells, auf dem Peritoneum, der Serosa von Magen und Darm, im grossen Netz, im Gekröse von Dünn- und Dickdarm sowie in Leber und Milz gefunden werden. Die Lymphonodi iliaci mediales und inguinales superficiales waren schwarz und vergrössert. Bei der Sektion der Perser-Katze konnten multiple bräunlich-grüne Massen mit zum Teil eingesunkenem Zentrum und unterschiedlicher Grösse an folgenden Lokalisationen gefunden werden: Pleura costalis, Pleura pericardiaca des Herzbeutels, Lunge, Leber, Milz, rechte Niere, Sinus frontalis, ventral im Wirbelkanal, Knochenmark (Femur) (Abb. 2 und 3).

Abbildung 1: Schwarze glänzende Masse in der rechten Augenhöhle der EKH-Katze.

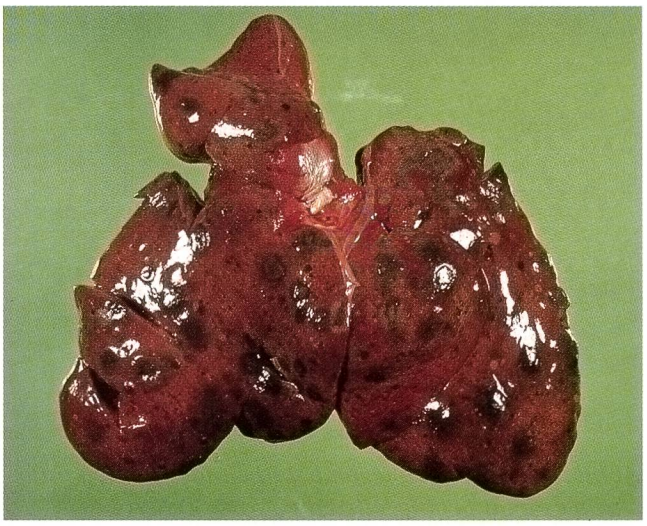

Abbildung 2: Zahlreiche braun-grüne Herde mit teilweise eingesunkenem Zentrum in der Leber der Perser-Katze.

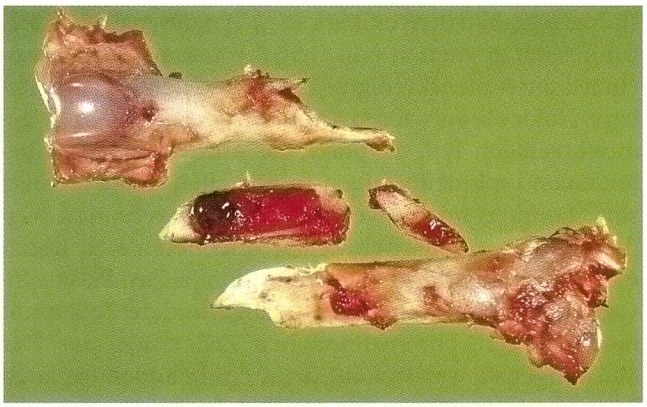

Abbildung 3: Metastase im Knochenmark (Femur, Perser-Katze).

Histologische Befunde

Bei beiden Fällen konnte in allen veränderten Organen histologisch die Diagnose malignes Melanom gestellt werden (Tab. 1).

Tabelle 1: Übersicht über die Lokalisationen der malignen Melanome

EKH-Katze	Perser-Katze
Lymphknoten	Lymphknoten
Tonsillen	Perikard
Lunge	Lunge
Pleura costalis und mediastinalis	Pleura costalis
Zwerchfell	Leber
Peritoneum	Milz
Magen	Rechte Niere
Darm	Sinus frontalis
Pankreas	Wirbelkanal
Grosses Netz, Darm-Gekröse	Knochenmark (Femur)
Leber	
Milz	
Rechte Augenhöhle und -lider	

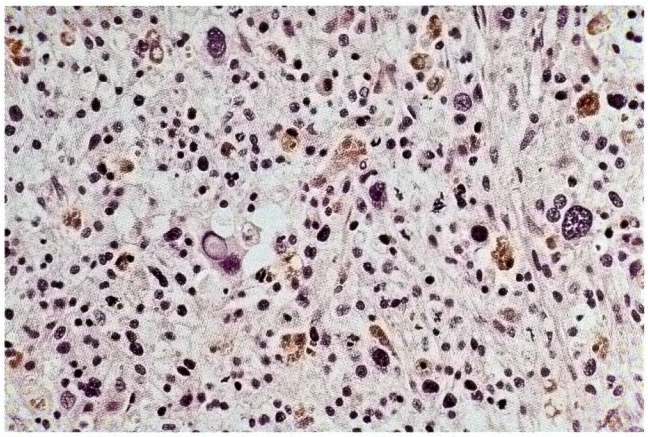

Abbildung 4: Überwiegend epitheloider Zelltyp mit starker Pleomorphie, einzelne grosse Zellen mit randständigen chromatinreichen Kernen (Leber Perser-Katze, HE, ×400).

In den meisten betroffenen Organen entsprach das histologische Bild dem epitheloiden Typ des malignen Melanoms mit grossen, rundlichen, zytoplasmareichen, vereinzelt auch mehrkernigen Zellen, die deutlich erkennbare Nukleoli aufwiesen (Abb. 4). Melanome vom gemischtzelligen Typ, die durch das Auftreten von epitheloiden und spindelförmigen Tumorzellen charakterisiert sind, konnten nur in wenigen Organen gefunden werden. Die neoplastischen Zellen zeichneten sich durch eine zum Teil starke Pleomorphie, durch Kern-Plasma-Invaginationen und durch grosse abgerundete Zellen mit randständigen, chromatinreichen Zellkernen aus. Der Melaningehalt war sowohl beim epitheloiden als auch beim gemischtzelligen Typ variabel. In den Tumorgeweben konnten multiple herdförmige Nekrosen und eine aus vorwiegend polymorphkernigen Leukozyten bestehende Reaktion beobachtet werden. Mitosen waren nur vereinzelt zu finden (meist 1, selten 2 bis 3 Mitosen pro Gesichtsfeld bei Objektiv 40).

In den noch vorhandenen Augen der beiden Katzen und in den schwarz pigmentierten linken Lidrändern der EKH-Katze konnten keine Tumorzellen gefunden werden.

Diskussion

Bei der EKH-Katze handelt es sich um ein primär intraokuläres Melanom mit Metastasierung in verschiedene Organe. Auch bei der Perser-Katze liegt die Vermutung nahe, dass ein intraokuläres Melanom das Glaukom im rechten Auge verursachte, der Bulbus aus diesem Grund enukleiert wurde und eine ausgedehnte Metastasierung stattfand.

Die Malignität des intraokulären Melanoms und die häufig auftretenden Folgeerkrankungen, wie z. B. ein therapieresistenes Glaukom erfordern eine schnelle Enukleation des betroffenen Bulbus. Diese sollte jedoch möglichst schonend und atraumatisch durchgeführt werden, da beim Menschen bekannt ist, dass dieser chirurgische Eingriff mit einer Aussaat von Tumorzellen in den Kreislauf verbunden ist. Auch eine durch die Operation bedingte Schwächung der Immunabwehr wird im Zusammenhang mit der Metastasierung von Tumorzellen diskutiert (Zimmerman und McLean, 1979).

Das kutane Melanom des Menschen könnte möglicherweise eine HIV-assoziierte Neoplasie darstellen (Mc Gregor et al., 1992). Ferner besteht bei Patienten mit Immunsuppression, wie z. B. nach einer Nierentransplantation ein erhöhtes Risiko, an einem malignen Melanom zu erkranken (Greene et al., 1981). Dies wirft die Frage auf, ob im Zusammenhang mit einer FIV- oder FeLV-Infektion bei Katzen ein häufigeres Auftreten von Melanomen zu beobachten ist. Patnaik und Mooney, (1988) untersuchten 14 der 16 an Melanom erkrankten Katzen auf das Vorhandensein einer FeLV-Infektion, sie waren alle negativ. Das von Bertoy et al. (1988) erhaltene Ergebnis eines ELISA für FeLV-gruppenspezifisches Antigen bei einer Katze mit metastasierendem intraokulärem Melanom war ebenfalls negativ. Bei Schulze Schleithoff und Opitz (1983) reagierte der ELISA-Leukosetest bei einer Katze mit dem gleichen Krankheitsbild jedoch positiv. Die von uns sezierte Perser-Katze war sowohl im FeLV-Test als auch im FIV-Test negativ, von der EKH-Katze liegen keine Angaben vor. Die Frage nach einem möglichen Zusammenhang zwischen einer FIV- bzw. FeLV-Infektion und dem Auftreten von Melanomen erfordert weitere Untersuchungen.

Melanoma maligno in due gatti

In questo lavoro vengono riportati due casi, un gatto europeo a pelo corto di otto anni e un gatto persiano di dieci, nei quali fu rilevato un melanoma maligno con metastasi in diversi organi. Il tumore primario nel gatto europeo era localizzato in un occhio. Sono descritti decorso clinico e ritrovamenti anatomo- e isto-patologici e, inoltre, viene discussa la possibilità di una piu frequente comparsa del melanoma nei gatti affetti da FIV o FeLV.

Mélanome malin chez deux chats

Des mélanomas malins avec de nombreuses métastases dans divers organes ont été constatés chez un chat européen à poil court de 8 ans et un chat persan de 10 ans. La tumeur primaire dont souffrait le chat européen se trouvait dans son œil. L'évolution clinique ainsi que les résultats des examens anatomopathologique et histologique sont décrits. On discute de la possibilité de rencontrer plus fréquemment des mélanomes en relation avec les infections FIV et FeLV.

Literatur

Bertoy R. W., . Brightman A. H, Regan K. (1988): Intraocular melanoma with multiple metastases in a cat. JAVMA *192,* 87–89.

Bolon B., Calderwood Mays M.B., Hall B.J. (1990): Characteristics of canine melanomas and comparison of histology and DNA ploidy to their biologic behavior. Vet. Pathol. *27,* 96–102

Bostock D.E. (1979): Prognosis after surgical excision of canine melanomas. Vet. Pathol. *16,* 32–40.

Cordy D.R. (1990): Tumors of the nervous system and eye. In: Tumors in domestic animals, ed. Moulton J.E., 3 rd ed., p. 661. University of California Press, Berkeley.

Diters R.W., . Dubielzig R.R, Aguirre G.D., Acland G.M. (1983): Primary ocular melanoma in dogs. Vet. Pathol. *20,* 379–395.

Dubielzig R.R. (1990): Ocular neoplasia in small animals. Small Animal Ophthalmology *20,* 837–848.

Frese K. (1978): Verlaufsuntersuchung bei Melanomen der Haut und der Mundschleimhaut des Hundes. Vet. Pathol. *15,* 461–473

Greene M.H., Young T.I., Clark W.H. (1981): Malignant melanoma in renal transplant recipients. Lancet, May *30,* 1196–1199.

McGregor J.M., Newell M., Ross J., Kirkham N., McGibbon D.H., Darley C. (1992): Cutaneous malignant melanoma and human immunodeficiency virus (HIV) infection: a report of three cases. Brit. J. Dermatol. *126,* 516–519.

Patnaik A.K., Mooney S. (1988): Feline melanoma: a comparative study of ocular, oral and dermal neoplasms. Vet. Pathol. *25,* 105–112.

Pulley L.T., Stanard A.A. (1990): Tumors of the skin and soft tissues. In: Tumors in domestic animals, ed. Moulton J.E., 3 rd ed., pp. 75–82. University of California Press, Berkeley.

Ryan A.M., Diters R.W. (1984): Clinical and pathologic features of canine ocular melanomas. JAVMA *184,* 60–67.

Schäffer E.H., Gordon S. (1993): Das feline okulare Melanom. Tierärztl. Praxis *21,* 255–264.

Schulze Schleithoff N., Opitz M. (1983): Intraokuläres, metastasierendes, pigmentarmes Melanom bei einer Hauskatze. Kleintierpraxis *28,* 215–218.

Zimmerman L.E., McLean I.W. (1979): An evaluation of enucleation in the management of uveal melanomas. Am. J. Ophthalmol. *87,* 741–760.

Korrespondenzadresse: Dr. I. Schiller, Institut für Veterinärpathologie der Universität Zürich, Winterthurerstrasse 260, CH-8057 Zürich

Manuskripteingang: 8. September 1994

DIANA.
Computersoftware für Gross- und Kleintierpraxen

brunner & hess software ag
PC-Lösungen aus Entwicklerhand
Dienerstrasse 64 Tel. 01/242 20 10
CH-8004 Zürich Fax 01/241 33 02