Zeitschrift: Schweizer Archiv für Tierheilkunde SAT : die Fachzeitschrift für Tierärztinnen und Tierärzte = Archives Suisses de Médecine Vétérinaire ASMV : la revue professionnelle des vétérinaires

Herausgeber: Gesellschaft Schweizer Tierärztinnen und Tierärzte

Band: 136 (1994)

Heft: 10

Artikel: Fallbericht : persistierender rechter Aortenbogen bei einer Katze

Autor: Vögtli, T. / Weber, U. / Vögtli-Bürger, Renate

DOI: https://doi.org/10.5169/seals-592566

Nutzungsbedingungen

Die ETH-Bibliothek ist die Anbieterin der digitalisierten Zeitschriften auf E-Periodica. Sie besitzt keine Urheberrechte an den Zeitschriften und ist nicht verantwortlich für deren Inhalte. Die Rechte liegen in der Regel bei den Herausgebern beziehungsweise den externen Rechteinhabern. Das Veröffentlichen von Bildern in Print- und Online-Publikationen sowie auf Social Media-Kanälen oder Webseiten ist nur mit vorheriger Genehmigung der Rechteinhaber erlaubt. Mehr erfahren

Conditions d'utilisation

L'ETH Library est le fournisseur des revues numérisées. Elle ne détient aucun droit d'auteur sur les revues et n'est pas responsable de leur contenu. En règle générale, les droits sont détenus par les éditeurs ou les détenteurs de droits externes. La reproduction d'images dans des publications imprimées ou en ligne ainsi que sur des canaux de médias sociaux ou des sites web n'est autorisée qu'avec l'accord préalable des détenteurs des droits. En savoir plus

Terms of use

The ETH Library is the provider of the digitised journals. It does not own any copyrights to the journals and is not responsible for their content. The rights usually lie with the publishers or the external rights holders. Publishing images in print and online publications, as well as on social media channels or websites, is only permitted with the prior consent of the rights holders. Find out more

Download PDF: 09.08.2025

ETH-Bibliothek Zürich, E-Periodica, https://www.e-periodica.ch

Klinik für kleine Haustiere der Veterinärmedizinischen Fakultät der Universität Bern

Fallbericht: persistierender rechter Aortenbogen bei einer Katze

T. Vögtli, U. Weber, Renate Vögtli-Bürger, J. Lang

Einführung

Vaskuläre Ringanomalien sind häufige angeborene Herzerkrankungen. Die Mehrzahl davon sind persistierende rechte Aortenbögen (Fox, 1988). Dies wurde vor allem beim Hund (Linton, 1956; Aultman et al., 1980; Shires und Liu, 1981; VanGundy, 1989) und seltener bei der Katze beschrieben (Jessop, 1960; Reed und Bonasch, 1962; Hathaway, 1965; Richmond, 1968; Wheaton et. al, 1984).
Diese Malformation entsteht, wenn die Aorta im Laufe der embryonalen Entwicklung nicht aus dem linken vierten, sondern aus dem rechten vierten Aortenbogen gebildet wird (Hathaway, 1965; Langman, 1980). Der rechte Aortenbogen, das Ligamentum arteriosum, die Pulmonalarterie und die Herzbasis bilden einen Ring um die Trachea und den Oesophagus, so dass diese eingeschnürt werden (Uhrich, 1963; Suter und Lord, 1984).

Fallbeschreibung

Geschichte

Eine sechs Monate alte männliche Hauskatze litt laut Angaben der Besitzerin seit der 8. Lebenswoche an Husten. Zudem konnte die Besitzerin eine angestrengte Atmung beobachten. Der Kater nahm schlecht an Gewicht zu und zeigte meistens nach der Fütterung Vomitus.
Der behandelnde Tierarzt vermutete eine Bronchitis und therapierte das Tier für 14 Tage mit Chloramphenicol und Prednisolon. Da die Katze auf diese Therapie nicht ansprach, wurde eine Behandlung mit einem Paraimmunitätsinducer während drei Wochen durchgeführt.
Nachdem das Tier immer noch keine Besserung zeigte, wurde es zur weiteren Abklärung an die Klinik für kleine Haustiere überwiesen.

Klinische Untersuchung

Bei der klinischen Untersuchung erwies sich die Katze als zu klein und mit 1,6 kg Körpergewicht als zu leicht für ihr Alter.
Neben einer leichtgradigen Tachypnoe war ein inspiratorisches Atemgeräusch auffallend.
Die Auskultation ergab eine verschärfte Inspiration und Exspiration. Bei leichter Kompression der Trachea konnte ein trockener Husten ausgelöst werden.

Spezielle Untersuchungen

Die Untersuchung des roten und weissen Blutbildes ergab keine Besonderheiten. Der Nachweis auf FelV und FIV-Virus war negativ.
Auf Grund der Anamnese und der Ergebnisse der klinischen Untersuchung wurden als anschliessende diagnostische Massnahme Röntgen des Thorax angefertigt. Die Übersichtsaufnahmen vom Thorax zeigen eine leichte generalisierte Kardiomegalie, eine nach ventral verlagerte Trachea und im Bereich des kranialen Mediastinums eine sackartige inhomogene Masse mit verschieden röntgendichtem Inhalt (Gas, Weichteil, Knochen). Hieraus wurde die Verdachtsdiagnose eines kranial der Herzbasis dilatierten Oesophagus abgeleitet. Nach oraler Eingabe von 2 ml wasserlöslichem, jodhaltigem Kontrastmittel (Iopamiro 270®) konnte dies bestätigt werden. Der stark dilatierte, mit Futterresten und Gas gefüllte Oesophagus ist nach links verlagert und über der Herzbasis eingeschnürt (Abb. 1a/b).
Bei gleichzeitigem Fehlen des linken Aortenbogens konnte so die Diagnose persistierender rechter Aortenbogen gestellt werden.
Um das gleichzeitige Vorkommen einer komplexen Ringanomalie mit anderen kongenitalen vaskulären Defekten (persistierender Ductus arteriosus botalli, persistierende linke V. cava cran.) auszuschliessen, wurde eine nicht-selektive Angiographie durchgeführt. Es wurden 2 ml/kg KGW jodhaltiges Kontrastmittel (Iopamiro 270®) schnell in die linke V. jugularis injiziert. Röntgenbilder, die am Ende der Injektion angefertigt wurden, zeigen die anatomischen Gegebenheiten an den Gefässen. Während die Füllung von Jugularvene und V. cava cran. normal war, sieht man in der Folge einen rechten Aortenbogen und die Aorta descendens als dessen kaudale Verlängerung (Abb. 2a/b). Da die linke A. subclavia nun aus dem rechten Aortenbogen entspringt, kreuzt sie

den Oesophagus und zieht auf die linke Seite und nach kranial.
Röntgendiagnose: persistierender rechter Aortenbogen mit Konstriktion des Oesophagus durch linkes Lig. arteriosum und rechten Aortenbogen.

Chirurgische Therapie

Die Katze wurde mit Butorphanol sediert. Danach wurde die Anästhesie mit Thiamylal eingeleitet und nach Intubation mit Isofluran fortgesetzt.
Nach chirurgischer Vorbereitung und Abdeckung der ganzen linken Thoraxhälfte vom Schultergelenk bis hinter den Rippenbogen wurde eine Thorakotomie im 4. Interkostalraum durchgeführt. Der linke kraniale Lungenlappen wurde nach kaudal gedreht, so dass das Mediastinum über dem Bereich des Truncus pulmonalis und dem dilatierten Oesophagus zugänglich war. Das Mediastinum wurde zwischen dem Nervus phrenicus ventral und dem Nervus vagus dorsal parallel zu deren Verlauf inzidiert und das Ligamentum arteriosum dargestellt. Der Nervus vagus wurde mit einem Halteband nach dorsal retrahiert.
Kaudal vom Ligamentum arteriosum wurde der vom Nervus vagus ausgehende Nervus laryngealis recurrens dargestellt. Das Ligamentum arteriosum wurde in ganzer Länge zwischen dem persistierenden rechten Aortenbogen und dem Truncus pulmonalis freipräpariert und nach doppelter Ligatur mit nicht resorbierbarem Fadenmaterial (2-0 Surgilon®) durchtrennt (Abb. 3).
In den Oesophagus wurde ein Foleykatheter eingeführt und bis kaudal der Einschnürungsstelle geschoben. Nach Aufblasen des Ballons wurde fibrotisches Gewebe um den Oesophagus durchtrennt, bis dieser überall bis auf die Weite des unveränderten Teils kaudal der Herzbasis ausgedehnt werden konnte. Nach Einsetzen eines Thoraxdrains durch den 9. Interkostalraum wurde die Thorakotomie routinemässig verschlossen.

Nachbehandlung

Zwei bzw. vier Stunden postoperativ konnte beim Absaugen des Thorax durch den Drain jeweils nur wenig Luft und Blut gewonnen werden. Sechzehn Stunden postoperativ wurde der Thoraxdrain entfernt, nachdem zirka zwei Milliliter blutig-seröse Flüssigkeit abgesaugt wurden.

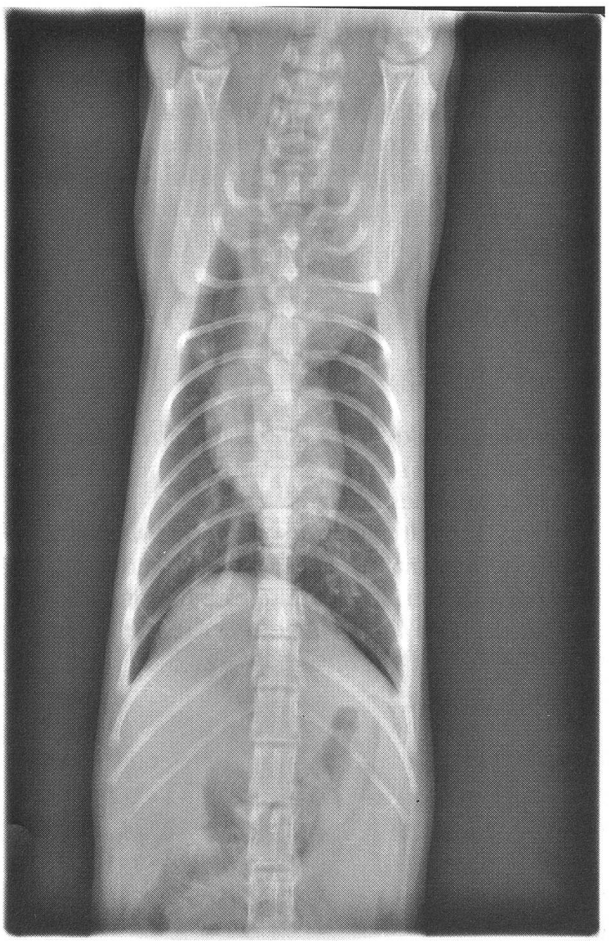

Abb. 1 a/b:
Thoraxröntgen im laterolatealen und ventrodorsalen Strahlengang zeigen einen mässig vergrösserten Herzschatten, eine nach ventral verlagerte Trachea und eine inhomogene Masse im Bereich des kranialen Mediastinums.

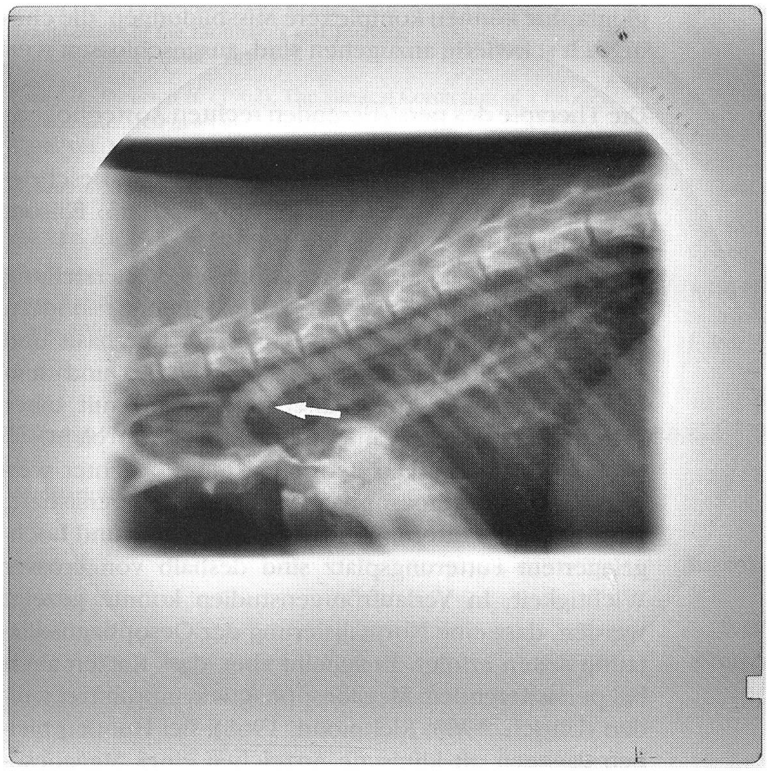

Abb. 2: Angiographie:

Abb. 2a: Das Lig. arteriosum stellt die Verbindung zwischen Rechtsaorta und Truncus pulmonalis dar (Pfeil).

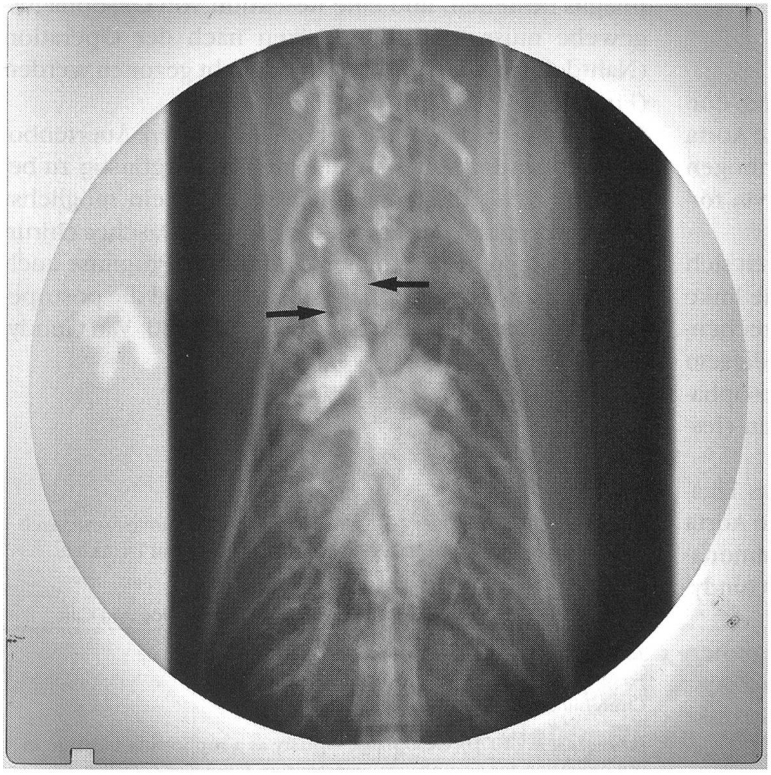

Abb. 2b: Der persistierende rechte Aortenbogen und die Aorta descendens sind rechts der Mittellinie sichtbar (Pfeil). Pfeilspitze = Truncus pulmonalis.

Nach der Operation normalisierte sich der Allgemeinzustand der Katze vollständig. Erbrechen und Atemschwierigkeiten konnten nicht mehr beobachtet werden. Die Katze wurde während drei Monaten mit Futterbrei ernährt. Bei der Nachkontrolle sechs Wochen später wog sie 3,4 kg. Auch nach drei Monaten konnte radiologisch immer noch ein Megaoesophagus nachgewiesen werden, wobei die Katze weder anamnestisch noch bei der klinischen Untersuchung Probleme zeigte.

Diskussion

Nach dem Einsetzen der Pulsation im embryonalen Herzschlauch entwickeln sich die grossen Gefässe. Aus dem Truncus arteriosus entspringen die sechs Aortenbögen, die das Blut beidseits um den Schlunddarm herum in die dorsalen Aorten führen. Jedem Kiemenbogen ist ein Aortenbogen als Kiemenbogenarterie zugeteilt (Langman, 1980).

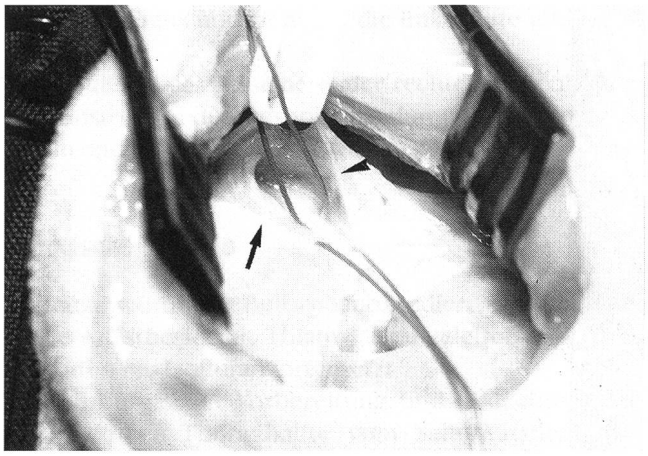

Abb. 3: Operationssitus nach Thorakotomie im linken 4. Interkostalraum und Präparation des Nervus vagus (mit gelbem Halteband nach dorsal retrahiert), Lig. arteriosum (mit 2 Fäden umschlungen) und Nervus phrenicus ventral (Pfeil). Kaudal des Lig. arteriosum ist der Nervus laryngealis recurrens sichtbar (Pfeilspitze).

Aus dem vierten linken Aortenbogen und der linken dorsalen Aorta entwickeln sich auf der linken Seite die Aorta descendens, während der rechte vierte Aortenbogen und die rechte dorsale Aorta die Arteria subclavia formen (Langman, 1980; VanGundy, 1989).
Ein persistierender rechter Aortenbogen entwickelt sich dann, wenn der linke vierte Aortenbogen und die linke dorsale Aorta obliterieren und durch die entsprechenden Gefässe der rechten Seite ersetzt werden. In diesem Fall muss der rechte Aortenbogen Trachea und Oesophagus überqueren, um der dorsalen Aorta zu folgen (Jessop, 1960).
Trachea und Oesophagus werden nun durch das Ligamentum arteriosum auf der linken Seite, durch die Aorta auf der rechten Seite und ventral von Truncus pulmonalis und Herzbasis eingeengt (Jessop, 1960; VanGundy, 1989).
Die klinischen Symptome dieser Missbildung beginnen meist im Welpenalter mit Absetzen von der Mutter oder bei der Aufnahme fester Nahrung. Durch die Stenose kranial der Herzbasis entwickelt sich ein Megaoesophagus. Typische Anzeichen sind Regurgitieren nach Futteraufnahme, Respirationsprobleme und vermindertes Wachstum.
Die Diagnose kann nach klinischem Verdacht radiologisch bestätigt werden. Differentialdiagnostisch muss neben anderen Gefässanomalien auch an einen Megaoesophagus anderer Ursache gedacht werden. Es scheint deshalb sinnvoll, vor einer allfälligen Chirurgie eine Röntgenuntersuchung mit oralem jodhaltigem Kontrastmittel oder Barium zur Überprüfung der Oesophagusfunktion durchzuführen. Mit einer nichtselektiven Angiographie können komplexere Missbildungen, die chirurgisch schwierig anzugehen sind, ausgeschlossen werden.
Die Therapie des persistierenden rechten Aortenbogens erfolgt ausschliesslich chirurgisch.
Das Vorgehen wurde von mehreren Autoren beschrieben (Reed und Bonasch, 1962; Uhrich, 1963; Ellison, 1980; Slatter, 1985; VanGundy, 1989).
Ziel dieser Behandlung ist nicht die Wiederherstellung der korrekten anatomischen Gegebenheiten, sondern die Eröffnung des Ringes aus Gefässen, Herzbasis und Ligamentum arteriosum, um so der Trachea und dem Oesophagus Platz zu schaffen. Dies wird mit einer Durchtrennung des Ligamentum arteriosum erreicht.
Bei der postoperativen Betreuung muss beachtet werden, dass der Megaoesophagus oft lange Zeit persistiert. Eine korrekte Fütterung mit weichem Futter und hochgelagertem Fütterungsplatz sind deshalb von grosser Wichtigkeit. In Verlaufröntgenstudien konnte gezeigt werden, dass eine Normalisierung der Oesophagusdilatation selten erfolgt. Es scheint aber, dass Katzen auch bei persistierendem Megaoesophagus symptomfrei werden (Uhrich, 1963; Richmond, 1968). Bei Hunden bleiben dagegen oft klinische Anzeichen eines Megaoesophagus bestehen, und eine Resektion von Oesophagusgewebe muss, trotz der Risiken nach der Operation (Nahtdehiszenzen, Infekte), in Betracht gezogen werden (Funkquist, 1970; Leib und Hall, 1984).
Die Prognose des persistierenden rechten Aoertenbogens ist bei der Katze im allgemeinen als günstig zu bewerten. Den grössten Erfolg verspricht ein möglichst frühes Erkennen der Erkrankung und ein rasches chirurgisches Eingreifen. Daneben sind für die Prognose auch das Ausmass der Oesophagusdilatation und die postoperative Betreuung massgebend (Ellison, 1980; Van Gundy, 1989).

Literatur

Aultman S.H., Chambers J.N., Vestre W.A. (1980): Double Aortic Arch and Persistent Aortic Arch in Two Littermates: Surgical Treatment. J. Am. Anim. Hosp. Assoc. *16*, 533–536

Ellison G.W. (1980): Vascular Ring Anomalies in the Dog and Cat. Contin. Educ. Pract. Vet. *11*, 693–705

Fox P.R. (1988): Canine and Feline Cardiologie. Churchill Livingstone New York

Funkquist B. (1970): Oesophago – plasty as a supporting measure in the operation for oesophageal constriction following vascular malformation. J. Small Anim. Pract. *11*, 421–427

Hathaway J.E. (1965): Persistent Right Aortic Arch in a Cat. J. Am. Vet. Med. Assoc. *147*, 255–259

Jessop L. (1960): Persistent Right Aortic Arch in the Cat Causing Oesophageal Stenosis. Vet. Rec. *72*, 46–47

Langman J. (1980): Medizinische Embryologie. Georg Thieme Verlag Stuttgart New York

Leib M.S., Hall R.L. (1984): Megaoesophagus in the Dog. Contin. Educ. Pract. Vet. *6*, 11–17

Linton G.A. (1956): Anomalies of the Aortic Arches Causing Strangulation of the Esophagus and Trachea.
J. Am. Vet. Med. Assoc. *129*, 1-5

Reed J.H., Bonasch H. (1962): The Surgical Correction of a Persistent Right Aortic Arch in a Cat.
J. Am. Vet. Med. Assoc. *140*, 142-144

Richmond, M.A. (1968): A case of Persistent Right Aortic Arch in the Cat.
Vet. Rec. *83*, 169

Shires P.K., Wendy L. (1981): Persistent Right Aortic Arch in Dogs: A Long Term Follow-up After Surgical Correction.
J. Am. Anim. Hosp. Assoc. *17*, 773-776

Slatter D.H. (1985): Textbook of Small Animal Surgery.
W.B. Saunders Company Philadelphia

Suter P. ., Lord P.F. (1984): Thoracic Radiographie.
Selbstverlag Peter F. Suter Wettswil

Ubrich S.J. (1963): Report of a Persistent Right Aortic Arch and its Surgical Correction in a Cat.
J. Small Anim. Pract. *4*, 337-338

VanGundy T. (1989): Vascular Ring Anomalies.
Contin. Educ. Pract. Vet. *2*, 36-46

Wheaton L.G., Blevins W.E., Weirich W.E. (1984): Persistent right aortic arch associated with other vascular anomalies in two cats.
J. Am. Vet. Med. Assoc. *184* , 848-851

Korrespondenzadresse: Dr. med. vet. T. Vögtli, Klinik für kleine Haustiere, Länggass-Strasse 128, CH-3012 Bern

Manuskripteingang: 12. Mai 1993



RAYSTAR 60/100 high frequency

Der kleine Riese unter den Portablen

60 mA / 100 kV in Hochfrequenztechnik. Mikroprozessorgesteuert. Netzanschluss 220 V, 10 Amp. träge. Getrennte Einstellung von kV und mAs. Belichtungspunktesystem. Aluminium Leichtrollstativ. Elektronik im ABS-Transportkoffer. Lichtvisier mit Bleilamellenblenden. Aufnahmeauslöser 2-stufig. Gewichte: Strahler 8 kg, Koffer mit Elektronik 9,5 kg, Alu-Rollstativ 10 kg. PTB-geprüft. Beste Referenzen!

furrer RÖNTGENTECHNIK
Büelmatt 12 · CH-6204 Sempach-Schweiz
Tel. 041 - 99 21 20
Fax 041 - 99 32 83