

Zeitschrift: Schweizer Archiv für Tierheilkunde SAT : die Fachzeitschrift für Tierärztinnen und Tierärzte = Archives Suisses de Médecine Vétérinaire
ASMV : la revue professionnelle des vétérinaires

Herausgeber: Gesellschaft Schweizer Tierärztinnen und Tierärzte

Band: 136 (1994)

Heft: 8

Artikel: Fallbericht : Dirofilariose beim Hund

Autor: Arnold, P. / Deplazes, P. / Ruckstuhl, H.

DOI: <https://doi.org/10.5169/seals-591618>

Nutzungsbedingungen

Die ETH-Bibliothek ist die Anbieterin der digitalisierten Zeitschriften auf E-Periodica. Sie besitzt keine Urheberrechte an den Zeitschriften und ist nicht verantwortlich für deren Inhalte. Die Rechte liegen in der Regel bei den Herausgebern beziehungsweise den externen Rechteinhabern. Das Veröffentlichen von Bildern in Print- und Online-Publikationen sowie auf Social Media-Kanälen oder Webseiten ist nur mit vorheriger Genehmigung der Rechteinhaber erlaubt. [Mehr erfahren](#)

Conditions d'utilisation

L'ETH Library est le fournisseur des revues numérisées. Elle ne détient aucun droit d'auteur sur les revues et n'est pas responsable de leur contenu. En règle générale, les droits sont détenus par les éditeurs ou les détenteurs de droits externes. La reproduction d'images dans des publications imprimées ou en ligne ainsi que sur des canaux de médias sociaux ou des sites web n'est autorisée qu'avec l'accord préalable des détenteurs des droits. [En savoir plus](#)

Terms of use

The ETH Library is the provider of the digitised journals. It does not own any copyrights to the journals and is not responsible for their content. The rights usually lie with the publishers or the external rights holders. Publishing images in print and online publications, as well as on social media channels or websites, is only permitted with the prior consent of the rights holders. [Find out more](#)

Download PDF: 07.02.2026

ETH-Bibliothek Zürich, E-Periodica, <https://www.e-periodica.ch>

Fallbericht: Dirofilariose beim Hund

P. Arnold¹, P. Deplazes², H. Ruckstuhl¹, M. Flückiger¹

Zusammenfassung

Ein Siberian Husky aus der Gegend von Mailand wurde wegen Gewichtsverlust und rascher Ermüdbarkeit zur Abklärung an die Klinik überwiesen. Bei der klinischen Untersuchung konnten als einzige klinische Befunde ein verstärktes Vesikuläratmen und Dyspnoe nach körperlicher Anstrengung erhoben werden. Röntgenologisch liessen Veränderungen der Lungenarterien den Verdacht einer Dirofilariose aufkommen. Die parasitologische Diagnose aufgrund der Morphologie der aus dem Blut isolierten Mikrofilarien und des serologischen Befundes lautete: Befall mit Mikrofilarien und adulten Stadien von *Dirofilaria immitis*. Nach Prämedikation mit Aspirin[®] wurde der Patient mit Caparsolat[®] gegen adulte Filarien und einen Monat später mit Ivermectin[®] gegen Mikrofilarien therapiert. Bei der Kontrolluntersuchung, 5 Monate nach Therapiebeginn, war der Hund klinisch gesund und frei von einer nachweisbaren Infektion mit Dirofilarien. Bei einem zweiten Husky ohne auffällige klinische Symptomatik aus dem gleichen Zwinger konnten vereinzelte Mikrofilarien von *Dirofilaria repens* diagnostiziert werden. Dieser Hund wurde nicht weiter behandelt.

Schlüsselwörter: Hund – *Dirofilaria immitis* – *Dirofilaria repens*

A case report: Dirofilariosis in a dog

A Siberian Husky from the Milan region was referred to the Clinic for clarification of a history of weight loss and rapid fatigue. On clinical examination increased vesicular sounds and dyspnea after physical excitement and effort were the only abnormal findings demonstrable. Radiologically demonstrated changes of the pulmonary arteries led to a tentative diagnosis of Dirofilariosis. The parasitological diagnosis based on serology and the morphology of microfilariae isolated from the blood indicated an infection by microfilariae and adult stages of *Dirofilaria immitis*. After premedication with Aspirin[®], the patient was treated against adult filariae with Caparsolat[®], and a month later with Ivermectin[®] against the microfilariae. At the time of re-examination, 5 months after initiation of therapy, the dog was clinically healthy and free of any demonstrable infection with Dirofilaria. In a second, clinically normal Husky from the same kennel, isolated *Dirofilaria repens* microfilariae were demonstrated. This dog was not treated.

Key words: dog – *Dirofilaria immitis* – *Dirofilaria repens*.

Einleitung

Anhand von zwei an der Veterinärmedizinischen Klinik diagnostizierten Fällen von Dirofilariose beim Hund werden Klinik, diagnostische Möglichkeiten, Differentialdiagnose, Therapie und Prophylaxe besprochen.

FALL 1

Vorbericht

Siberian Husky, männlich, 12 Jahre alt, namens «Daidai». Dieser wurde in Norditalien, in der Nähe von Mailand, zusammen mit einem zweiten Hund der gleichen Rasse in einem Zwinger gehalten. Beide Hunde wurden jährlich gegen Staupe, Hepatitis, Leptospirose und Parvovirose geimpft und mit Fenbendazol¹ entwurmt. «Daidai»¹

Panacur[®], Hoechst Veterinär GmbH

wurde im Januar 1990 wegen Gewichtsverlust und rascher Ermüdung bei Anstrengungen in die Veterinärmedizinische Klinik der Universität Zürich eingewiesen.

Klinische Untersuchung

Diese ergab eine Pulsfrequenz von 108/min, eine Atemfrequenz von 42/min sowie eine Temperatur von 38,8° C. Auskultatorisch konnte einzig ein verstärktes Vesikulärlärmen über allen Lungenlappen festgestellt werden. Nach körperlicher Belastung des Patienten (300 Meter Rennen an der Leine) zeigten sich eine rasche Ermüdbarkeit und eine Anstrengungsdyspnoe mit einer Atemfrequenz von 80/min. Die Dyspnoe nach Anstrengung bei kräftigem arteriellen Puls, das Fehlen eines auskultierbaren Herzgeräusches oder Arrhythmie führten zum Verdacht einer Erkrankung des Respirationsapparates, wobei folgende Differentialdiagnosen zu berücksichtigen waren:

- Lungentumor (primär oder sekundär)
- abgeheilte Pneumonie mit Verlust von funktionellem Lungengewebe
- granulomatöse Lungenerkrankungen
- parasitäre Erkrankungen (u.a. Angiostrongylose, Dirofilariose, Crenosomose)
- chronische Bronchitis.

Befunde

Aufgrund der in Betracht gezogenen Differentialdiagnosen wurden folgende Untersuchungen durchgeführt: Blutstatus, Chemogramm, Urinstatus, Thoraxröntgenaufnahme, eine parasitologische und serologische Blutuntersuchung auf *D. immitis* sowie eine koprologische Untersuchung auf Befall mit Darmparasiten und Lungenwürmern.

Im Blutstatus fiel eine leichte Eosinophilie (2200/ul) auf. Ferner wurden bei der Untersuchung der Blutaussstriche viele Mikrofilarien gesehen. Das Chemogramm sowie der Urinstatus zeigten keine pathologischen Befunde.

Im Thorax-Röntgenbild erschien die Lungenarterie im rechten Zwerchfelllappen leicht geschlängelt und endete abrupt (Abb. 1).

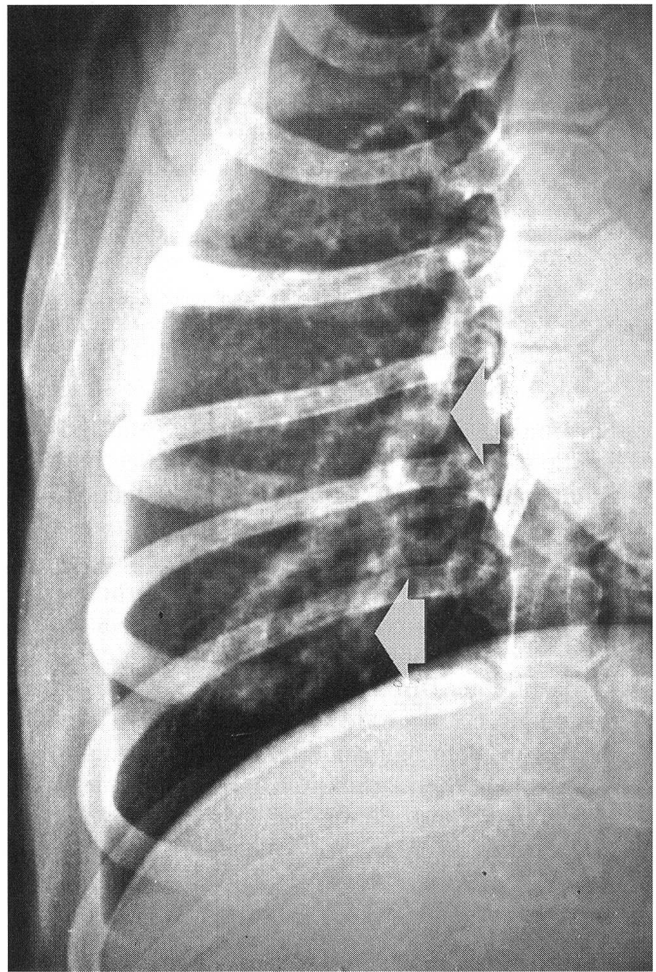


Abbildung 1: Ausschnittsvergrößerung aus der leicht verkanteten Dorsoventralaufnahme. Die Arterie in den rechten Kaudallappen erscheint geschlängelt und endet abrupt (Pfeil). Weiter distal sind keine Gefäßschatten mehr zu sehen.

Tabelle 1: Befunde der parasitologischen und immundiagnostischen Untersuchungen

Patient	Anzahl von Mikrofilarien ¹	Mikrofilarien			
		Durchschnittliche Länge ¹	Form	Anfärbbarkeit von saurer Phosphatase ²	Nachweis von zirkulierendem Antigen ³
Hund «Daidai»	sehr viele (> 100/ml)	225 µm (200—238) (n=20)	konisches Vorderende, langgestreckt	Rotfärbung Anal- und Exkretionsporus	Starke positive Reaktion
Hund «Alessandro»	wenige (2/ml)	340 µm (312—359) (n=4)	zylindrisches Vorderende, geschlängelt	Rotfärbung am Analporus, leichte Färbung am Zentralkörper	keine Reaktion

¹ angereichert mit dem Difil®-Test, Evsco, Buena, N.J., USA

² modifizierte Methode nach Chalifoux und Hunt (1971)

³ DiroCheck TM®-Test, Symbiotics, USA, Petcheck®-Test, DEXX-CORP, Portland, USA

Gleichzeitig bestand eine diffuse interstitielle Verdichtung des Lungenparenchyms. Die Ergebnisse der blutparasitologischen und serologischen Untersuchungen sind in Tabelle 1 zusammengefasst.

Bei der koprologischen Untersuchung wurden massenhaft Eier von *Trichuris vulpis* gefunden. Die Diagnose lautete: Befall mit *Dirofilaria immitis* mit mittelgradigen radiologischen Veränderungen der Pulmonalarterien und Thromboembolien im rechten Diaphragmalleappen sowie Befall mit *T. vulpis*.

FALL 2

Vorbericht

Siberian Husky, männlich, 6 Jahre alt, namens «Alessandro». Dieser im selben Zwinger lebende Hund wurde aufgrund der klinischen und parasitologischen Befunde bei «Daidai» ebenfalls an der Klinik vorgestellt.

Befunde

Klinische Untersuchung, Blutstatus, Chemogramm, Urinstatus und Thorax-Röntgenbefund waren unauffällig. Aus dem Blut konnten vereinzelte Mikrofilarien isoliert werden (Tab.1). Bei der koprologischen Untersuchung wurde ebenfalls ein starker Befall mit *T. vulpis* diagnostiziert. Diagnose beim Patienten «Alessandro» lautete: Befall mit *Dirofilaria repens* und *Trichuris vulpis*.

Therapie

Fall 1

Aufgrund der radiologisch veränderten Lungenarterien und den vermuteten thromboembolischen Herden verabreichten wir «Daidai» 7mg/kg Kgw Acetylsalicylat² täglich, um einer Verschlimmerung des thromboembolischen Geschehens nach Therapie der adulten Herzwürmer vorzubeugen. Am Vorabend des Therapiebeginnes mit einem Medikament gegen adulte Filarien wurde mit der intravenösen Infusion von Laktatringlerlösung³ in der Dosierung von 100 ml/kg Kgw über 72 Stunden mittels einer Infusionspumpe⁴ begonnen. An 2 aufeinanderfolgenden Tagen injizierten wir zweimal täglich je 2,2 mg/kg Kgw Natrium-Thiacetarsamid⁵ langsam intravenös durch einen Flügelkatheter⁶. Bereits einige Stunden nach der 1. Injektion zeigten sich Nebenwirkungen des Medikamentes. Erbrechen (1-2 mal) nach jeder Injek-

tion und Apathie und Futterverweigerung während der ganzen Therapiedauer waren die auffälligsten Symptome. Nach den ersten 2 Injektionen wurde Blut für Status und Chemogramm entnommen. Eine massive Erhöhung der Leberenzyme, AP (567 U/l) und ALT (3270 U/l) waren die einzigen abnormen Laborbefunde. Das Allgemeinbefinden besserte sich innert eines Tages nach Therapieende, und «Daidai» begann wieder zu fressen. Nach einer Woche Klinikaufenthalt konnte er entlassen werden. Verordnet wurden eine strikte Einschränkung der Bewegung sowie die Fortsetzung der Aspirineingaben. Gegen die Mikrofilarien wurde 1 Monat später 0,05 mg/kg Kgw Ivermectin⁷ (die 1%ige Lösung wurde 1:10 mit Propylenglykol verdünnt) einmal per os verabreicht.

Die *D. repens*-Infektion von Hund «Alessandro» wurde wegen den starken Nebenwirkungen des Makrofilarizides nicht therapiert. Eine Fenbendazol-Behandlung (50 mg/kg Kgw und Tag für 3 Tage per os zweimal im Abstand von 3 Wochen) gegen den *Trichuris*-Befall wurde bei beiden Hunden durchgeführt.

Da sich beide Hunde weiterhin im Endemiegebiet von *D. immitis* aufhalten, wurde die monatliche Verabreichung von Ivermectin-Kautabletten⁸ empfohlen.

Bei der Kontrolluntersuchung, 4 Monate nach Therapieende war «Daidai» klinisch gesund, und im Blut konnten weder Mikrofilarien noch zirkulierendes Antigen von *D. immitis* nachgewiesen werden.

Diskussion

Der Herzwurm des Hundes (*Dirofilaria immitis*) ist hauptsächlich in tropischen und subtropischen Gebieten verbreitet. In Europa wurden verschiedene Endemiegebiete in Italien, Frankreich, Griechenland, Spanien und Portugal beschrieben (Lit. siehe Eckert, 1992). Die Poebene ist eines der wichtigsten Endemiegebiete von *D. immitis* mit zum Teil über 70% Befallshäufigkeit bei Hunden. Vereinzelt Fälle wurden nicht allzuweit von der Schweizergrenze diagnostiziert. Autochthone Fälle aus der Schweiz wurden bis jetzt nicht beschrieben, wohl konnten aber in den letzten Jahren am Institut für Parasitologie in Zürich bei zwei Findlingshunden aus dem Tessin *D. immitis*, wie auch bei Hunden nach Aufenthalt im Mittelmeerraum *D. immitis* oder *D. repens* nachgewiesen werden.

Die im Blut zirkulierenden Mikrofilarien gelangen bei der Blutmahlzeit in weibliche Stechmücken, wo sie sich bei optimalen Aussentemperaturen von +21° C in 10-14 Tagen zu den infektiösen 3. Larvenstadien weiterentwickeln. Diese werden bei einer erneuten Blutmahlzeit der infizierten Mücken auf Hunde übertragen, in denen sie nach einer weiteren Häutung in den rechten Ventrikel und in die Lungenarterien einwandern, wo sie sich zu adulten Dirofilarien entwickeln. Erst 6 bis 9 Monate nach der Infektion können Mikrofilarien im Blut des Wirtes

² Aspirin®, Bayer

³ Fresenius AG, CH-6370 Stans

⁴ Volumed®, VP-2001, Arcomed AG Regensdorf

⁵ Caparsolate®, Abbott Laboratories

⁶ Venofix®, Braun, Meisungen AG

⁷ Ivomec® (1%), Merck Sharp & Dohme

⁸ Heartgard 30®, Merck Sharp & Dohme

nachgewiesen werden. Die adulten Filarien bewirken eine myointimale Proliferation in den Lungenarterien, welche eine Thrombozytenaggregation und Thrombenbildung begünstigt und im Laufe der Zeit zu pulmonalem Hochdruck und Rechtsherzhypertrophie führt. Röntgenbilder (Veränderung der Lungenarterien), Ultraschall (Nachweis adulter Herzwürmer in rechtem Ventrikel, Wandverdickung des rechten Ventrikels) und EKG (Rechtsherzhypertrophie) können erste diagnostische Hinweise geben. Mit dem Nachweis von Mikrofilarien, die aus EDTA-Blut mit einer Filtermethode oder mit anderen Anreicherungsverfahren isoliert werden können, wird die Diagnose gesichert.

Bei Patienten mit Aufenthalt in Südeuropa müssen bei der Identifikation der Mikrofilarien differentialdiagnostisch *Dirofilaria repens* und drei *Dipetalonema*-Arten (*D. reconditum*, *D. dracunculoides* und *D. grassii*) berücksichtigt werden (Eckert et al., 1992). Die Artbestimmung anhand der Morphologie der Mikrofilarien bereitet oft Schwierigkeiten, da zum Teil nur wenige Mikrofilarien isoliert werden können. Mit einer modifizierten Methode nach Chalifoux und Hunt (1971) konnten wir in den oben beschriebenen Fällen Mikrofilarien von *D. immitis* und von *D. repens* aufgrund der verschiedenen Anfärbbarkeit der sauren Phosphatase identifizieren. Diese Methode ist auch für die Differenzierung der anderen möglichen Filarienarten anwendbar (Valcarcel et al., 1990).

Da bei ungefähr 30% der Hunde mit *D. immitis*-Befall keine Mikrofilarien nachgewiesen werden können (okkult Befall) sind käufliche immunologische Testverfahren zum Nachweis von zirkulierenden Antigenen von adulten Filarien von grossem Nutzen. Die Spezifität dieser Tests wurde von den Herstellern hauptsächlich für den Einsatz in den Vereinigten Staaten geprüft, wo die Abgrenzung von *D. reconditum*-Infektionen von Bedeutung ist.

Nach unseren Erfahrungen war mit dem DiroChek®-Test⁹ und mit dem Petchek®¹⁰ in Seren von Hunden mit *D. repens*-Infektionen kein Antigen nachzuweisen. Die Artbestimmung der verschiedenen Filarienarten ist sinnvoll, da die zur Zeit eingesetzten Chemotherapeutika beträchtliche Nebenwirkungen verursachen können und daher nur Infektionen mit *D. immitis* eine Behandlung rechtfertigen.

Die Therapie der Dirofilariose wird zeitlich gestaffelt durchgeführt. Als erstes steht die Eliminierung der adulten Würmer im Vordergrund und als zweites das Abtöten der Mikrofilarien. Thiacetarsamid, ein Arsenderivat, (in der Schweiz nicht registriert) wirkt gegen adulte Filarien und gegen 4. Larven. Dieses Präparat ist sowohl nephro- als auch hepatotoxisch, wie vom Her-

⁹ Symbiotics®, USA

¹⁰ DEXX-CORP, Portland, USA

Un cas de dirafilariose chez un chien

Un chien sibérien Husky de la région de Milan fut présenté à la clinique en raison de perte de poids et d'endurance à l'effort amoindrie. A l'examen clinique, le chien présentait comme seuls symptômes généraux une dyspnée et une augmentation du souffle vésiculaire après effort physique. L'image radiologique des altérations des artères pulmonaires a suggéré une suspicion de dirofilariose. Le diagnostic parasitologique basé sur la présence de microfiliaries dans le sang et les tests sérologiques confirmait l'infestation de microfiliaries et de formes adultes de *Dirofilaria immitis*. Le patient fut préalablement traité à l'aide d'Aspirin® puis de Caparsolat® pour les filaires adultes et un mois plus tard à l'aide d'Ivermectin® pour les microfiliaries. Cinq mois après le début du traitement, le chien était en santé et le test de détection de filaires est resté négatif. L'examination d'un autre Husky provenant du même chenil et exempt de signes cliniques révéla la présence de quelques larves de *Dirofilaria repens*. Ce chien est resté sans traitement.

Descrizione del caso: dirofilariosi nel cane

Un cane della razza Siberian Husky proveniente dalla regione di Milano è stato portato in clinica per accertare le cause di una sospetta perdita di peso e sintomi di stanchezza. Dopo l'accertamento clinico si diagnosticò solo un'accentuata respirazione vesicolare e una dispnea dopo un lavoro fisico. I cambiamenti riscontrati alle arterie polmonari ai raggi X fecero subito sospettare una dirofilariosi. La diagnosi fu fatta in base al riscontro morfologico nel sangue delle microfilarie e al referto sierologico: Infezione da microfilarie e stadi adulti di *Dirofilaria immitis*. Dopo la premedicazione con aspirina®, la terapia dapprima consistette nell'applicazione di Caparsolat® contro le filarie adulte e un mese più tardi venne applicato l'Ivermectin® contro le microfilarie. In un controllo effettuato 5 mesi dopo l'inizio della terapia, l'animale risultava clinicamente sano e libero da infezione da dirofilarie. In un secondo Husky senza sintomi apparenti proveniente dallo stesso allevamento furono isolate alcune microfilarie del tipo *Dirofilaria repens*. Questo cane però non venne in seguito curato.

steller in der Packungsbeilage angegeben wird. Eine perivaskuläre Injektion führt zu Gewebereizungen bis zur schwersten Weichteilnekrose (Rawlings, 1986; Rawlings und Calvert, 1989).

Schwerkranke Hunde, vor allem solche mit schweren, vorbestehenden Nieren- und Leberschädigungen, sollten mit diesem Medikament nicht behandelt werden. Die Dosierung von Thiacetarsamid beträgt 2,2 mg/kg Kgw zweimal täglich für 2 Tage streng i. v. Falls auf den Röntgenbildern schwere Veränderungen in den Lungengefässen festzustellen sind, sollte vor der Therapie gegen Makrofilarien Acetylsalicylat in der Dosierung von 7 mg/kg Kgw täglich für 2 Wochen verabreicht werden. Boxenruhe für 4 Wochen sowie frühzeitiges Erkennen und symptomatisches Behandeln der Nebenwirkungen (Erbrechen, Ikterus, Nierenversagen) sind für eine erfolgreiche Therapie ausschlaggebend. Ein neues Makrofilaricid (RM-340¹¹) ist neuerdings in Frankreich in den Handel gekommen. Dieses Medikament weist unter anderem den Vorteil auf, dass es intramuskulär appliziert werden kann. Nach unseren Erfahrungen ist Immiticide® weniger toxisch als Carparsoeate®. Vor allem die Lebertoxizität scheint bei diesem neuen Präparat geringer zu sein.

Die Desintegration der Würmer durch die Therapie kann zu schweren Thromboembolien der Lungengefässe führen. Ein Temperaturanstieg, Dyspnoe und Husten weisen auf diese Komplikation hin. Prednisolon (1–2 mg/kg Kgw per os) führt bei diesen Patienten oft zu einer rapiden Verbesserung des Allgemeinzustandes. Glukokortikoide sollten aber nicht routinemässig verschrieben werden, da eine erfolgreiche Eliminierung der adulten Würmer unter Glukokortikoidtherapie weniger erfolgreich sein kann (Rawlings, 1986).

Ungefähr 4 Wochen nach Behandlung mit Thiacetarsamid sollte der Patient auch gegen die durch das Thiace-tarsamid nicht eliminierten Mikrofilarien behandelt werden. Ausser bei Collies und Collie-Kreuzungen kann, auf eigene Verantwortung der Tierärzte/Tierärztinnen, das

nicht zur Anwendung bei Hunden registrierte Ivermectin eingesetzt werden. Wir verwenden Ivermectin für Grosstiere verdünnt 1:10 mit Propylenglykol. Den Hunden wird 1 ml dieser Verdünnung pro 20 kg Kgw per os verabreicht (=0,05 mg/kg Kgw). Als Alternativen können gegen Mikrofilarien auch Fenthion oder Levamisol eingesetzt werden (Rawlings, 1986; Rawlings und Calvert, 1989; Eckert, 1992).

Das Mittel der Wahl zur Infektionsprophylaxe der Dirofilariose in endemischen Gebieten ist heute Ivermectin, das nur einmal monatlich in der Dosierung von 5–7 mg/kg Kgw per os verabreicht werden muss. Diese niedrige Dosierung wird auch von Collies mit einem Körpergewicht über 4,5 kg gut vertragen. Das Präparat ist unter dem Namen Heartgard® im Ausland, nicht aber in der Schweiz, im Handel. Vor Beginn der Prophylaxe sollten Hunde auf Mikrofilarien von *D. immitis* untersucht werden, da Ivermectin bei bereits infizierten Hunden, allergische Nebenwirkungen oder die Bildung okkulten Infektionen hervorrufen kann. In der prophylaktischen Dosierung wirkt Ivermectin auf das 3. und 4. Larvenstadium und unterdrückt deren Weiterentwicklung. Ferienreisende können daher problemlos die Prophylaxe erst am ausländischen Reiseziel beginnen, wo Heartgard® von tierärztlichen Praxen oder Apotheken bezogen werden kann. Die letztmalige Behandlung sollte innerhalb von 30 Tagen nach der letzten Exposition erfolgen. Ein weiteres neues Mittel zur Prophylaxe der Dirofilariose ist Milbemycin mit dem Handelsnamen Interceptor®¹².

Literatur

- Chalifoux L., Hunt R.D. (1971): Histochemical differentiation of *Dirofilaria immitis* and *Dipetalonema reconditum*. J. Am. Vet. Med. Assoc. 158, 601–605.
- Eckert J. et al. (1992): Helminthen. Parasitosen von Hund und Katze. In Eckert J. et al. Veterinärmedizinische Parasitologie 4. Auflage P. Parey Verlag, Berlin, S. 546–628.
- Rawlings C.A., Calvert C.A. (1989): Heartworm Disease. In Textbook of Veterinary Internal Medicine, W.B. Saunders Company, Philadelphia, pp. 1163–1184.
- Valcarcel E., Ferre I., Gomez-Bautista M., Rojo-Vazquez E.A. (1990): Diagnostico de laboratorio de la infestacion por *Dirofilaria immitis* en el perro. Med. Vet. 7, 345–353.

¹¹ Immiticide®, Rhône, Mérieux

¹² Interceptor®, Ciba-Geigy

Korrespondenzadresse: Dr. P. Arnold, Veterinärmedizinische Klinik, Winterthurerstrasse 260, CH-8057 Zürich

Manuskripteingang: 20. November 1992