

**Zeitschrift:** Schweizer Archiv für Tierheilkunde SAT : die Fachzeitschrift für Tierärztinnen und Tierärzte = Archives Suisses de Médecine Vétérinaire  
ASMV : la revue professionnelle des vétérinaires

**Herausgeber:** Gesellschaft Schweizer Tierärztinnen und Tierärzte

**Band:** 135 (1993)

**Heft:** 5

**Artikel:** Croissance et dynamique folliculaires avant et pendant l'ovulation chez la jument : revue pour le praticien

**Autor:** Montavon, S.

**DOI:** <https://doi.org/10.5169/seals-591435>

### **Nutzungsbedingungen**

Die ETH-Bibliothek ist die Anbieterin der digitalisierten Zeitschriften auf E-Periodica. Sie besitzt keine Urheberrechte an den Zeitschriften und ist nicht verantwortlich für deren Inhalte. Die Rechte liegen in der Regel bei den Herausgebern beziehungsweise den externen Rechteinhabern. Das Veröffentlichen von Bildern in Print- und Online-Publikationen sowie auf Social Media-Kanälen oder Webseiten ist nur mit vorheriger Genehmigung der Rechteinhaber erlaubt. [Mehr erfahren](#)

### **Conditions d'utilisation**

L'ETH Library est le fournisseur des revues numérisées. Elle ne détient aucun droit d'auteur sur les revues et n'est pas responsable de leur contenu. En règle générale, les droits sont détenus par les éditeurs ou les détenteurs de droits externes. La reproduction d'images dans des publications imprimées ou en ligne ainsi que sur des canaux de médias sociaux ou des sites web n'est autorisée qu'avec l'accord préalable des détenteurs des droits. [En savoir plus](#)

### **Terms of use**

The ETH Library is the provider of the digitised journals. It does not own any copyrights to the journals and is not responsible for their content. The rights usually lie with the publishers or the external rights holders. Publishing images in print and online publications, as well as on social media channels or websites, is only permitted with the prior consent of the rights holders. [Find out more](#)

**Download PDF:** 18.01.2026

**ETH-Bibliothek Zürich, E-Periodica, <https://www.e-periodica.ch>**

# Croissance et dynamique folliculaires avant et pendant l'ovulation chez la jument: revue pour le praticien

St. Montavon

## Resumé

Peu de scientifiques ont pu prévoir l'impact que l'échographie allait avoir dans l'industrie équine de l'élevage.

Le but de cette revue est d'amener le praticien à se familiariser avec l'examen échographique de l'ovaire en l'aidant à définir le stade du cycle œstral de la jument, à reconnaître les follicules préovulatoires et de prédire de manière précise le moment de l'ovulation.

Divers critères et détails propres à l'échographie équine sont étudiés et illustrés en ayant pour source les dernières travaux scientifiques parus lors du Vème Symposium International sur la Reproduction Equine de Deauville (J. Reprod. Fert. Suppl 44, 1990).

**Motsclés:** jument – échographie – cycle œstral – follicule préovulatoire – ovulation

## Follicular dynamics preceding and during ovulation in the mare: a review for the practitioner

Few scientifics predicted the impact that echography would have on the equine breeding industry. The aim of this practical review is to give the practitioner the ability to be familiar with the ovarian echographic exam. He should be able to recognize different stages of estrous cycle in the mare, status of preovulatory follicles and to predict precisely the time of ovulation.

Various specific criteria and details regarding the equine echography are studied and illustrated, using the last scientific data published after the Fifth International Symposium on Equine Reproduction in Deauville (J. Reprod. Fert. Suppl. 44, 1990).

**Key words:** mare – echography – oestrous cycle – preovulatory follicle – ovulation

## Introduction

L'échographie est un excellent moyen technique pour contrôler la dynamique et la croissance folliculaire ainsi que les changements de tissu lutéal depuis qu'il permet de visualiser de manière rapide et non-invasive le tractus génital chez la jument. Une sonde de 5 MHz possède une résolution plus grande et, est donc plus fiable qu'une sonde de 3.5 Mhz pour l'évaluation des structures ovariennes. Des tailles folliculaires de 2–3 mm de diamètre (Ginther, Pierson, 1983, 1984a, b) peuvent déjà être détectées ainsi que la structure du tissu lutéal tout au long de sa métamorphose. On classe parmi les applications potentielles de l'examen échographique ovarien l'esti-

mation temporelle du stade du cycle œstral, la détection des follicules en phase préovulatoires, la détermination du moment d'ovulation.

## Estimation temporelle du stade du cycle œstral

Les follicules sont, comme beaucoup de structures du même type, remplies de liquide, non échogènes, apparaissent noires et grossièrement délimitées sur une image échographique.

La compression des follicules adjacents, du tissu lutéal ou du stroma ovarien peut rendre irrégulière la forme de

certaines follicules (McCue et al., 1991). Lorsque les parois de deux follicules adjacents sont en contact, elles peuvent paraître droites et rigides. Le diamètre de mensuration devra donc être estimé selon une forme circulaire équivalente (Ginther, 1986).

La mesure séquentielle des modifications dynamiques d'un groupe de follicules pendant le cycle oestral est donc possible au moyen de l'échographie (Witherspoon et Talbot, 1970, McCue et al., 1991). Il est également possible de différencier un ovaire inactif d'un ovaire actif pendant l'anœstrus. Occasionnellement, de petits follicules peuvent être présents, mais l'absence d'un corps jaune échographiquement visible est caractéristique d'une situation d'**anœstrus** (figure 1).

De grands follicules en nombre important sont caractéristiques d'une période de transition dans laquelle se trouve la jument avant sa première ovulation de la saison. D'une manière générale, ces follicules grandissent puis s'atrophient jusqu'à ce qu'un follicule devienne dominant et ovule. Pendant cette période de **transition** (figure 2) certaines ovulations sont difficiles à détecter par palpation rectale et dans ces cas, l'échographie peut confirmer lors de la présence de tissu lutéal que la jument est entrée en phase saisonnière. A l'aide d'un échographe muni d'une sonde de 5 Mhz, le corps jaune est visible pendant au moins 16 jours après l'ovulation (Pierson et Ginther, 1985a, b).

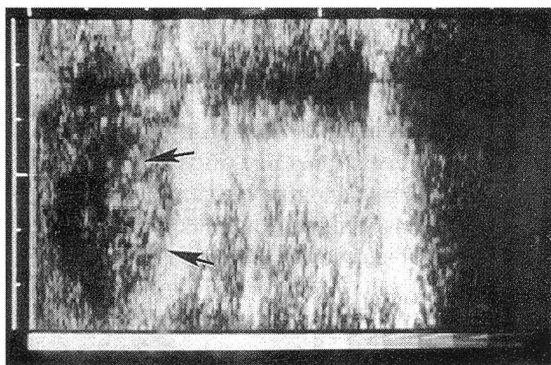


Figure 1: image caractéristique d'un ovaire en état d'anœstrus (ovaire délimité par les flèches).

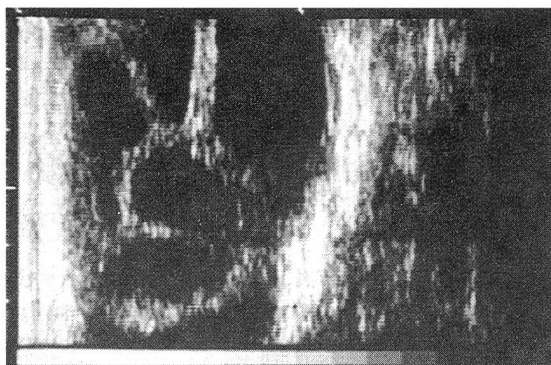


Figure 2: image caractéristique d'un ovaire en état de transition. Présence de follicules multiples.

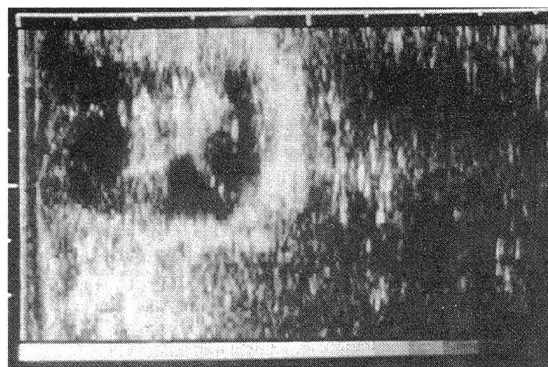


Figure 3: image d'un ovaire en début de dioœstrus.

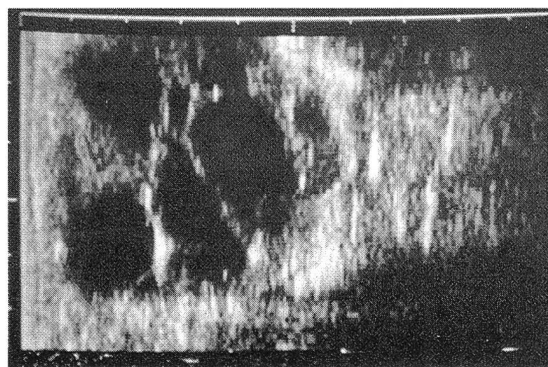


Figure 4: image d'un ovaire en fin de dioœstrus.

La confirmation de la présence de plusieurs follicules de 5 à 10 mm de diamètre en période de début de **dioœstrus** (figures 3 et 4), la croissance de grands follicules en milieu de cycle, l'observation d'une sélection et d'une croissance accélérée d'un follicule **ovulatoire** six jours avant une ovulation et la régression de grands follicules non-ovulatoires quelques jours avant l'ovulation sont des éléments que l'examen échographique est en mesure de fournir (Ginther et Pierson, 1984a).

Cet examen échographique ne doit en aucun cas remplacer les méthodes classiques de détection pratiquées dans les haras telles qu'un affûtage régulier et la palpation rectale, mais il doit en confirmer les manifestations.

## Détection de follicules en phase préovulatoire

La possibilité de détecter de manière certaine le moment de l'ovulation revêt un aspect pratique significatif. La croissance sélective d'un seul follicule préovulatoire est déclenchée environ six jours avant l'ovulation (Pierson et Ginther, 1985a, b).

Diverses techniques sont utilisées pour prévoir le moment exact d'ovulation. Pour environ 70% des juments le follicule préovulatoire devient mou dans les 24 heures qui précèdent son ovulation (Parker, 1971). A l'image échographique, ce phénomène est fréquemment ac-

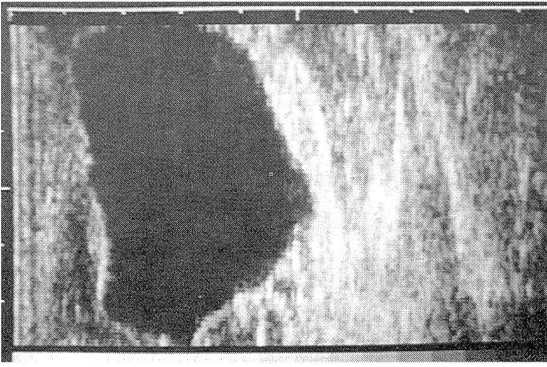


Figure 5: image d'un grand follicule préovulatoire.

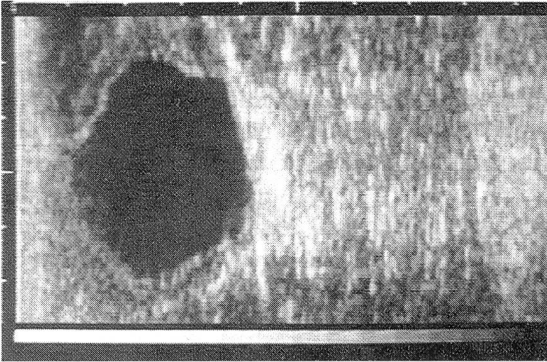


Figure 6: image d'un follicule préovulatoire à contour irrégulier.

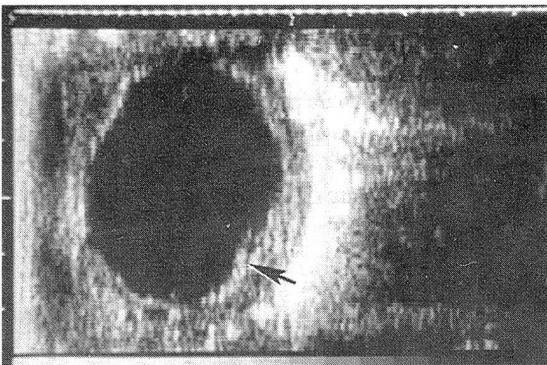


Figure 7: image d'un follicule avant l'ovulation et l'épaississement de la paroi folliculaire (flèche).

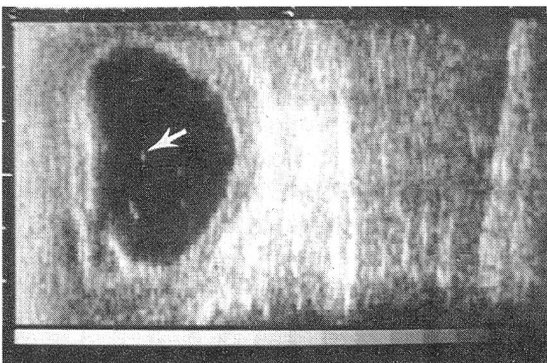


Figure 8: image des débris échogéniques dans le liquide folliculaire (flèche).

compagné d'un changement dans la forme folliculaire qui de sphérique passe à très irrégulier (figure 6) ce qui peut également être dû à des déchirements du stroma ovarien pendant la progression du follicule vers la fosse lors de l'ultime préparation à l'ovulation (Pierson et Ginther, 1985b).

La structure ovarienne chez la jument est caractéristique par rapport aux autres espèces. Une **tunica albuginea** et un **mesovarium** forment une couche séreuse épaisse sur la surface de l'ovaire. Les tissus du stroma sont arrangés en ligne depuis la fosse d'ovulation jusqu'à la périphérie de l'ovaire de manière à forcer une croissance du follicule en direction de cette fosse (Prickett, 1966).

Cet arrangement structurel exclut un autre site d'ovulation. Des études cinématographiques et histologiques ont été conduites afin de déterminer l'endroit exact de la rupture folliculaire, bien que la séquence temporelle et les dernières modifications folliculaires ne soient pas vraiment spécifiques (Prickett, 1966; Squires et al., 1984).

Nous savons que la semence d'étalon peut survivre plusieurs jours dans le tractus génital de la jument (Neely, 1983; Pickett et al., 1988). Dès lors, il est généralement accepté que 48 heures après la saillie, le nombre de spermatozoïdes viables a diminuée et donc la fertilité est réduite (Pickett et al., 1988). L'utilisation de semence congelée, réfrigérée ou de mauvaise qualité peut donc considérablement réduire le temps de vie des spermatozoïdes après insémination (Pickett et al., 1988). Nous savons que les oocytes de la jument commencent à perdre de leur viabilité 12 heures après ovulation. De plus, la semence déposée dans l'utérus après l'ovulation nécessite un certain temps pour atteindre le site de fertilisation et pour sa **capacitation** (Rogers, 1978; Pickett et al., 1988). La saillie ou l'insémination, en particulier avec de la semence de longévité réduite, sera préférée juste avant l'ovulation, de manière à augmenter les chances de succès d'une gestation et à prévenir la surcharge individuel d'un étalon.

Lors de la pratique de transfert d'embryon, le moment d'ovulation est d'autant plus important à déterminer qu'il influence la synchronisation de toutes les juments receveuses (Hinrichs et DiGiorgio, 1991).

Divers critères ont été étudiés (Pierson et Ginther, 1985a, b), parmi lesquels on trouve le pourcentage de changement de forme, de taille du follicule, l'échogénicité de son liquide et de sa paroi, l'épaisseur de sa paroi, de manière à prédire le moment d'ovulation. Les résultats ont démontrés que la taille du follicule **préovulatoire** (figure 5) était le critère le plus fiable. Dans le cas d'une double ovulation, la taille des deux follicules préovulatoire est naturellement moins grande que dans le cas d'un seul follicule préovulatoire.

L'épaississement de la paroi a lieu dans la majorité des cas juste avant l'ovulation (figure 7), mais son apparence est trop précoce pour prédire de manière imminente l'ovulation. Une augmentation de l'échogénicité du liquide apparaît parfois avant l'ovulation (figure 8); ceci est à mettre en relation avec la dégénération des cellules



granuleuses de la paroi folliculaire. On doit utiliser ce critère avec prudence lors de la prédiction de l'ovulation car son apparition n'est pas suffisamment systématique pour être fiable.

En résumé, la combinaison entre l'apparition d'un grand follicule mou associé à de la douleur lors de palpation rectale et à un certain changement de forme de la paroi folliculaire détectable par échographie peuvent être utilisés comme critère de choix pour prédire une ovulation dans les 24 heures pour la plupart des juments.

## Détermination du moment d'ovulation

Bon nombres d'études ont été conduites (Ginther et Pierson, 1983, 1984a, b, 1986) afin d'éclaircir cette question. Nous en avons choisi une qui nous a semblé particulièrement significative et intéressante sur le plan pratique et qui a porté ses efforts sur des juments sélectionnées en situation préovulatoire selon quatre critères à savoir: un diamètre folliculaire supérieur à 40 mm, une réduction de la pression intra-folliculaire, une douleur associée à la palpation de l'ovaire et un changement dans la forme du follicule de sphérique à irrégulier. L'intérêt de cette étude est l'analyse de la dynamique de l'ovulation en temps réel suivi à l'aide d'un échographe linéaire avec utilisation du Mode B.

L'ovulation étant définie sur le plan échographique comme une réduction rapide de la taille folliculaire, la moyenne en temps réelle est de 40 secondes avec des variations pouvant aller de 5 à 90 secondes. L'apparition d'un creux et d'une protrusion de liquide vers l'extérieur (figure 9) a pu être remarquée dans la majorité des cas et est à mettre en relation avec la rupture du stroma ovarien et l'éjection du follicule par la fosse d'ovulation (Prickett, 1966, Squires et al., 1984).

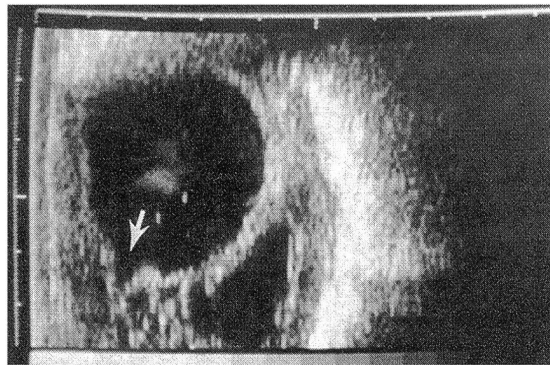


Figure 9: image juste avant une ovulation. Exemple de la protrusion (flèche).

Dans la totalité des cas, aucun liquide folliculaire n'était présent après l'ovulation. Il n'a pas été possible de relever la présence de liquide folliculaire dans l'oviducte ni dans la corne utérine immédiatement après l'ovulation. Ceci n'est pas étonnant dans la mesure où l'entrée dans l'oviducte est très petite (5 à 10 mm). L'augmentation de l'échogénicité de la paroi folliculaire a été visible dans la totalité des cas juste avant l'ovulation. Un contour échogénique brillant, une forme irrégulière et une déchirure de la paroi folliculaire ont été des critères d'ovulation imminente.

Bien que l'examen échographique des ovaires de la jument ne doivent pas remplacer la palpation rectale, il est clairement démontré qu'en certaines occasions cette technique est bien plus précise. Même lors de palpations manuelles de l'ovaire, il y a des moments où l'ovulation ne peut être constatée. L'utilisation de l'échographie en cette circonstance permet de déterminer de manière plus précise ce phénomène d'importance capitale.

### Entwicklung und Dynamik des Follikels vor und während der Ovulation bei der Stute: Ein Rückblick für den Praktiker

Wenige Wissenschaftler haben den Einfluss der Echographie auf die Pferdezucht vorausgesehen. Das Ziel dieser Revue ist es, dem Praktiker die echographische Untersuchung des Ovars näher zu bringen. Er sollte in der Lage sein, Zyklusstadien zu unterscheiden, preovulatorische Follikel zu erkennen sowie den genauen Zeitpunkt der Ovulation bestimmen zu können.

Verschiedene Kriterien sowie spezifische Angaben zur Echographie der Stute werden besprochen und sind reich illustriert mit literarischen Angaben vom Fünften Internationalen Symposium über die Fortpflanzung des Pferdes in Deauville (J. Reprod. Fert. Suppl 44, 1990).

### Crescenza e dinamica follicolare prima e durante l'ovulazione della giumenta: Rivista per il praticante

Pochi scientifici avevano previsto l'impatto dell'echografia e le sue conseguenze nell'allevamento industriale equino. Lo scopo di questa rivista è di familiarizzare il praticante coll'esame echografico dell'ovaia, aiutandolo a definire la fase del ciclo del'estro nella giumenta, di riconoscere gli follicoli preovulari e di fissare in questo modo preciso il momento dell'ovulazione.

Criteri diversi et più ampie dettagli adatto a l'echografia equina si trovano studiate ed illustrate, procedendo dei lavori scientifici più recenti del quinto simposio internazionale trattando della riproduzione equina a Deauville (Francia) nell'1990. (J. Reprod. Fert. Suppl. 44, 1990).

## Littérature

*Ginther O.J., Pierson R.A.* (1983): Ultrasonic evaluation of the reproductive tract of the mare; principles, equipment and techniques. *J. Equine Vet. Sci.* 3, 195-201.

*Ginther O.J., Pierson R.A.* (1984a): Ultrasonic anatomy of equine ovaries. *Theriogenology* 21, 471-483.

*Ginther O.J., Pierson R.A.* (1984b): Ultrasonic evaluation of the reproductive tract of the mare: ovaries. *J. Equine Vet. Sci.* 4, 11-16.

*Ginther O.J.* (1986): Ultrasonic imaging and reproductive events in the mare. *Equiservices, Cross Plains, WI.*

*Hinrichs K., DiGiorgio L.M.* (1991): Embryonic development after intra-follicular transfer of horses oocytes. *J. Reprod. Fert. Suppl.* 44, 369-374.

*McCue P.M., Troedson M.H.T., Liu I.K., Stabenfeldt G.H., Hughes J.P., Lasley B.L.* (1991): Follicular and endocrine response of anoestrous mares to administration of native GnRH or a GnRH agonist. *J. Reprod. Fert. Suppl.* 44, 227-233.

*Neely D.P.* (1983): Equine gestation. In: *Equine Reproduction*. Eds D.P. Neely, I.K. Liu, R.B. Hillmann. Veterinary learning System Co. Inc., Princeton Junction, NJ.

*Parker W.A.* (1971): Sequential changes of the ovulating Follicle in the oestrous mare as determined by rectal palpation. *Proc. Ann. Conf., College of Veterinary medicine and Biomedical Sciences, Colorado State University, Fort Collins, CO.*

*Pickett B.W., Squires E.L., McKinnon A.O.* (1988): Procedures for collection, evaluation and utilization of stallion semen for artificial insemination. *Colorado State Univ. Anim. Reprod. Lab. Bull.* No 03.

*Pierson R.A., Ginther O.J.* (1985a): Ultrasonic evaluation of the corpus luteum of the mare. *Theriogenology* 23, 795-806.

*Pierson R.A., Ginther O.J.* (1985b): Ultrasonic evaluation of the preovulatory follicle in the mare. *Theriogenology* 24, 359-368.

*Prickett M.E.* (1966): Pathology of the equine ovary. *Proc. 12th Ann. Conv, A.A.E.P.* pp. 145-154.

*Rogers B.J.* (1978): Mammalian sperm capacitation and fertilization in vitro: A critique of methodology. *Gamete Res* 1, 165.

*Squires, E.L., Voss J.L., Villaboz M.D., Shielder R.K.* (1984): Use of ultrasound in broodmare reproduction. *Proc. Equine Ultrasound Short Course, Colorado State Univ. Anim. Reprod. Lab.*

*Witherspoon, D.M.* (1975): The site of ovulation in the mare. *J. Reprod. Fert. Suppl.* 23, 329-330.

*Witherspoon, D.M., Talbot R.B.* (1970): Ovulation site in the mare. *J.A.V.M.A.* 157, 1452-1459.

## Remerciements

Toutes les figures apparaissant dans ce texte font partie de la collection privée du Dr. J. P. Hughes, Professeur et directeur du Département de Reproduction Equine, University of California Davis, USA. Nos sincères remerciements pour sa contribution.

*Adresse de correspondance: Dr. St. Montavon, Pratique pour Chevaux, 43A, rte du Moulin-Roget, CH-1237 Avully*

Manuskripteingang: 13. April 1992