

Zeitschrift: Schweizer Archiv für Tierheilkunde SAT : die Fachzeitschrift für Tierärztinnen und Tierärzte = Archives Suisses de Médecine Vétérinaire
ASMV : la revue professionnelle des vétérinaires

Herausgeber: Gesellschaft Schweizer Tierärztinnen und Tierärzte

Band: 135 (1993)

Heft: 3

Artikel: Lokale und systemische Infektion mit Bakterien der Gruppe EF-4 bei Hunden, Katzen und bei einem Dachs : bakteriologische und pathologisch-anatomische Befunde

Autor: Corboz, L. / Ossent, P. / Gruber, H.

DOI: <https://doi.org/10.5169/seals-590950>

Nutzungsbedingungen

Die ETH-Bibliothek ist die Anbieterin der digitalisierten Zeitschriften auf E-Periodica. Sie besitzt keine Urheberrechte an den Zeitschriften und ist nicht verantwortlich für deren Inhalte. Die Rechte liegen in der Regel bei den Herausgebern beziehungsweise den externen Rechteinhabern. Das Veröffentlichen von Bildern in Print- und Online-Publikationen sowie auf Social Media-Kanälen oder Webseiten ist nur mit vorheriger Genehmigung der Rechteinhaber erlaubt. [Mehr erfahren](#)

Conditions d'utilisation

L'ETH Library est le fournisseur des revues numérisées. Elle ne détient aucun droit d'auteur sur les revues et n'est pas responsable de leur contenu. En règle générale, les droits sont détenus par les éditeurs ou les détenteurs de droits externes. La reproduction d'images dans des publications imprimées ou en ligne ainsi que sur des canaux de médias sociaux ou des sites web n'est autorisée qu'avec l'accord préalable des détenteurs des droits. [En savoir plus](#)

Terms of use

The ETH Library is the provider of the digitised journals. It does not own any copyrights to the journals and is not responsible for their content. The rights usually lie with the publishers or the external rights holders. Publishing images in print and online publications, as well as on social media channels or websites, is only permitted with the prior consent of the rights holders. [Find out more](#)

Download PDF: 14.01.2026

ETH-Bibliothek Zürich, E-Periodica, <https://www.e-periodica.ch>

Lokale und systemische Infektionen mit Bakterien der Gruppe EF-4 bei Hunden, Katzen und bei einem Dachs: Bakteriologische und pathologisch-anatomische Befunde

L. Corboz¹, P. Ossent², H. Gruber¹

Zusammenfassung

Bakterienstämme der Gruppe EF-4 wurden aus lokalen eitrigen Läsionen im Bereich der natürlichen Körperöffnungen des Kopfes bzw. aus Bisswunden von 7 Hunden und 5 Katzen, aus Lungen von 2 weiteren Katzen mit herdförmiger nekrotisierender Pneumonie sowie aus den inneren Organen eines Dachses mit Sepsis isoliert. Der Erreger wuchs meistens in Reinkultur. Untersuchungen mit konventionellen biochemischen Methoden zeigten, dass 12 Isolate zum Biovar EF-4a und 3 Isolate zur EF-4b gehörten. In Assimilationstests mit der kommerziell erhältlichen Galerie ATB 32 GN konnte die Zugehörigkeit der Stämme zur Gruppe EF-4 bestätigt werden. Diese Untersuchungen zeigen, dass in der Veterinärmedizin Bakterien der Gruppe EF-4 nicht nur in epidemiologischer Hinsicht von Bedeutung sind, sondern dass sie auch für das Tier eine grössere Pathogenität besitzen als bisher angenommen wurde.

Schlüsselwörter: Bakteriengruppe EF-4 – Sepsis – Pneumonie – Lokale Infektion – Charakterisierung – Pathologie – Hund – Katze – Dachs

Local and systemic infections due to bacteria of Group EF-4 in cats, dogs and in a badger: bacteriological and pathological results

Bacteria of Group EF-4 were isolated in 7 dogs and in 5 cats from local purulent lesions in areas of natural openings of the head and from bite wounds, from lungs with focal necrotizing pneumonia in 2 additional cats and from internal organs in a badger with septicemia. The organisms grew mostly in pure culture. In conventional biochemical tests, 12 isolates were shown to belong to biovar EF-4a and 3 isolates to EF-4b. Classification as Group EF-4 was confirmed by assimilation tests performed with the commercially available gallery ATB 32 GN. Results of this study indicate that in veterinary medicine, bacteria of Group EF-4 are not only important from an epidemiological point of view, but that they may be more pathogenic for animals than considered hitherto.

Key words: Group EF-4 Bacteria – Septicemia – Pneumonia – Local Infection – Characterization – Pathology – Dog – Cat – Badger

Einleitung

Bakterien der Gruppe EF-4 wurden 1972 erstmals aus pneumonischen Lungen von Katzen isoliert und als «eugonisch fermentative Bakterien» beschrieben (Jang et al., 1973). Die Bezeichnung EF-4 Gruppe wurde erst 2 Jahre später gegeben (Tatum et al., 1974). Aufgrund des Verhaltens gegenüber Arginin werden 2 Biovars, EF-4a und EF-4b, abgegrenzt (Holmes und Ahmed, 1981). Unterschiede bezüglich genomischer DNS und Membranprotein-Zusammensetzung liessen vermuten, dass es sich bei diesen Biovars um 2 verschiedene Spezies handelt (Holmes und Ahmed, 1981; Holmes et al., 1990). Obwohl beide Biovars den Pasteurellen in verschiedener Hinsicht sehr nahe stehen, sprechen andere Kriterien dafür, dass sie nicht zum Genus *Pasteurella* gehören. Nach neuen vergleichenden Untersuchungen der r-RNS sind Vertreter der Gruppe EF-4 in die Familie der *Neisseriaceae* einzuordnen (Rossau et al., 1989).

Bisher wurden Bakterien der Gruppe EF-4 als Infektionserreger vor allem beim Menschen, insbesondere im Zusammenhang mit lokalen Infektionen nach Bissverletzung durch Hunde und Katzen nachgewiesen (Goldstein et al., 1978; Holmes und Ahmed, 1981; Holmes et al., 1990; Peel und Holmes, 1980; Pickett et al., 1991). In der Veterinärmedizin wurden EF-4-Bakterien vor allem als Besiedler des Nasopharynx von klinisch gesunden Tieren, insbesondere von Hunden und Katzen beschrieben (Baillie et al., 1978; Ganière et al., 1992; Saphir und Carter, 1976; Tatum et al., 1974). Hingegen sind beim Tier nur wenige Fälle klinischer Erkrankungen bekannt (Holmes et al., 1990; Jang et al., 1973; Lloyd und Allen, 1980; McParland et al., 1982).

In der vorliegenden Arbeit wird über die Isolierung von EF-4 Bakterien aus Organläsionen bei Katzen, Hunden und bei einem Dachs, über deren Charakterisierung sowie über pathologisch-anatomische und histologische Veränderungen bei einem Teil dieser Tiere berichtet.

Tiere, Material und Methoden

Untersuchte Tiere sowie Anzahl und Herkunft der Isolate sind in Tab. 1 dargestellt.

In dieser Studie wurden insgesamt 15 Stämme tierischer Herkunft sowie 1 EF-4a Referenzstamm aus einer Hundebisswunde eines Menschen einbezogen.

Nur 2 Katzen – in einem Abstand von 2 Jahren – und der Dachs gelangten zur Sektion. Die Katzen waren 3 bzw. 13-jährig und beide starben ca. 2 Wochen nach zunehmend schlechter werdendem Allgemeinbefinden, Dyspnoe und Anzeichen von Pneumonie. Der Dachs wurde in Agonie von einem Jagdaufseher geschossen und zur Sektion gebracht. Die sezierten Tiere wurden pathologisch-anatomisch, histologisch – Färbung verschiedener Organpräparate (inklusive Haut beim Dachs) mit HE, Giemsa, Brown-Brenn und Grocott – und bakteriologisch – Lunge der beiden Katzen sowie Leber, Milz und Niere des Dachses – untersucht. Beim Dachs wurden

zudem Hautstücke elektronenmikroskopisch beurteilt. Den 12 anderen Tieren wurden Tupferproben aus den in der Tabelle 1 erwähnten Lokalisationen entnommen und zur bakteriologischen Untersuchung geschickt.

Tabelle 1: Anzahl und Herkunft der untersuchten Stämme

Herkunft	Anz. Fälle	Lokalisation, Läsion
Katze	2 ^Δ	Nekrotisierende Pneumonie
	1	Keratitis
	1	Retrobulbärer Abszess
	1	Otitis
	1	Infizierte Fraktur
	1	Sinusitis
Hund	1	Lungenwash *
	1	Retrobulbärer Abszess
	2	Mandibular-Abszess
	1	Hunde-Bisswunde
	1	Nasenschleim *
	1	Stomatitis
Dachs	1 ^Δ	Leber, Milz, Niere
Mensch	1	Hunde-Bisswunde ‡

*: Klinische Pneumonie

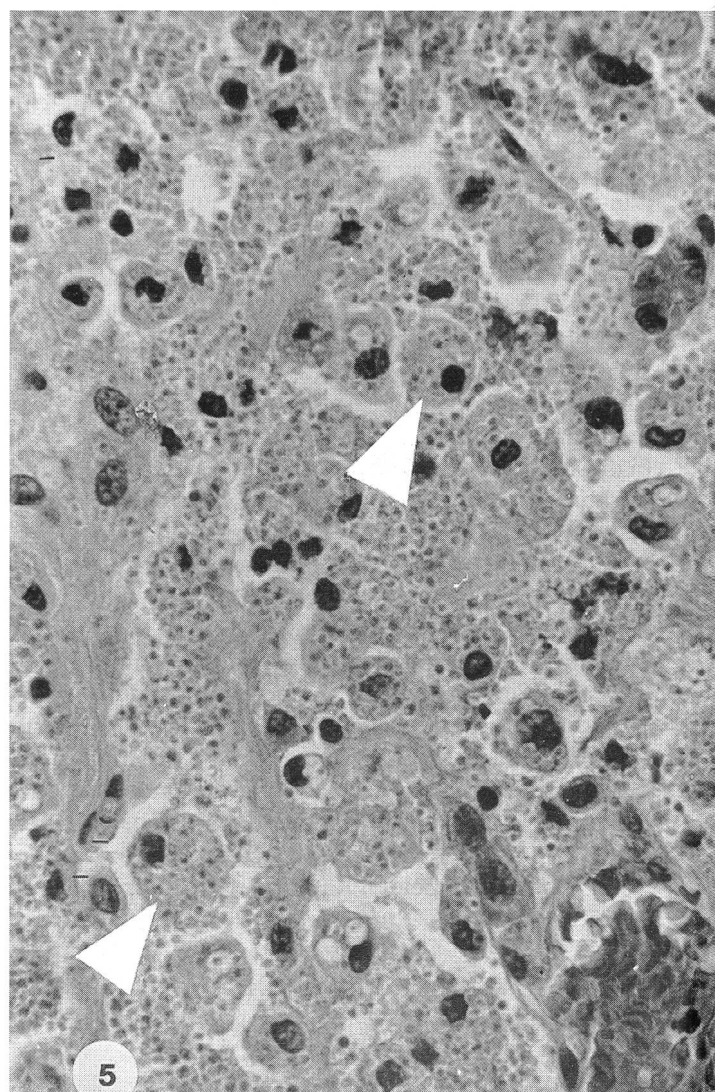
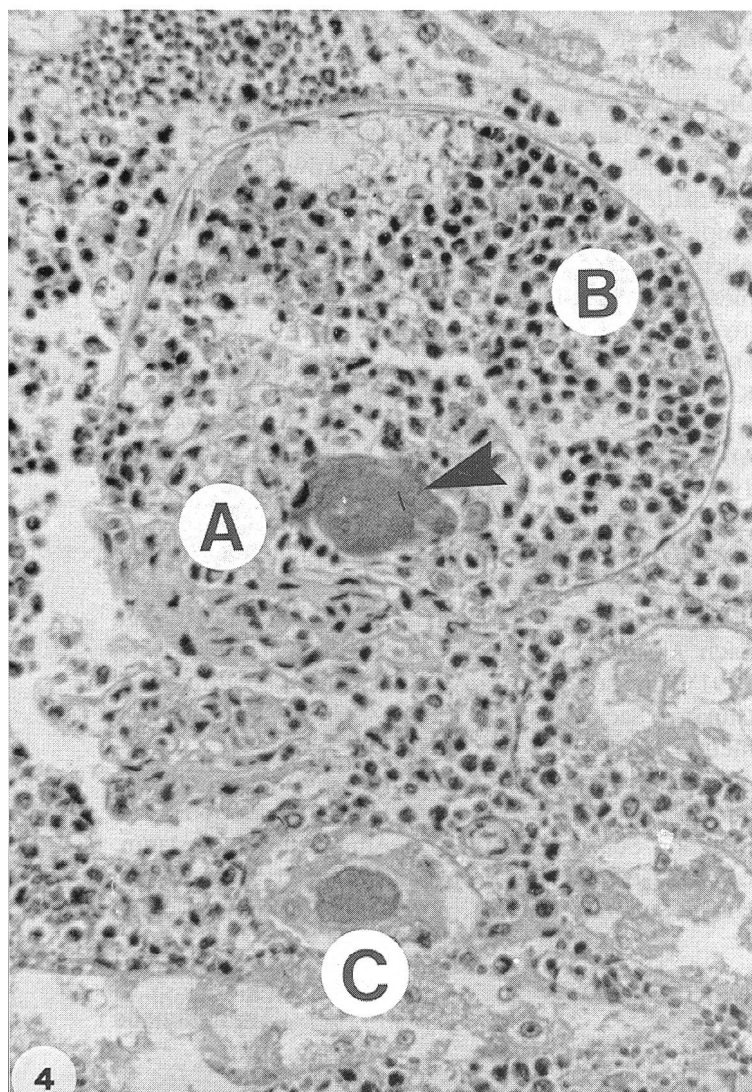
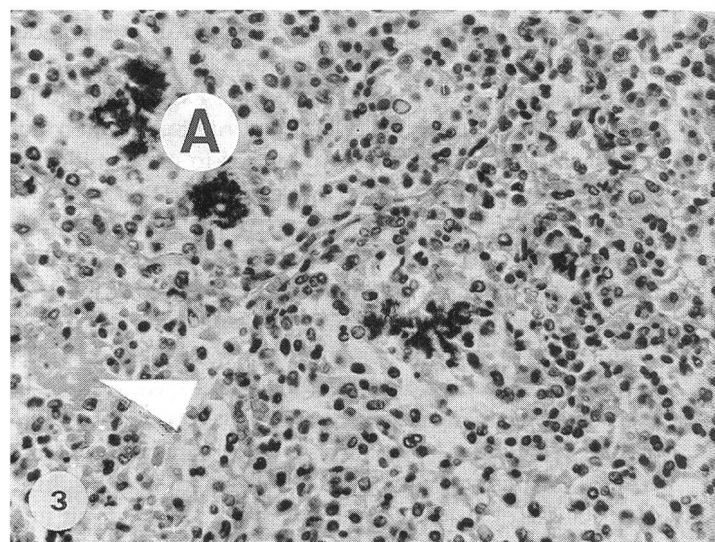
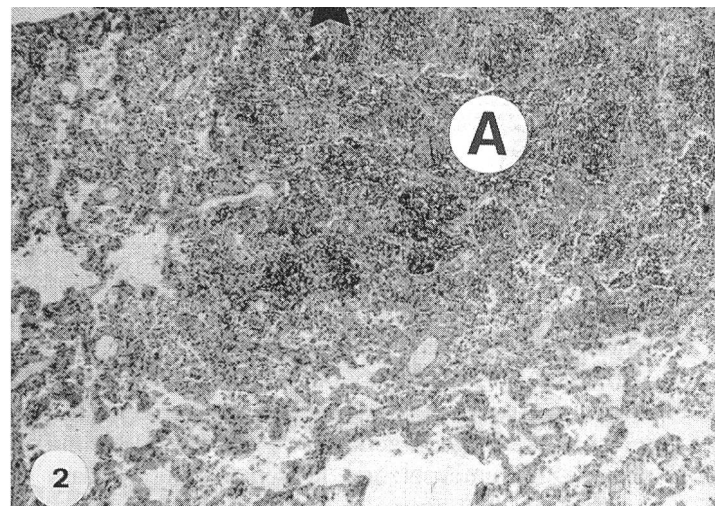
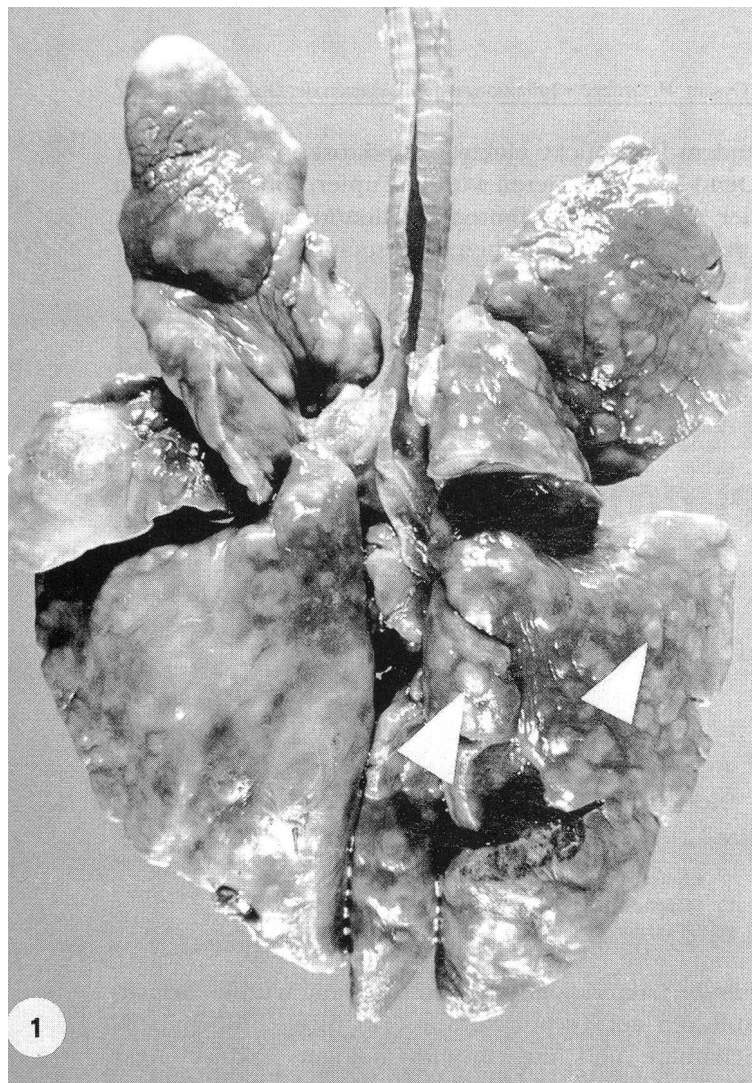
Δ: Sezierte Tiere

‡: EF-4a humaner Referenzstamm

Für die bakteriologische Untersuchung wurden Primärkulturen auf Trypticase Soy (TS) Agar (BBL) mit 5% Schafblut und auf Bromthymolblau Laktose Agar (Merck) angesetzt. Die Platten wurden unter aeroben und anaeroben (Blutplatten) Verhältnissen bei 37° C während 48 h bebrütet. Für Subkulturen wurden TS-Agar mit bzw. ohne Zusatz von 5% Schafblut verwendet. Die Empfindlichkeit gegenüber 18 Antibiotika und Chemotherapeutika wurde mit der Agardiffusionsmethode auf Isosensitest Agar (Oxoid) unter Anwendung folgender Blättchen (Diagnostics Pasteur) geprüft: Penicillin, Ampicillin, Amoxicillin, Oxacillin, Cefalexin, Chloramphenicol, Streptomycin, Neomycin, Kanamycin, Gentamicin, Tetracyclin, Polymyxin B, Erythromycin, Spiramycin, Clindamycin, Sulfonamid, Cotrimoxazole und Furane.

Konventionelle biochemische Untersuchungen wurden wie schon beschrieben durchgeführt (Holmes und Ahmed, 1981). Dabei wurden die Stämme in folgenden 19 Tests untersucht: Arginin-dihydrolase, Katalase, Oxidase, OF-Medium, Wachstum auf MacConkey CS (Oxoid) und in Simmon's Citrat, Beweglichkeit, Nitratreduktion, Indolproduktion, Gelatineverflüssigung (heart infusion broth mit 4% Gelatine, Resultate bis 10 Tage nach Ansetzen des Tests ablesen) (Nash und Krenz, 1991), Urease, β-Galaktosidase (ONPG), Spaltung von: Glukose, Saccharose, Trehalose, Maltose, Xylose, Mannit und Sorbit.

Assimilationstests wurden mit der kommerziell erhältlichen Galerie ATB 32 GN durchgeführt (BioMérieux), die folgende Substrate enthält: 4 Aminosäuren (L-Alanin, L-Serin, L-Histidin, L-Prolin), 12 organische Säuren (Itaconat, Suberat, Malonat, Azetat, D.L.-Laktat, m. 3-Hy-



droxybenzoat, p. 4-Hydroxybenzoat, Propionat, Caprat, Valerat, Citrat, D.L. 3-Hydroxybutyrat), sowie 16 Kohlenhydrate (Rhamnose, N-acetyl-Glukosamin, D-Ribose, Inosit, D-Saccharose, Maltose, 2-Ketoglukonat, 5-Ketoglukonat, Glykogen, Mannit, D-Glukose, Salicin, D-Melibiose, L-Fukose, D-Sorbit, L-Arabinose). Die Resultate wurden mit dem Datenverarbeitungssystem ATB (Bio-Merieux) automatisch abgelesen und ausgewertet.

Resultate

Pathologisch-anatomische Untersuchungen

Bei beiden Katzen mit Lungenveränderungen war die Lunge mit multiplen, bis ca. 1 cm grossen, gelblich bis

Abbildung 1:

Lunge der 3jährigen Katze (Formalin-fixiert): Das ganze Organ war mit multiplen, bis ca. 1cm grossen, rot-braunen, prominenten Knoten durchsetzt (Pfeile).

Abbildung 2:

Histologische Übersicht von einem Lungenknoten, H&E:

Die Knoten (A) bestanden aus Ansammlungen von neutrophilen Granulozyten, Makrophagen und abgeschilferten Alveolarepithelzellen.

Abbildung 3:

Lungenknoten, mittlere Vergrösserung aus Abb. 2, H&E:

Im interzellulären Bereich waren Fibrinmassen vorhanden (Pfeil), und die Knoten waren mit unregelmässig verteilten Bakterienrasen durchsetzt (A), die schon ohne Spezialfärbung sehr gut erkennbar waren.

Abbildung 4:

Niere des Dachses, mittlere Vergrösserung, H&E:

Die Umrisse eines Glomerulums sind noch erkennbar. Der Hohlraum ist mit Zellresten der Glomerulumschlingen (A), zahlreichen neutrophilen Granulozyten (B) und mit Bakterienrasen angefüllt (Pfeil). Daneben sind andere entzündliche Infiltrate und ein weiterer Bakterienrasen in einem Tubulus erkennbar (C).

Abbildung 5:

Unterhautknoten vom Dachse, starke Vergrösserung, H&E:

Sehr zahlreiche, mit Histoplasma capsulatum vollgepfropfte Makrophagen (Pfeile) bei sonst fast vollständig fehlender entzündlicher Reaktion.

rot-braunen, z.T. prominenten, verdichteten tumorartigen Knoten durchsetzt (Abb. 1). Über einigen Knoten war die Pleura aufgeraut und mit der Brustwand verwachsen. Histologisch bestanden die Knoten aus Ansammlungen von neutrophilen Granulozyten, Makrophagen, abgeschilferten Alveolarepithelzellen sowie aus kleinen Bakterienrasen und herdförmigen Nekrosen (Abb. 2 und 3). Die pathologisch-anatomische Diagnose ergab eine hochgradige, akute, herdförmige, nekrotisierende Pneumonie. Beim Dachse wurde eine schwere, akute, eitrig-nekrotisierende Nephritis mit zahlreichen rasenförmigen Bakterienansammlungen nachgewiesen (Abb. 4). Die Milz war leicht geschwollen, wies jedoch histologisch nur wenige diffus verteilte neutrophile Granulozyten auf. Die übrigen inneren Organe waren o.B. Auffällig waren zusätzlich beim Dachse die über den ganzen Körper verteilten, knotigen, teils ulzerierenden Hautveränderungen, die sich als hochgradige, granulomatöse, z.T. nekrotisierende Dermatitis mit starker Proliferation von Makrophagen erwiesen. Andere Entzündungszellen wie Rundzellen und neutrophile Granulozyten fehlten weitgehend. In den Granulomen wurden sowohl licht- wie auch elektronenmikroskopisch massenhaft Erreger mit der Morphologie von Histoplasma capsulatum festgestellt (Abb. 5). Zur Zeit dieser Feststellung war kein frisches Material mehr für eine kulturelle Bestätigung vorhanden.

Erregernachweis

Der Erreger wurde auf Schaffblutagar meist in Reinkultur und in mittlerer bis grosser Anzahl aus allen Tupfern bzw. untersuchten Organen isoliert. Nach einer 48stündigen Inkubationszeit bei 37° C unter aeroben bzw. anaeroben Verhältnissen wurden 0,5–1,5 mm grosse, regelmässige, runde, leicht abgeflachte, nicht hämolysierende Kolonien gebildet, die eine unterschiedlich starke gelbliche Pigmentierung und z.T. eine wachsartige Konsistenz aufwiesen. Die Kulturen rochen leicht nach Popcorn.

In der Gramfärbung von pathologischem Material und von Kulturen wurden gramnegative, mittelfeine, kurze, kokkoide Stäbchen nachgewiesen, die *Pasteurella multocida* ähnlich waren.

Im Antibiotogramm waren die Isolate nur gegen Lincomycin (16/16) und Oxacillin (14/16) resistent.

Konventionelle biochemische Untersuchungen

Die Resultate werden in der Tabelle 2 zusammengefasst und mit Daten der Literatur verglichen (Pickett et al., 1991). Alle Stämme waren Oxidase und Katalase positiv. 12 Stämme, wie der humane Referenzstamm, waren Arginin-dihydrolase positiv, eine Eigenschaft der Gruppe EF-4a. 3 Feldstämme waren negativ in diesem Test und wurden deshalb als EF-4b identifiziert. Nur 3 von 15 Feldstämmen sowie der Referenzstamm konnten Nitrat

Tabelle 2: Konventionelle biochemische Untersuchungen

Reaktion	Eigene Untersuchungen (Anz. pos. Stämme)			Literatur* (% pos. Stämme)	
	Feldstämme		EF-4a † (n=1)	EF4-a (n=97)	EF4-b (n=34)
	EF4-a (n=12)	EF4-b (n=3)			
Arginin-dihydrolase	12	0	1	100	0
Katalase	12	3	1	100	100
Oxidase	12	3	1	100	100
Glukose (Säure)	11	3	1	100	96
OF : fermentativ #	11	3	1	100	0
Nitrat	2	1	1	97	97
Gelatinase ‡	n.t.	n.t.	n.t.	60	9
Gelatineverflüssigung	0	0	0	0	0
MacConkey CS	0	0	0	50	71
Simmon's Citrat	0	0	0	4	20

* : Pickett et al., 1991

n.t. : nicht untersucht

† : EF-4a humaner Referenzstamm

‡ : Plattenmethode

: fermentativer Abbau von Glukose

reduzieren. Mit Ausnahme eines Feldstammes zeigten alle Isolate und der Referenzstamm eine fermentative Reaktion in OF-Medium und konnten Glukose spalten (ohne Gasbildung). Innerhalb von 10 Tagen konnten keine Stämme Gelatine verflüssigen. Wachstum auf MacConkey CS (Oxoid) und in Simmon's Citrat sowie alle anderen untersuchten Reaktionen waren bei allen Stämmen negativ.

Assimilationstests

Im Assimilationstest wurden die Feldisolate und der Referenzstamm als Bakterien der Gruppe EF-4 mit einem Identifizierungsgrad von > 99% (12 Stämme) bzw. von 84-88% (4 Stämme) erkannt. Die Resultate sind in der Tabelle 3 zusammengefasst. Die meisten Stämme der Gruppe EF-4a konnten Glukose, Laktat, Acetat und Alanin, jedoch nur 2 von 12 Ribose assimilieren. Die 3 Vertreter der Gruppe EF-4b waren positiv in diesen 5 Tests, mit Ausnahme von einem Stamm, der Acetat nicht assimilieren konnte. Der humane Referenzstamm war positiv für Laktat, Acetat und Alanin, aber negativ für Glukose und Ribose. In den übrigen Tests waren alle Stämme negativ.

Tabelle 3: Assimilationstests mit der Galerie ATB 32 GN

Reaktion	Eigene Untersuchung (Anz. pos. Stämme)			Literatur* (Anz. pos. Stämme)	
	Feldstämme		EF-4a † (n=1)	EF-4 (ADH+) (n=16)	EF-4 (ADH-) (n=7)
	EF4-a (n=12)	EF4-b (n=3)			
D-Glukose	10	3	0	0	6
D-Ribose	2	3	0	0	3
DL-Laktat	10	3	1	0	4
Acetat	11	2	1	0	0
L-Alanin	10	3	1	0	0

* : Holmes und Ahmed, 1981 (System API)

† : EF-4a humaner Referenzstamm

ADH : Arginin-dihydrolase

Diskussion

Von 7 Hunden, 7 Katzen und einem Dachs wurden 15 Isolate der Gruppe EF-4 angezüchtet. Rund drei Viertel der Isolate konnten als Biovar EF-4a und ein Viertel als EF-4b identifiziert werden. Die Bakterien wurden meist in Reinkultur und in grosser Menge isoliert, was für eine ursächliche Bedeutung spricht.

Bei 2 sezierten Katzen wurde eine schwere, herdförmige, nekrotisierende Pneumonie nachgewiesen. Diese Läsionen entsprachen denjenigen, die bei Katzen (Jang et al., 1973; McParland et al., 1982) und bei einem Tigerwelpen (Lloyd und Allen, 1980) schon beschrieben wurden. In unserem Material wurde der Erreger ebenfalls aus Lungenwaschflüssigkeit eines Hundes mit klinischer Pneumonie isoliert. Dies scheint die besondere Affinität von EF-4 Bakterien zum Respirationstrakt zu bestätigen. Berichte über systemische Infektionen mit diesem Erreger sind spärlich. In der Humanmedizin ist ein Fall bei einem Patienten mit hepatischem Karzinoid beschrieben (Dul et al., 1983). Unseres Wissens stellt der septikämische Verlauf der Infektion beim untersuchten Dachs den ersten beschriebenen Fall einer Sepsis beim Tier dar.

Schwere Organläsionen bzw. Septikämien nach Infektionen mit EF-4-Bakterien sollten nur im Zusammenhang mit ungünstigen Faktoren wie Stress und allgemeine Schwächezustände (Lloyd und Allen, 1980; Holmes et al., 1990) bzw. primären Erkrankungen (Dul et al., 1983) entstehen können. Die ältere Katze mit herdförmiger nekrotisierender Pneumonie weilte einige Wochen vor dem Auftreten der klinischen Symptome in einem Tierheim, was einen auslösenden Stressfaktor darstellen könnte. Beim Dachs könnten möglicherweise die nachgewiesenen Hautläsionen sowohl als Eintrittspforte wie auch als ungünstiger Faktor den septikämischen Verlauf der Infektion, der vermutlich terminal entstanden ist, gefördert haben. Der mikroskopische Nachweis von *Histoplasma capsulatum* - einem Erreger, der in der Schweiz beim Dachs (Nachweis aus submandibularen Lymphknoten) schon beschrieben wurde (Burgisser et al., 1961) - könnte darauf hindeuten, dass das Tier immunodefizient war, wie es beim Menschen mit kutaner Histoplasmose bekannt ist (Cott und Smith, 1979). Dies wird auch durch die Zusammensetzung der zellulären Hautinfiltration - massenhaft Makrophagen bei fehlenden Rundzellen und neutrophilen Granulozyten - bekräftigt. Die primäre Ursache dieses schlechten Immunstatus konnte nicht eruiert werden.

Bei den anderen Hunden und Katzen wurden EF-4-Bakterien in oberflächlichen Läsionen, die im Bereich der natürlichen Körperöffnungen des Kopfes lokalisiert waren, sowie in Bisswunden nachgewiesen. Diese Lokalisationen könnten im direkten Zusammenhang mit der Tatsache stehen, dass sie oft geleck werden, da bis 80% der Hunde - und vermutlich auch der Katzen - Träger von EF-4 Bakterien in Nasen- und Maulhöhlen sind (Baillie et al., 1978; Ganière et al., 1992; Saphir und Carter, 1976).

Offensichtlich handelt es sich hier um einen bedingt pathogenen Erreger.

Unsere Untersuchungen haben gezeigt, dass in der Veterinärmedizin Bakterien der Gruppe EF-4 eine grössere ätiologische Rolle spielen könnten, als bisher angenommen wurde (Ganière et al., 1992; Holmes et al., 1990). Wie in der Humanmedizin (Peel und Holmes, 1980) scheint jedoch dieser Erreger vor allem als Ursache von Abszessbildung und Wundinfektionen in Frage zu kommen.

Biovare EF-4a und EF-4b unterscheiden sich hauptsächlich durch ihre Fähigkeit oder Unvermögen, Arginin zu hydrolysieren. Die Resultate der Untersuchung mit konventionellen biochemischen Methoden entsprechen denjenigen anderer Autoren (Pickett et al., 1991). Allerdings sollten Vertreter des Biovars EF-4b keinen fermentativen Abbau von Glukose im OF-Medium aufweisen, wie es hier der Fall war (Holmes und Ahmed, 1981; Pickett et al., 1991). Falsch positive Reaktionen in diesem Test können jedoch nicht ausgeschlossen werden (Frederiksen W., Kopenhagen, persönl. Mitteilung).

Resultate der Assimilationstests weichen von denjenigen von Holmes ab, der vor ca. 10 Jahren ähnliche Untersuchungen mit experimentellen Galerien des API-Systems (BioMerieux) durchgeführt hat (Holmes und Ahmed, 1981). Möglicherweise sind beide Systeme nicht vergleichbar, da Laktat, Acetat und Alanin von unserem EF-4a Referenzstamm assimiliert wurden, obwohl die Assimilation dieser Substanzen in den Untersuchungen von Holmes bei allen Vertretern dieses Biovars negativ

war. Einer anderen Hypothese entsprechend können Sub-biovars vorkommen, wie neueste elektrophoretische Untersuchungen von Membranproteinmustern vermuten lassen (Ganière et al., 1992). Weitere Untersuchungen sind nötig, um diese Hypothesen zu überprüfen.

Literatur

- Baillie W. E., Stowe E. C., Schmitt A. M. (1978): Aerobic bacterial flora of oral and nasal fluids of canines with reference to bacteria associated with bites. *J. Clin. Microbiol.* 7, 223-231.
- Burgisser H., Fankhauser R., Kaplan W., Klingler K., Scholer H.J. (1961): Mykose bei einem Dachs in der Schweiz: histologische Histoplasmose. *Pathol. Microbiol.* 24, 794-802.
- Cott G.R., Smith T.W. (1979): Primary cutaneous histoplasmosis in immunosuppressed patient. *J.A.M.A.* 242, 456-457.
- Dul M. J., Sblaes D. M., Lerner P. I. (1983): EF-4 bacteremia in a patient with hepatic carcinoid. *J. Clin. Microbiol.* 18, 1260-1261.
- Ganière J. P., Escandre F., André-Fontaine G., Larrat M., Filloneau C. (1992): Caractérisation des bactéries du Groupe EF-4 isolées dans la cavité buccale de chiens. *Proc. VIth. Int. Symp. Vet. Lab. Diagnost.*, Lyon (France), June 9-11, Abstract 023.
- Goldstein E. J. C., Citron D. M., Wield B., Blachman U., Sutter V. L., Miller T. A., Finegold S. M. (1978): Bacteriology of human and animal bite wounds. *J. Clin. Microbiol.* 8, 667-672.
- Holmes B., Ahmed M.S. (1981): Group EF-4: a pasteurilla-like organism. In: Haemophilus, Pasteurella and Actinobacillus. (M. Kilian, W. Frederiksen, and E. L. Biberstein, eds.), Academic Press, London, 161-174.

Infektions locales et systémiques dues à des bactéries du groupe EF-4 chez le chien, le chat et le blaireau: résultats d'analyses bactériologiques et anatomo-pathologiques

Des bactéries du groupe EF-4 ont été isolées chez 7 chiens et 5 chats à partir de morsures et de lésions locales purulentes dans la région des orifices naturels de la tête, à partir de pneumonie focale nécrotisante chez 2 autres chats et de différents organes internes d'un blaireau atteint de septicémie. En général, les cultures étaient pures. Les tests biochimiques conventionnels permirent d'identifier 12 souches appartenant au biovar EF-4a et 3 souches au biovar EF-4b. L'appartenance au groupe EF-4 fut confirmée par des tests d'assimilation effectués en employant la galerie commerciale ATB 32 GN. Les résultats de ce travail semblent indiquer qu'en médecine vétérinaire, les bactéries du groupe EF-4 n'ont pas seulement une importance du point de vue épidémiologique mais qu'elles pourraient être davantage pathogènes pour l'animal qu'on ne l'avait considéré jusqu'à maintenant.

Infezioni locali e generalizzate con batteri del gruppo EF-4 in cani, gatti e un tasso: reperti batteriologici e anatomo-patologici

Ceppi batterici del gruppo EF-4 furono isolati da lesioni purulente presso le aperture naturali della testa, rispettivamente da ferite da morso in 7 cani e 5 gatti, da focolai di polmonite necrotica in 2 gatti e dagli organi interni di un tasso con setticemia. L'agente venne coltivato per lo più in coltura pura. Metodi di analisi biochimici convenzionali permisero di classificare 12 isolati nella biovar EF-4a e 3 isolati nella biovar EF-4b. Con test di assimilazione svolti usando il sistema commerciale ATB 32 GN si poté confermare l'appartenenza dei suddetti ceppi al gruppo EF-4. I dati presentati mostrano che nella medicina veterinaria i batteri del gruppo EF-4 non solamente sono importanti a livello epidemiologico, ma che ricoprono pure come patogeni per gli animali stessi una importanza maggiore di quanto si era sinora supposto.

Holmes B., Costas M., Wood A.C. (1990): Numerical analysis of electrophoretic protein patterns of Group EF-4 bacteria, predominantly from dog-bite wounds of humans. *J. Appl. Bact.* 68, 81-91.

Jang S. S., Demartini J. C., Henrickson R. V., Enright F. M. (1973): Focal necrotizing pneumonia in cats associated with a gram negative eugonic fermenting bacterium. *Cornell Vet.* 63, 446-454.

Lloyd J., Allen J. G. (1980): The isolation of Group EF-4 bacteria from a case of granulomatous pneumonia in a tiger cub. *Austral. Vet. J.* 56, 399-400.

McParland P. J., O'Hagan J., Pearson G. R., Neill S. D. (1982): Pathological changes associated with Group EF-4 bacteria in the lung of a dog and a cat. *Vet. Rec.* 111, 336-338.

Nash P., Krenz M. K. (1991): Culture media. In: *Manual of Clinical Microbiology*, 5th edition (W. J. Hausler, K. L. Herrmann, H. D. Isenberg, and H. J. Shadomy, eds.), American Society for Microbiology, Washington D.C., 1248.

Peel M. M., Holmes B. (1980): Isolation of Group EF-4 bacteria in Australia. *Austral. New Zealand J. Med.* 10, 435-437.

Pickett M. J., Hollis D. G., Bottone E. J. (1991): Miscellaneous Gram-negative bacteria. In: *Manual of Clinical Microbiology*, 5th edition (W. J. Hausler, K. L. Herrmann, H. D. Isenberg, and H. J. Shadomy, eds.), American Society for Microbiology, Washington D.C., 410-428.

Rossau R., Vandenbussche G., Theilmans S., Segers P., Grosch H., Götbe E., Mannheim W., De Ley J. (1989): Ribosomal ribonucleic acid homologies of *Neisseria*, *Klingella*, *Eikenella*, *Simonsiella*, *Alysiella*, and Centers for Disease Control Groups EF-4 and M-5 in the emended family *Neisseriaceae*. *Internat. J. System. Bact.* 39, 185-198.

Sapbir D. A., Carter G. R. (1976): Gingival flora of the dog with special reference to bacteria associated with bites. *J. Clin. Microbiol.* 3, 344-349.

Tatum H. W., Ewing W. H., Weaver R. E. (1974): Miscellaneous Gram-negative bacteria. In: *Manual of Clinical Microbiology*, 2nd edition (E. H. Lennete, E. H. Spaulding, and J. P. Truant, eds.), American Society for Microbiology, Washington D.C., 270-294.

Verdankungen

Wir danken Herrn Prof. Dr. von Graevenitz, Direktor des Institutes für Medizinische Mikrobiologie der Universität Zürich, für den Referenzstamm EF-4a, sowie Dr. F. Guscetti, Institut für Veterinärpathologie, für die EM-Untersuchungen.

Korrespondenzadresse: L. Corboz, Institut für Veterinärbakteriologie der Universität Zürich, Winterthurerstrasse 270, CH-8057 Zürich

Manuskripteingang: 1. Dezember 1992