

Zeitschrift: Schweizer Archiv für Tierheilkunde SAT : die Fachzeitschrift für Tierärztinnen und Tierärzte = Archives Suisses de Médecine Vétérinaire
ASMV : la revue professionnelle des vétérinaires

Herausgeber: Gesellschaft Schweizer Tierärztinnen und Tierärzte

Band: 134 (1992)

Heft: 2

Rubrik: Aus der Praxis - für die Praxis : was diagnostizieren Sie?

Nutzungsbedingungen

Die ETH-Bibliothek ist die Anbieterin der digitalisierten Zeitschriften auf E-Periodica. Sie besitzt keine Urheberrechte an den Zeitschriften und ist nicht verantwortlich für deren Inhalte. Die Rechte liegen in der Regel bei den Herausgebern beziehungsweise den externen Rechteinhabern. Das Veröffentlichen von Bildern in Print- und Online-Publikationen sowie auf Social Media-Kanälen oder Webseiten ist nur mit vorheriger Genehmigung der Rechteinhaber erlaubt. [Mehr erfahren](#)

Conditions d'utilisation

L'ETH Library est le fournisseur des revues numérisées. Elle ne détient aucun droit d'auteur sur les revues et n'est pas responsable de leur contenu. En règle générale, les droits sont détenus par les éditeurs ou les détenteurs de droits externes. La reproduction d'images dans des publications imprimées ou en ligne ainsi que sur des canaux de médias sociaux ou des sites web n'est autorisée qu'avec l'accord préalable des détenteurs des droits. [En savoir plus](#)

Terms of use

The ETH Library is the provider of the digitised journals. It does not own any copyrights to the journals and is not responsible for their content. The rights usually lie with the publishers or the external rights holders. Publishing images in print and online publications, as well as on social media channels or websites, is only permitted with the prior consent of the rights holders. [Find out more](#)

Download PDF: 11.01.2026

ETH-Bibliothek Zürich, E-Periodica, <https://www.e-periodica.ch>

AUS DER PRAXIS – FÜR DIE PRAXIS: WAS DIAGNOSTIZIEREN SIE?

M. DE SEPIBUS

Die Publikation «Was diagnostizieren Sie?» von Oertle et al. (Schweiz. Arch. Tierheilk. 133, 247–249, 1991) hat mich angeregt, diesen Fall aus meiner Praxis zu beschreiben:

SIGNALEMENT UND VORBERICHT

Braunviehrind, 1½jährig. Das Tier war auf der Weide und lahmte stark am linken Vorderbein. Bei einem der täglichen Kontrollgänge stellte der Besitzer dies fest.

KLINISCHE BEFUNDE

Hochgradige Stützbeinlahmheit vorne links mit mittelgradiger Schwellung im Bereich des Fesselgelenkes. Äusserlich war keine Hautverletzung sichtbar. Das Rind war fieberfrei und der Allgemeinzustand normal.

ERSTE DIAGNOSE UND DIFFERENTIAL-DIAGNOSEN

Entzündung des Fesselgelenkes; mögliche Überdehnung oder Ruptur der Fesselgelenksbänder; Salterfraktur oder -fissur; Infektion trotz gutem Allgemeinbefinden nicht ganz auszuschliessen.

ERSTE THERAPIE

2 g Oxytetracyclin, 20 mg Dexamethason und 3 g Phenylbutazon i.v.

Nachkontrolle am nächsten Tag mit der Absicht, falls keine Besserung eintreten würde, das Gelenk zu röntgen, um eine mögliche Fraktur zu erkennen.

Am nächsten Tag war der Zustand unverändert schlecht, und das Gelenk wurde im Stall am stehenden Tier geröntgt (vgl. Bilder auf der nächsten Seite).

ZWEITE DIAGNOSE

Metallischer Fremdkörper von 3–4 cm Länge.

ZWEITE THERAPIE

Operation: Das Rind wurde mit 40 mg Xylazin sediert, im Freien auf einer Strohmattatze niedergeschnürt und das linke Vorderbein nach vorne gestreckt. Rund um den Metakarpus

wurde das Gewebe mit Lidocain 2% infiltriert. Nach Rasur der Haut im Bereich des Fesselgelenkes konnte die völlig trockene Einstichstelle des Fremdkörpers medial erkannt werden. Nach Desinfektion des Operationsfeldes erfolgte der 10 bis 15 cm lange Hautschnitt längs über dem Fesselgelenk zwischen den Strecksehnen für die beiden Klauen. Das Vordringen zwischen den Sehnen zum Fremdkörper war nicht einfach, weil sich die Sehnen schlecht zur Seite schieben liessen. Nach einiger Zeit des Freipräparierens konnte der recht festsitzende Fremdkörper mit einer Arterienklemme gefasst und entfernt werden. Das Fesselgelenk wurde dabei eröffnet. Beim Fremdkörper handelte es sich um einen Spitz einer Heugabelzinke. Die Wunde wurde mit Neomycin-Penicillin-Lösung gespült, die unteren Schichten mit Catgut-Einzelknopfnähten, die Haut mit Supramid-Einzelknopfnähten zugenäht. Die Wunde wurde mit vioformgetränkten Tupfern und mit einem Verband abgedeckt.

NACHBEHANDLUNG

Das Rind wurde für 5 Tage unter täglich 2 g Oxytetracyclin gesetzt. Der Verband wurde erstmals nach 2 Tagen gewechselt. Weitere Verbandwechsel wurden durch den Tierbesitzer selbst vorgenommen. Nach 10 Tagen wurden die Hautnähte gezogen. Die Wunde war gut verheilt.

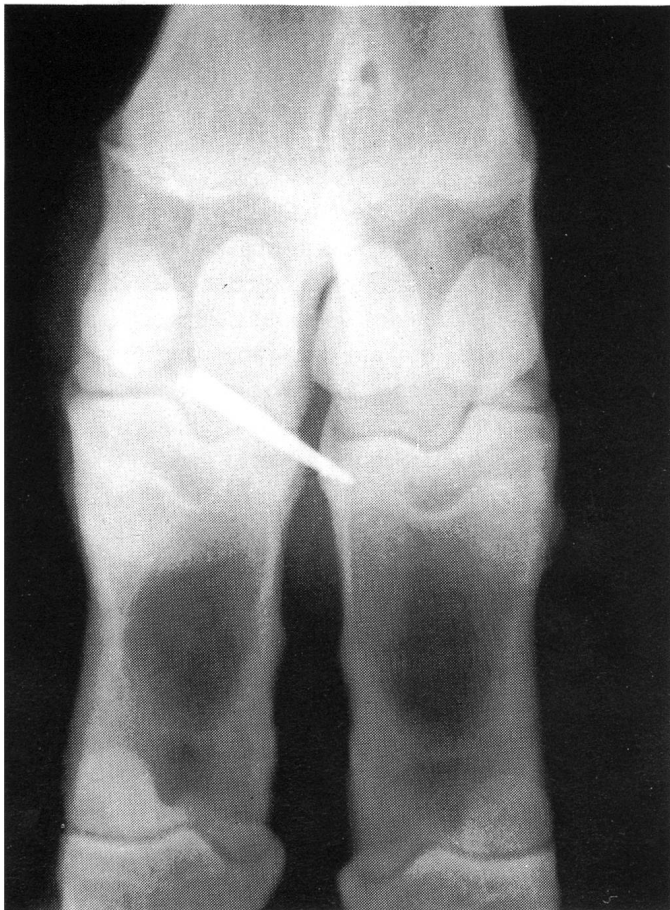
Einige Wochen nach der Operation zeigte das Rind lahmheitsfreies Gehverhalten ohne Beeinträchtigung des Fesselgelenkes.

DISKUSSION

Schwellungen in den distalen Extremitätenbereichen bei Weiderrindern trifft der Praktiker regelmässig an. Meist handelt es sich dabei um Infektionen oder um Verstauchungen, die mit Antibiotika und/oder Analgetika und Antiphlogistika zur Abheilung gebracht werden. Frakturen, die nicht infolge Instabilität und Krepitation offensichtlich sind, werden meist erst nach einem Therapiemisserfolg in Betracht gezogen. Eingebrungene Fremdkörper sind sicher eine Ausnahmeerscheinung.

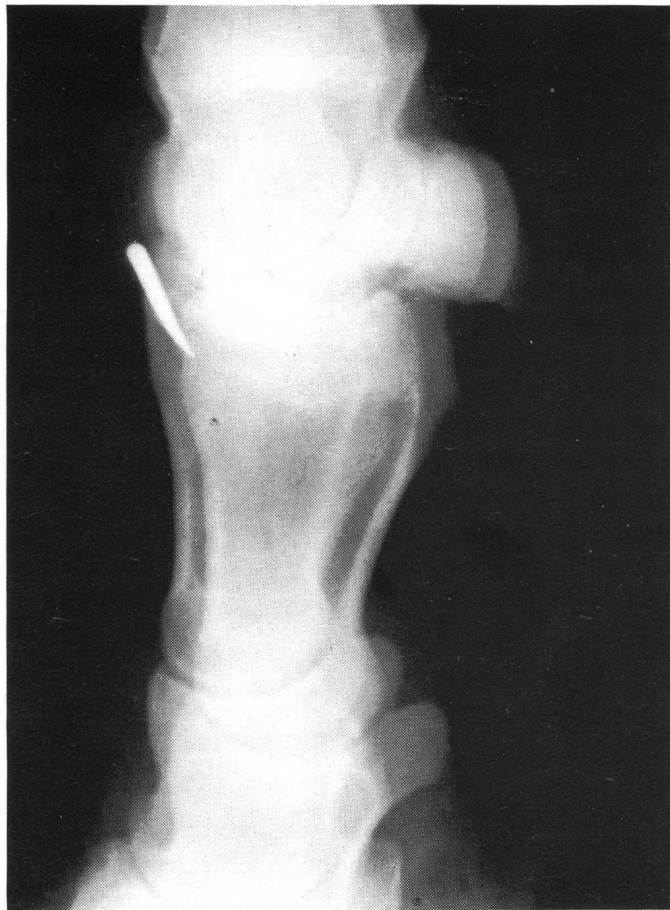Fesselgelenk links

Dorso-palmarer Strahlengang



Fesselgelenk rechts

Latero-lateraler Strahlengang



Auch in diesem Fall wurde zuerst nach «Praxismuster» behandelt und erst nach der erfolglosen ersten Therapie die Diagnostik durch Röntgenaufnahmen erweitert. Der Befund des metallischen Fremdkörpers wurde sicher nicht erwartet, zumal weder vorerst eine Einstichstelle in der Haut noch eine zu erwartende eitrige Entzündung auszumachen war.

Die operative Entfernung eines solchen Fremdkörpers ist mit den in der Praxis zur Verfügung stehenden Mitteln durchaus machbar. Voraussetzungen dafür sind anatomische Kenntnisse, die kurz vorher aufgefrischt werden, und Freude an der

Chirurgie. Zweifelsohne trugen auch die körpereigenen Regenerationsvorgänge dazu bei, dass das Rind nach einigen Wochen sich lahmheitsfrei bewegte.

Adresse: Dr. M. de Sepibus
Gross- und Kleintierpraxis
Marktgasse 12
CH-6340 Baar

Manuskripteingang: 24. Juni 1991