

Zeitschrift: Schweizer Archiv für Tierheilkunde SAT : die Fachzeitschrift für Tierärztinnen und Tierärzte = Archives Suisses de Médecine Vétérinaire
ASMV : la revue professionnelle des vétérinaires

Herausgeber: Gesellschaft Schweizer Tierärztinnen und Tierärzte

Band: 134 (1992)

Heft: 1

Rubrik: Quel est votre diagnostic?

Nutzungsbedingungen

Die ETH-Bibliothek ist die Anbieterin der digitalisierten Zeitschriften auf E-Periodica. Sie besitzt keine Urheberrechte an den Zeitschriften und ist nicht verantwortlich für deren Inhalte. Die Rechte liegen in der Regel bei den Herausgebern beziehungsweise den externen Rechteinhabern. Das Veröffentlichen von Bildern in Print- und Online-Publikationen sowie auf Social Media-Kanälen oder Webseiten ist nur mit vorheriger Genehmigung der Rechteinhaber erlaubt. [Mehr erfahren](#)

Conditions d'utilisation

L'ETH Library est le fournisseur des revues numérisées. Elle ne détient aucun droit d'auteur sur les revues et n'est pas responsable de leur contenu. En règle générale, les droits sont détenus par les éditeurs ou les détenteurs de droits externes. La reproduction d'images dans des publications imprimées ou en ligne ainsi que sur des canaux de médias sociaux ou des sites web n'est autorisée qu'avec l'accord préalable des détenteurs des droits. [En savoir plus](#)

Terms of use

The ETH Library is the provider of the digitised journals. It does not own any copyrights to the journals and is not responsible for their content. The rights usually lie with the publishers or the external rights holders. Publishing images in print and online publications, as well as on social media channels or websites, is only permitted with the prior consent of the rights holders. [Find out more](#)

Download PDF: 13.01.2026

ETH-Bibliothek Zürich, E-Periodica, <https://www.e-periodica.ch>

QUEL EST VOTRE DIAGNOSTIC?

F. LINDT et L. GAGNEBIN

Signalements et anamnèses

Cas 1: West Highland White terrier, mâle, de 4 mois, présenté en raison d'adynamie, d'inappétence et d'une douleur aiguë au niveau de la mâchoire depuis la veille.

Cas 2: West Highland White terrier, mâle, de 6 mois, présenté pour une vaccination. Depuis quelques temps apparition d'une sensibilité au niveau du cou, remarquée en mettant le collier et mis en relation, par la propriétaire, avec l'apparition de la dentition définitive.

Examens cliniques, laboratoire et radiologie

Cas 1: température corporelle: 40,5 °C avec douleur intense à la palpation de l'articulation craniomandibulaire, incapacité de fermer complètement la gueule, ptyalisme.

Analyse sanguine: WBC 20 150/ μ l; répartition leucocytaire: neutrophiles bâtonnets 4%, neutrophiles segmentés 71%, lymphocytes 16%, monocytes 9%; protéines sériques 5,5 g/dl; CK 460 UI/l; test sérologique ANA (recherche d'anticorps antinucléaires) négatif. Radiographies du crâne: figures 1 et 2.

Cas 2: température corporelle: 39,6 °C sans symptôme clinique pathologique autre qu'une irrégularité de la mandibule remarquée à la palpation.

Radiographies du crâne: figures 3 et 4.

QUEL EST VÔTRE DIAGNOSTIC?

Ostéopathie craniomandibulaire.

fig. 1

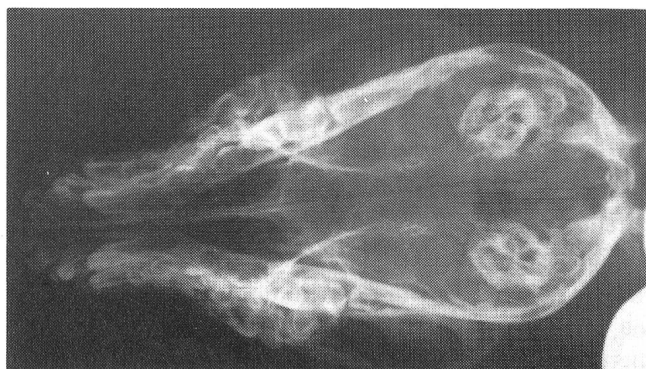


fig. 2

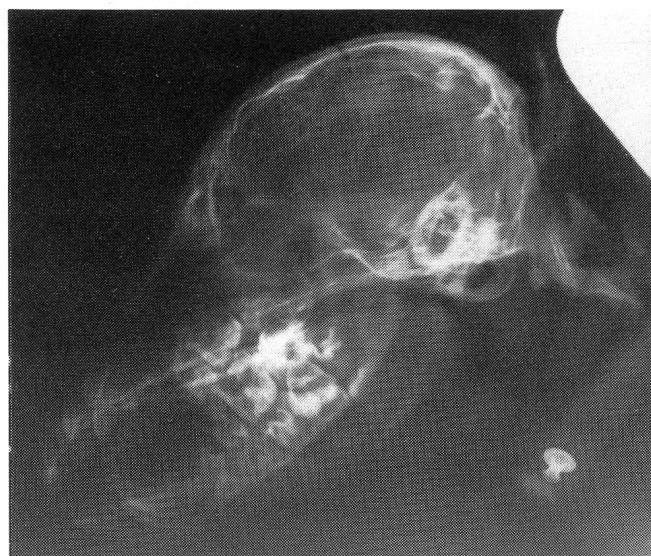
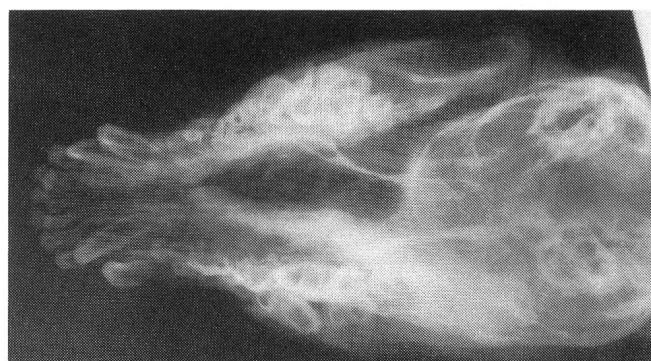
fig. 3



THÉRAPIE ET ÉVOLUTION

Prednisolone: 1 mg/kg de poids corporel, deux fois par jour pendant une semaine, puis à doses dégressives et alternées, sur une durée totale d'un mois.

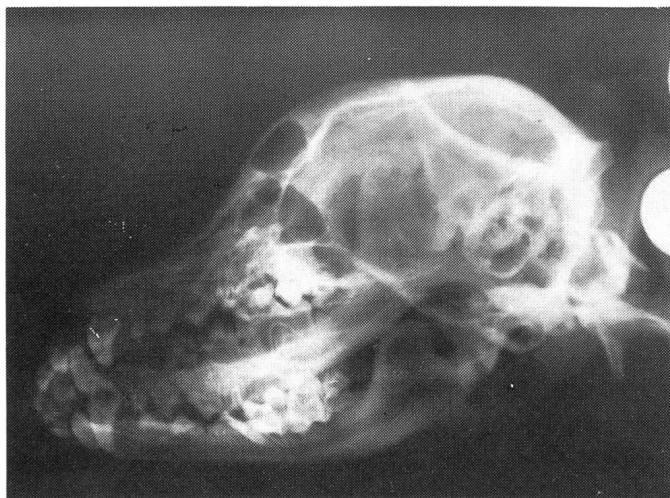
Une couverture antibiotique (Amoxycilline/Clavulanate) a été administrée pendant la première semaine.

En ce qui concerne le cas 1, l'état général s'est amélioré très rapidement avec la disparition de la douleur en l'espace de 24 heures. Des contrôles radiologiques du crâne ont été effectués

fig. 4

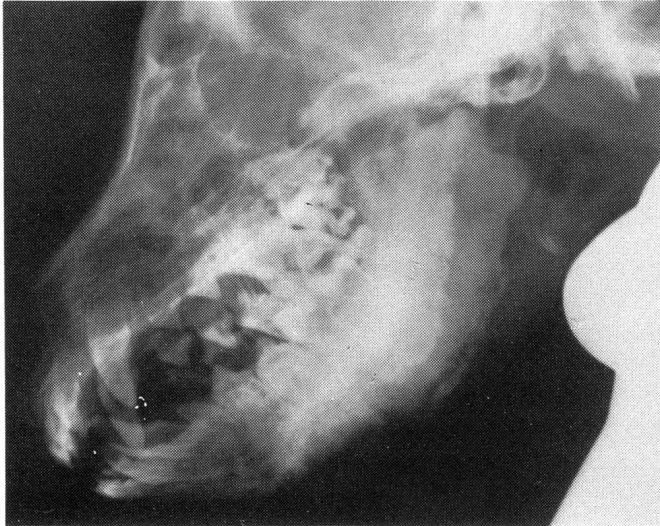

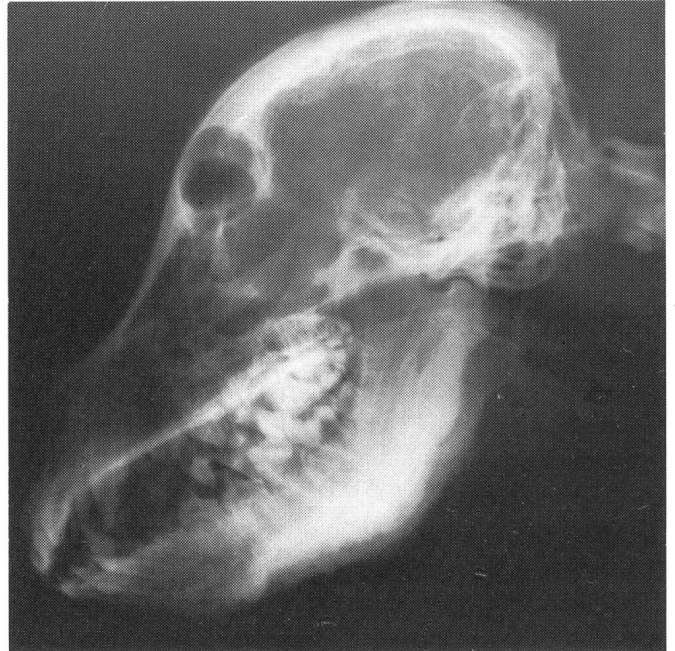fig. 5



après deux mois (figure 5) et ne révèlent aucune modification pathologique au niveau de la mâchoire. Aucune rechute n'a été observée depuis.

Des radiographies de la mâchoire du cas 2 ont été réalisées après un mois (figure 6). Elles montrent une diminution sensible des exostoses au niveau de la mandibule. Trois semaines plus tard, une légère augmentation de la sensibilité de la mâchoire avec hyperthermie (39,7 °C) nous a conduit à recommencer le même traitement antiinflammatoire. Un contrôle radiologique est prévu lorsque le chien aura atteint l'âge d'une année.

fig. 6



DISCUSSION

L'ostéopathie craniomandibulaire (périostite mandibulaire, hyperostose craniomandibulaire, «Lion's jaw») est une maladie se traduisant par une prolifération osseuse non néoplasique au niveau de la mandibule et de la bulle tympanique.

Cette affection atteint plus particulièrement le West Highland White terrier, le Scottish terrier et le Cairn terrier (Brinker et al., 1983; Niemand, 1989; Alexander, 1985; Campbell et Griffiths, 1984). Elle a également été occasionnellement observée chez le Labrador, le Doberman, le Boxer, le Boston terrier et le Danois (Alexander, 1985). Les deux sexes peuvent être atteints (Alexander, 1985) et la cause de ce syndrome est inconnue. Il semblerait qu'il puisse exister une composante génétique (Brinker et al., 1983; Prieur et al., 1989; Alexander, 1985) et éventuellement une cause infectieuse (Brinker et al., 1983). En ce qui concerne nos deux cas, l'étude des pedigrees nous a permis de mettre en évidence un parent commun sur 3 générations, un grand-père (cas 1) respectivement un arrière grand-père (cas 2).

Les signes cliniques apparaissent entre l'âge de 3 à 10 mois (Brinker et al., 1983; Prieur et al., 1989; Alexander, 1985) et se traduisent par des poussées de fièvre, la température corporelle pouvant dépasser 40 °C (Prieur et al., 1989), pendant 3 à 4 jours, avec douleur à l'ouverture de la gueule, dépression, ptialisme, éventuellement perte de poids (Alexander, 1985), atrophie de la musculature temporale et des masséters

QUEL EST VOTRE DIAGNOSTIC?

(Brinker et al., 1983). Certains cas présentant des symptômes peu marqués passeront facilement inaperçus ou seront confondus par les propriétaires avec une sensibilité occasionnée par le remplacement de la dentition de lait.

Dans les cas avancés, le diagnostic se fera par palpation de la mandibule et radiographie du crâne, révélant la présence d'exostoses.

Une atteinte des os longs des membres semble possible, causant douleur et boiterie (Campbell et Griffiths, 1984).

Cette maladie en elle-même n'est pas fatale (Alexander, 1985), mais conduira dans certains cas à l'euthanasie de l'animal si l'extension des lésions est telle que l'ouverture de la gueule, la préhension d'aliments et la mastication ne sont plus possibles.

Vers 11-12 mois, lorsque la maturité osseuse est atteinte, la douleur disparaît d'elle-même et les exostoses peuvent régresser spontanément (Brinker et al., 1983; Prieur et al., 1989; Alexander, 1985).

La thérapie consiste à supprimer la douleur et réduire l'inflammation (salicylates, corticostéroïdes). Il faudra administrer une alimentation liquide à molle et de haute valeur nutritionnelle. L'excision chirurgicale semble n'avoir aucun sens (Prieur et al., 1989).

Dans notre premier cas, la valeur élevée de créatine-kinase, malgré une recherche d'anticorps antinucléaires (test ANA) négative, ne permettent pas d'exclure une myosite des mus-

cles masticateurs. Une biopsie musculaire aurait permis la distinction. La prédisposition raciale, l'âge du patient ainsi que l'évolution clinique favorable parlent davantage en faveur d'une ostéopathie craniomandibulaire. Les images radiologiques réalisées dans le second cas ne laissent aucun doute en ce qui concerne le diagnostic.

LITTÉRATURE

Alexander J. W. (1985): Leonard's Orthopedic Surgery of the dog and cat, 3. Ed., 211-212. — Brinker W. O., Piermattei D. L., Flo G. L. (1983): Handbook of Small Animal Orthopedics and Fracture Treatment, 415-417. — Campbell J. R., Griffiths I. R. (1984): Bones and Muscles. In Canine Medicine and Therapeutics. Chandler E. A., Sutton J. B., Thompson D. J., 2. Ed., 152-153. — Niemand S. (1989): Erbkrankheiten und Krankheitsdisposition. In Praktikum der Hundeklinik. Niemand H. G., Suter P. F., 6. Ed., 126. — Prieur W. D., Kasa G., Kasa F. (1989): Bewegungsapparat. Knochenkrankheiten unbekannter Genese. In Praktikum der Hundeklinik, Niemand H. G., Suter P. F., 6. Ed., 684-685.

Adresse: Drs L. Gagnebin et F. Lindt
Clinique Vétérinaire de Pully
Pré-de-la-Tour, 11
1009 Pully

Manuskripteingang: 12. November 1990