Zeitschrift: Schweizer Archiv für Tierheilkunde SAT : die Fachzeitschrift für Tierärztinnen und Tierärzte = Archives Suisses de Médecine Vétérinaire ASMV : la revue professionnelle des vétérinaires

Herausgeber: Gesellschaft Schweizer Tierärztinnen und Tierärzte

Band: 133 (1991)

Heft: 3

Artikel: Haemobartonellen-Nachweis im Katzenblutausstrich

Autor: Boujon, C.E. / Schärer, V. / Bestetti, G.E.

DOI: https://doi.org/10.5169/seals-589389

Nutzungsbedingungen

Die ETH-Bibliothek ist die Anbieterin der digitalisierten Zeitschriften auf E-Periodica. Sie besitzt keine Urheberrechte an den Zeitschriften und ist nicht verantwortlich für deren Inhalte. Die Rechte liegen in der Regel bei den Herausgebern beziehungsweise den externen Rechteinhabern. Das Veröffentlichen von Bildern in Print- und Online-Publikationen sowie auf Social Media-Kanälen oder Webseiten ist nur mit vorheriger Genehmigung der Rechteinhaber erlaubt. Mehr erfahren

Conditions d'utilisation

L'ETH Library est le fournisseur des revues numérisées. Elle ne détient aucun droit d'auteur sur les revues et n'est pas responsable de leur contenu. En règle générale, les droits sont détenus par les éditeurs ou les détenteurs de droits externes. La reproduction d'images dans des publications imprimées ou en ligne ainsi que sur des canaux de médias sociaux ou des sites web n'est autorisée qu'avec l'accord préalable des détenteurs des droits. En savoir plus

Terms of use

The ETH Library is the provider of the digitised journals. It does not own any copyrights to the journals and is not responsible for their content. The rights usually lie with the publishers or the external rights holders. Publishing images in print and online publications, as well as on social media channels or websites, is only permitted with the prior consent of the rights holders. Find out more

Download PDF: 09.12.2025

ETH-Bibliothek Zürich, E-Periodica, https://www.e-periodica.ch

SCHWEIZ. ARCH. TIERHEILK. 133, 135—136, 1991

Institut für Tierpathologie und Klinik für kleine Haustiere[1] der Universität Bern

HAEMOBARTONELLEN-NACHWEIS IM KATZENBLUTAUSSTRICH

C. E. BOUJON, V. SCHÄRER[1], G. E. BESTETTI

ZUSAMMENFASSUNG

Basierend auf einem Haemobartonellose-Fall bei einer Katze werden zwei praxisbezogene Nachweismethoden für die Diagnose von Haemobartonellen sowie deren Verteilung auf der Erythrozytenoberfläche vorgestellt.

SCHLÜSSELWÖRTER: Haemobartonellose — Haemobartonella felis — Katze — Erythrozyten — Nachweis

HAEMOBARTONELLA FELIS STAININGS IN CAT BLOOD SMEARS

Two useful staining methods for the diagnosis of haemobartonellosis on blood smears and distribution of Haemobartonellae on erythrocyte surfaces are shown.

KEY WORDS: Haemobartonellosis — Haemobartonella felis — cat — erythrocyte — diagnosis

Die Haemobartonellose ist eine Katzenkrankheit, verursacht durch Haemobartonella felis (*Bobade* und *Nash,* 1987), die zu schwerer Anaemie führen kann (*Harvey* und *Gaskin,* 1977). Der Nachweis von Haemobartonellen in Blutausstrichen hat grosse klinische Bedeutung, weil es sich um eine schnelle Methode und die einzige Möglichkeit für eine aetiologische Diagnose handelt. Ausserdem können positive Fälle mit Antibiotika, evtl. Arsenikpräparaten behandelt werden (*Flint* und *McKelvie*, 1955; *Holzworth*, 1987).

Die Haemobartonellen sind kleine runde oder stäbchenförmige Mikroorganismen von ca. 0,5–1 µm Durchmesser, die ihrer geringen Dimensionen wegen von nicht geübten Augen leicht übersehen werden. Anhand eines Haemobartonellose-Falles bei einer Katze mit vielen Mikroorganismen in den Blutausstrichen möchten wir in der vorliegenden Arbeit zwei praxisbezogene Nachweismethoden für die Diagnose der Haemobartonellose sowie die Verteilung der Haemobartonellen auf der Erythrozytenoberfläche vorstellen. Technische Angaben und Mikrophotographien sollen unseren praktizierenden Kollegen diese wichtige Katzenkrankheit diagnostizieren helfen.

METHODEN

– *Acridinorange Färbung:*

1 % Acridinorange-Lösung (Merck, Darmstadt, BRD) in Aqua dest. herstellen; 1:1000 verdünnen mit 0,1 N HCl; pH auf 2–3 einstellen mit 1 M NaOH.

Blutausstriche (luftgetrocknet, staubfrei) kurz in Methanol eintauchen, trocknen lassen.

Gebrauchslösung filtrieren, für ca. 10 sec. auf den Schnitt giessen. Mit Aqua dest. abspülen, trocknen lassen.

– *May-Grünwald-Giemsa-Färbung:*

Blutausstriche (luftgetrocknet, staubfrei) 5 Min. in May-Grünwald-Lösung (unverdünnt) färben und fixieren; gründlich mit Aqua dest. spülen.

15 Minuten in Giemsa-Lösung 1:10 verdünnt mit Weise-Puffer färben (Weise-Puffer[R], Merck, Darmstadt, BRD, pH 7,2, enthält: 909 mg di-Natriumhydrogenphosphat und 490 mg Kaliumhydrogenphosphat pro Tablette; Lösung: 1 Tablette in 1 Liter Aqua dest. auflösen); gründlich mit Aqua dest. spülen, danach 5 Min. in Weise-Puffer stellen.

Vor Staub geschützt an der Luft trocknen lassen.

ERGEBNISSE

Die Haemobartonellen zeigen mit Acridinorange (Abb. 1) eine deutliche Fluoreszenz. Sie liegen in Ketten von mehreren runden bis kurzen stäbchenförmigen Exemplaren an der Erythrozytenoberfläche, wie dies in beiden Abbildungen deutlich zu sehen ist.

Abb. 1: Acridinorange Fluoreszenz 520x

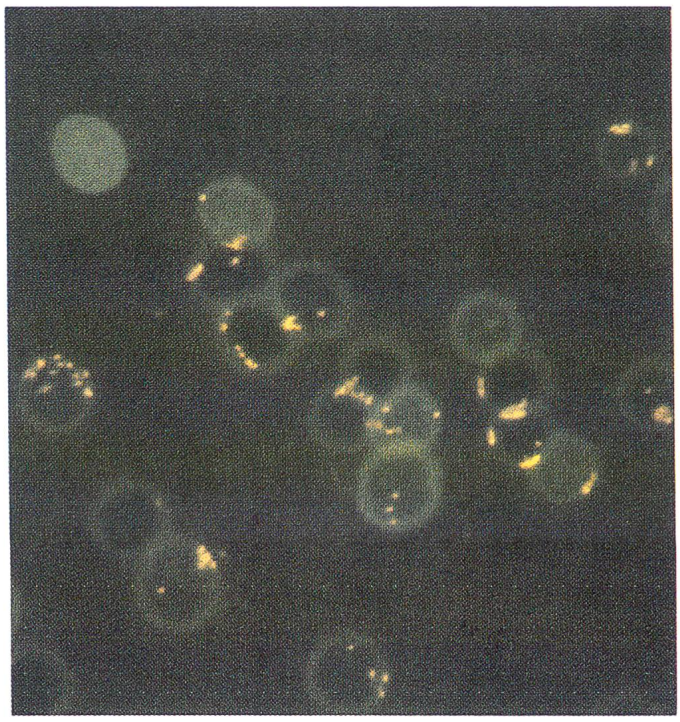

Abb. 2: May-Grünwald-Giemsa-Färbung 400x

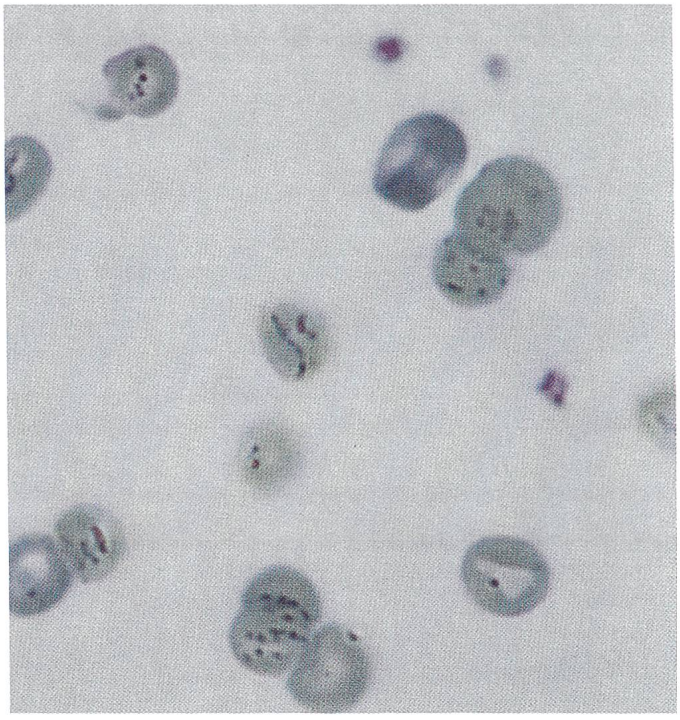

LITERATUR

Bobade P. A., Nash A. S. (1987): A comparative study of the efficiency of acridine orange and some Romanowsky staining procedures in the demonstration of Haemobartonella felis in feline blood. Vet. Parasitol. *26,* 169–172. — *Flint J. C., McKelvie D. H.* (1955): Feline infectious anemia – Diagnosis and treatment. In: Proceedings of the 92nd Meeting of the American Veterinary Medical Association. J. Am. Vet. Med. Assoc. *128* (Suppl.), 240–242. — *Harvey J. W., Gaskin J. M.* (1977): Experimental feline Haemobartonellosis. J. Am. Anim. Hosp. Assoc. *13,* 28–38. — *Holzworth J.* (1987): Diseases of the cat: medicine & surgery (Volume I). W. B. Saunders Company, Philadelphia.

Le diagnostic des hémobartonelles dans des frottis sanguins du chat

En se basant sur un cas d'hémobartonellose chez un chat, nous présentons deux techniques de coloration de frottis sanguins permettant le diagnostic de cette maladie et montrant la répartition des hémobartonelles sur les surfaces érythrocytaires.

La diagnosi di emobartonellosi nei strisci di sangue del gatto

Usando ad esempio un caso di emobartonellosi in un gatto, vengono mostrati due metodi di colorazione di strisci di sangue utili per la diagnosi di emobartonellosi.

VERDANKUNG

Wir danken Frau E. Guarchy aus dem histopathologischen Laboratorium des Institutes für Tierpathologie und Frau E. Moser aus dem Laboratorium der Klinik für kleine Haustiere für die hervorragende Qualität der Präparate sowie Herrn Prof. H. König für die rasche, kritische und kompetente Durchsicht des Manuskriptes.

Adresse: Prof. Dr. G. E. Bestetti
Institut für Tierpathologie der Universität Bern
Postfach 2735
CH-3001 Bern

Manuskripteingang: 9. Juli 1990