

Zeitschrift: Schweizer Archiv für Tierheilkunde SAT : die Fachzeitschrift für Tierärztinnen und Tierärzte = Archives Suisses de Médecine Vétérinaire ASMV : la revue professionnelle des vétérinaires

Herausgeber: Gesellschaft Schweizer Tierärztinnen und Tierärzte

Band: 132 (1990)

Heft: 10

Artikel: Epithelioma Spinozellulare der Haut : Aetiologie des Ekzem-Syndrom ("EMA-Syndrom") beim Wellensittich (*Melopsittacus Undulatus*) und Unzertrennlichen (*Agapornis* sp.)

Autor: Müller, M. / Zangger, N. / Rytz, U.

DOI: <https://doi.org/10.5169/seals-593728>

Nutzungsbedingungen

Die ETH-Bibliothek ist die Anbieterin der digitalisierten Zeitschriften auf E-Periodica. Sie besitzt keine Urheberrechte an den Zeitschriften und ist nicht verantwortlich für deren Inhalte. Die Rechte liegen in der Regel bei den Herausgebern beziehungsweise den externen Rechteinhabern. Das Veröffentlichen von Bildern in Print- und Online-Publikationen sowie auf Social Media-Kanälen oder Webseiten ist nur mit vorheriger Genehmigung der Rechteinhaber erlaubt. [Mehr erfahren](#)

Conditions d'utilisation

L'ETH Library est le fournisseur des revues numérisées. Elle ne détient aucun droit d'auteur sur les revues et n'est pas responsable de leur contenu. En règle générale, les droits sont détenus par les éditeurs ou les détenteurs de droits externes. La reproduction d'images dans des publications imprimées ou en ligne ainsi que sur des canaux de médias sociaux ou des sites web n'est autorisée qu'avec l'accord préalable des détenteurs des droits. [En savoir plus](#)

Terms of use

The ETH Library is the provider of the digitised journals. It does not own any copyrights to the journals and is not responsible for their content. The rights usually lie with the publishers or the external rights holders. Publishing images in print and online publications, as well as on social media channels or websites, is only permitted with the prior consent of the rights holders. [Find out more](#)

Download PDF: 28.11.2025

ETH-Bibliothek Zürich, E-Periodica, <https://www.e-periodica.ch>

EPITHELIOMA SPINOZELLULARE DER HAUT: AETIOLOGIE DES EKZEM-SYNDROMS («EMA-SYNDROM») BEIM WELLENSITTICH (MELOPSITTACUS UNDULATUS) UND UNZERTRENNLICHEN (AGAPORNIS SP.)

M. MÜLLER, N. ZANGGER, U. RYTZ

ZUSAMMENFASSUNG

Epithelioma spinozellulare in der Achselbeuge, uni- wie bilateral, wird bei drei Agaporniden und zwei Wellensittichen pathologisch-anatomisch beschrieben. Die tiefe, hämorrhagische Ulzeration mit sekundär bakterieller und/oder mykotischer Infektion entspricht dem Krankheitsbild des «EMA-Syndroms».

SCHLÜSSELWÖRTER: EMA-Syndrom — Epithelioma spinozellulare — Haut — Vogel

SQUAMOUS CELL CARCINOMA OF THE SKIN: AETIOLOGY OF THE ECZEMA-SYNDROME («EMA-SYNDROME») IN BUDGERIGAR (MELOPSITTACUS UNDULATUS) AND LOVEBIRD (AGAPORNIS SP.)

Squamous cell carcinoma in the axilla, unilaterally as well as bilaterally, is described pathologically in three lovebirds and two budgerigars. The deep, hemorrhagic ulceration with secondary bacterial and/or mycotic infection corresponds to the «EMA-Syndrome».

KEY WORDS: EMA-syndrome — squamous cell carcinoma — skin — bird

EINLEITUNG

Das «EMA-Syndrom» – Ekzem-Syndrom bei *Melopsittacus undulatus* (Wellensittich) und *Agapornis* sp. (Unzertrennliche) unbekannter Aetiologie – wird erstmalig umfassender von *Kummerfeld* (1980) beschrieben. Analoge Läsionen werden von *Gylstorff* und *Grimm* (1987) bei «Stress-Dermatitis = ulzerative Dermatitis» erwähnt.

In dieser Arbeit werden die pathologisch-anatomischen Läsionen des «EMA-Syndroms», mit Prädilektionsstelle Achselbeuge, als Epithelioma spinozellulare beschrieben.

TIERE, MATERIAL UND METHODEN

Mit der Anamnese «Ekzem in der Achselbeuge» wurden in den Jahren 1982–1989 drei Agaporniden und zwei Wellensittiche, adulte, männliche Tiere, zur Sektion überwiesen. Organstücke (Haut, Milz, Leber, Niere) wurden in 4%igem Formalin fixiert und verarbeitet bis zur Färbung der Schnittpräparate (HE, van Gieson, PAS). Die bakteriologische Kul-

tivierung der Hautstücke wurde auf Schafblut-Agar durchgeführt.

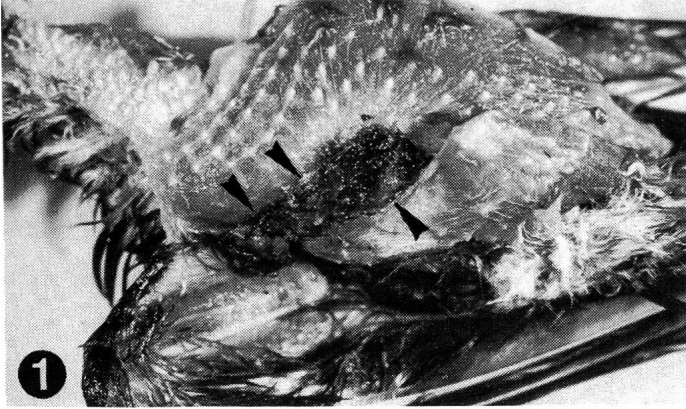
RESULTATE

Die Läsionen in der Achselbeuge umfassten ein Gebiet von 1 × 1 cm bis 1 × 2 cm, waren im Niveau eingesunken, feucht oder von einer braunen Kruste bedeckt und gingen relativ gut begrenzt in die verdickte, noch intakte Haut über (Abb. 1).

Histologisch entsprach die nässende Hautregion einer tiefen, hämorrhagischen Ulzeration, teils bis auf die Muskulatur, mit oberflächlich purulenter entzündlicher Reaktion. Zentripetal wachsende Aspergillushyphen wurden bei einem Agapornis nachgewiesen. Bakteriologisch wurde bei einem Wellensittich *Staphylococcus epidermidis* isoliert. Marginal der Ulzeration liess sich bei den 5 Vögeln folgende Veränderung nachweisen:

Multiple, verschieden grosse Epidermiszellansammlungen invadierten tief in die Subcutis (Abb. 2). Eine kugelähnliche Ansammlung war häufig, kleine Epidermiszellnester oder in

Abb. 1 «EMA-Syndrom», chronisch: gut begrenzte, ulzerative Dermatitis (►) (Agapornis, axillär-thorakal; gerupft)

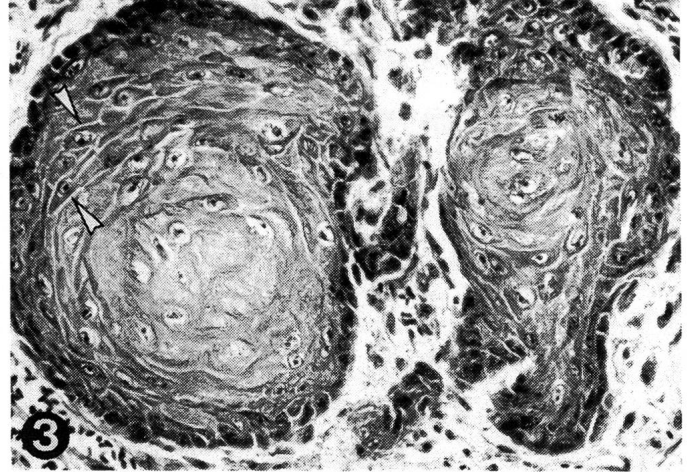


der Cutis disseminierte Einzelzellen fanden sich lediglich bei einem Agapornis. Charakteristisch für die Tumormassen waren kubische, in der Grösse variierende Epidermiszellen, ausgeprägte Desmosomen, häufige Mitosen und zentral konzentrisch angeordnete Keratinlamellen («horn pearls»; Abb. 3). Seltener waren schlecht ausdifferenzierte Tumormassen mit Verhornung einzelner Keratinozyten im Zentrum. Die ausgeprägte perineoplastische Fibrosierung in der Subcutis führte zu einer zusätzlichen, erhabenen Hautverdickung. Entzündliches Zellinfiltrat fehlte. Charakteristisch für die über der Neoplasie liegende Epidermis war eine pseudokarzinomatöse Akanthose, sowie eine massive Para- und Hyperkeratose.

Abb. 2 Epithelioma spinocellulare: multiple Epidermiszellansammlungen, zentral konzentrische Keratinlamellen («horn pearls»; ►) (Agapornis, Haut, HE 132x)

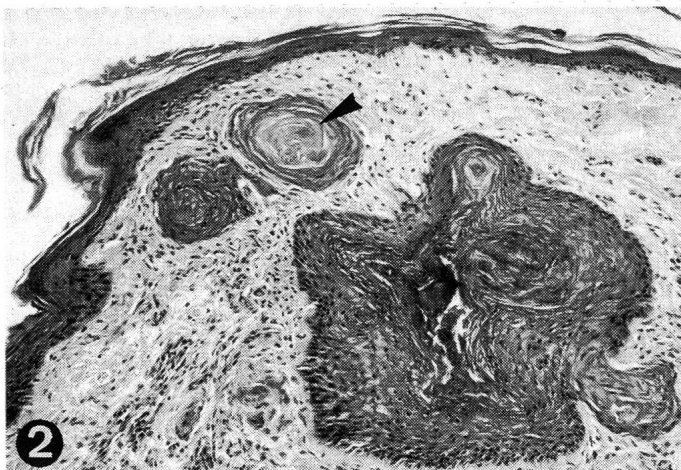

Abb. 3 Epithelioma spinocellulare: ausgeprägte Desmosomen (►) (Wellensittich, Haut, HE 330x)



DISKUSSION

In der Form variierende Massen und Reihen von Epidermalzellen, tief in die Subcutis invadierend, ausgeprägte «horn pearl»-Bildung, prominente Desmosomen und häufige Mitosen sind Charakteristika eines gut ausdifferenzierten, erosiven Epithelioma spinocellulare.

Das boutonartige Epitheliom hat eine massive Verdickung der Haut zur Folge und führt in der beim Vogel mechanisch extrem stark beanspruchten Achselbeuge zu Irritation mit Federverlust. Die Effloreszenz wird häufig vom Vogel zerstümmelt. Die tiefe Ulzeration mit Hämorrhagie und bakteriellen wie mykotischen Sekundärinfektionen ergeben das klinisch manifeste Krankheitsbild des «EMA-Syndroms», einer exsudativen Dermatitis mit massiver Akanthose und Hyperkeratose. Vorbestehende Parasitosen mit Federspulmilben können den Krankheitsverlauf komplizieren.

Läsionen in der Achselbeuge bei kleinen Vögeln werden vom Besitzer erst bei Flugunfähigkeit, grossflächigem Federverlust oder Automutilation mit nachfolgend blutverschmiertem Gefieder bemerkt. Dem Kliniker werden somit die chronischen Formen des «EMA-Syndroms» vorgestellt (Kummerfeld, 1980). Dadurch ergibt sich bei der histologischen Untersuchung das Problem, marginal der Läsion noch Rudimente des Epithelioms erkennen zu können, was wohl massgebend dazu beigetragen hat, dass die Aetiologie des «EMA-Syndroms» bis anhin unbekannt blieb (Muller et al., 1989).

Die Prädispositionsstellen des «EMA-Syndroms» sind Achselbeuge/Flügelunterseite (90%), Hals-/Nackengebiet und Schenkelinnenseite (Kummerfeld, 1980). Squamous cell car-

zinomas sind beim Wellensittich mit Lokalisation Nacken, Oberschenkel (*Beach*, 1962) und Bürzeldrüsenregion (*Petrak* und *Gilmore*, 1982) beschrieben. Die Ausdehnung der fünf Epitheliome beschränkte sich bei drei Vögeln unilateral und bei zwei Vögeln bilateral auf die Achselbeuge. Eine Erklärung für das vermehrte Auftreten der Krankheit mit bilateral symmetrischer Manifestation, ebenso wie die Prädisposition von Agaporniden und Wellensittichen, ist ausstehend.

Die bisherige antibiotische und/oder antimykotische Therapie des «EMA-Syndroms» war unbefriedigend und häufig mit Rezidiven verbunden (*Kummerfeld*, 1980).

Therapeutisch erfordert die neoplastische Aetiologie eine möglichst grosszügige chirurgische Entfernung des sichtbar verdickten Hautgewebes, was jedoch mit zunehmender Ausdehnung der Läsion, bezüglich Raffung der Wundränder, an Grenzen stösst. Da die schlechte Begrenzung des Epithelioms zur Exzision aller akantotisch veränderten Hautbezirke zwingt, besteht eine Therapiemöglichkeit mit günstiger Prognose lediglich in frühen Stadien der Krankheit.

LITERATUR

Beach J. G. (1962): Diseases of budgerigars and other cage birds. A survey of postmortem findings. *Vet. Rec.* 74, 10–15, 63–68, 134–140. — *Gylstorff I., Grimm F.* (1987): Integument des Vogels. In *Vogelkrankheiten*, Eugen Ulmer, Stuttgart, 431–438. — *Kummerfeld N.* (1980): Eine Hauterkrankung unbekannter Aetiologie («EMA-Syndrom») bei Wellensittichen (*Melopsittacus undulatus*) und Unzertrennlischen (*Agapornis* sp.). *Kleintier-Prax.*, 25, 235–242. — *Muller G. H., Kirk R. W., Scott D. W.* (1989): Neoplastic diseases. In *Small Animal Dermatology*, W. B. Saunders, Philadelphia, London, Toronto, Montreal, Sydney, Tokyo, 854–856. — *Petrak M. L., Gilmore C. E.* (1982): Neoplasms. In *Diseases of Cage and Aviary Birds*, Petrak, M. L., Ed., Lea and Febiger, Philadelphia, 606–637.

Carcinome spino-cellulaire de la peau: étiologie de l'eczema chez la perruche (*melopsittacus undulatus*) et l'inséparable (*agapornis* sp.) («syndrome EMA»)

Un carcinome spino-cellulaire dans le creux de l'aisselle, aussi bien uni- que bilateral, est décrit du point de vue anatomo-pathologique chez trois inséparables et deux perruches. Les profonds ulcérations hémorragiques, avec infection bactérielle et/ou mycotique secondaire, correspondent à l'image du «syndrome EMA».

L'epitelioma spinocellulare della pelle: origine della sindrome da eczema (sindrome EMA) nel pappagallo ondulato (*Melopsittacus undulatus*) e affini (Sp. *Agapornis*)

L'epitelioma spinocellulare nella cavità ascellare unilaterale come bilaterale viene descritto anatomo-patologicamente in 3 agapornidi e 2 pappagalli ondulati. La profondità delle ulcerazioni emorragiche con infezione batterica secondaria e/o micotica corrisponde al quadro clinico della sindrome EMA.

VERDANKUNG

Dr. J. E. Cooper, Royal College of Surgeons of England, London, sei bestens gedankt für die kompetente Beurteilung des Materials anlässlich des First World Congress of Veterinary Dermatology, 1989, Dijon.

Adresse: Dr. M. Müller
Institut für Tierpathologie
Postfach 2735
CH-3001 Bern

Manuskripteingang: 15. Januar 1990

5. klinischer Neurologiekurs in Bern

Kurs für praktizierende Tierärzte: 19./20. 4. 1991 in Bern, organisiert durch die Berner Fachgruppe für Neurologie (BFN).

Thema: spinale Erkrankungsformen beim Kleintier:

Das Programm ist mehrheitlich auf klinische Fallvorstellungen aufgebaut; die Untersuchungsmethoden, Lokalisationsübungen sowie gezielte Therapiemöglichkeiten (konservativ und chirurgisch) werden anhand von konkreten Fällen aus der Klinik vorgestellt und diskutiert.

Kursgebühr: SFr. 340.–

Anmeldeschluss: 1. März 1991

Anmeldung bei:

Berner Fachgruppe für Neurologie, Dr. A. Jaggy
Institut für Tierneurologie
Bremgartenstrasse 109a, Postfach 2735
CH-3012 Bern, Telefon (0041) 31 27 41 11