Zeitschrift: Schweizer Archiv für Tierheilkunde SAT : die Fachzeitschrift für Tierärztinnen und Tierärzte = Archives Suisses de Médecine Vétérinaire ASMV : la revue professionnelle des vétérinaires

Herausgeber: Gesellschaft Schweizer Tierärztinnen und Tierärzte

Band: 132 (1990)

Heft: 5

Artikel: Ultraschalldiagnostik bei Hund und Katze : 1. Funktionsweise, Geräte, biologische Wirkung

Autor: Flückiger, M.

DOI: https://doi.org/10.5169/seals-591591

Nutzungsbedingungen

Die ETH-Bibliothek ist die Anbieterin der digitalisierten Zeitschriften auf E-Periodica. Sie besitzt keine Urheberrechte an den Zeitschriften und ist nicht verantwortlich für deren Inhalte. Die Rechte liegen in der Regel bei den Herausgebern beziehungsweise den externen Rechteinhabern. Das Veröffentlichen von Bildern in Print- und Online-Publikationen sowie auf Social Media-Kanälen oder Webseiten ist nur mit vorheriger Genehmigung der Rechteinhaber erlaubt. Mehr erfahren

Conditions d'utilisation

L'ETH Library est le fournisseur des revues numérisées. Elle ne détient aucun droit d'auteur sur les revues et n'est pas responsable de leur contenu. En règle générale, les droits sont détenus par les éditeurs ou les détenteurs de droits externes. La reproduction d'images dans des publications imprimées ou en ligne ainsi que sur des canaux de médias sociaux ou des sites web n'est autorisée qu'avec l'accord préalable des détenteurs des droits. En savoir plus

Terms of use

The ETH Library is the provider of the digitised journals. It does not own any copyrights to the journals and is not responsible for their content. The rights usually lie with the publishers or the external rights holders. Publishing images in print and online publications, as well as on social media channels or websites, is only permitted with the prior consent of the rights holders. Find out more

Download PDF: 09.01.2026

ETH-Bibliothek Zürich, E-Periodica, https://www.e-periodica.ch

SCHWEIZ. ARCH. TIERHEILK. 132, 275—282, 1990

Veterinär-Medizinische Klinik und Röntgenabteilung der Universität Zürich (Direktor: Prof. Dr. P. F. Suter)

ULTRASCHALLDIAGNOSTIK BEI HUND UND KATZE. 1. FUNKTIONSWEISE, GERÄTE, BIOLOGISCHE WIRKUNG

M. FLÜCKIGER

ZUSAMMENFASSUNG

In der Ultraschalldiagnostik werden hochfrequente Schallwellen zwischen 2 und 10 MHz in den Körper gesandt. Die an Grenzflächen entstehenden Echos werden als Schnittbilder auf einem Bildschirm dargestellt. Sonographie eignet sich besonders für die Beurteilung der Binnenstruktur parenchymatöser Organe wie Leber, Milz, Nieren, Prostata, Uterus sowie für flüssigkeitsgefüllte Organe wie Herz, Harnblase, Gallenblase und trächtiger Uterus. Die Untersuchung ist praktisch gefahrlos. Für den Einsatz bei Kleintieren eignen sich Sektorsonden zwischen 5 und 10 MHz gut.

SCHLÜSSELWÖRTER: Hund — Katze — Ultraschall — Diagnose

ULTRASONOGRAPHIC DIAGNOSIS IN THE DOG AND CAT. 1. MODE OF FUNCTION, TOOLS, AND BIOLOGIC EFFECTS

Ultrasonography utilizes high frequency sound waves between 2 and 10 MHz. Returning echos from reflecting surfaces in the body are displayed as two-dimensional images on a CRT screen.
Ultrasonography is particularly useful for analysis of internal structures of parenchymal organs such as liver, spleen, kidneys, prostate and uterus, as well as fluid filled organs such as heart, urinary bladder, gallbladder, and pregnant uterus. The clinical examination is safe. Sector transducers with frequences between 5 and 10 MHz are useful for dogs and cats.

KEY WORDS: canine — feline — ultrasonography — diagnosis

EINLEITUNG

Die Ultrasonographie erweitert das Spektrum der diagnostischen Möglichkeiten erheblich. Sie erlaubt, ohne ionisierende Strahlen und völlig nichtinvasiv Einblicke ins Körperinnere zu gewinnen. Hochfrequente Schallwellen werden in den Körper gesandt und bei Impedanzwechsel im Gewebe teilweise reflektiert. Als Impedanz ist der akustische Widerstand von Gewebe gegenüber der Fortpflanzung von Wellen definiert. Diese Echos informieren über Begrenzung, Ausdehnung, Form und Aufbau von Weichteilstrukturen oder Flüssigkeitsansammlungen im Körperinnern. Das Prinzip der Echographie ist schon seit langem bekannt. Die stürmische Entwicklung der Echographie in der Medizin hat aber erst mit der Einführung des zweidimensionalen Echtzeit-Schnittbildes Mitte der 70er Jahre eingesetzt *(Lamb* et al., 1988).

PHYSIKALISCHE PRINZIPIEN

Die verwendeten Schallfrequenzen liegen zwischen 2 und 10 MHz. Sie sind für den Menschen und die Haustiere nicht hörbar. Produziert werden sie durch ein keramisches Material, dem piezoelektrischen Kristall, der bei elektrischer Anregung zu schwingen beginnt und so Schallwellen emittiert. Diese Schallwellen werden im Körperinnern an vielen Grenzflächen reflektiert, treffen zum Teil als Echos auf den Kristall und versetzen ihn wieder in Schwingung. Der Kristall wandelt die Schwingung wieder in ein elektrisches Signal um, er arbeitet also als Sender und Empfänger (Abb. 1). Durch elektronische Manipulation lässt sich ein Ultraschallstrahl fast eindimensional richten, im Gegensatz zu Schallwellen aus natürlichen Schallquellen, die sich kugelförmig ausbreiten. Die Ausbreitungsgeschwindigkeit der Schallwellen im Körper hängt von der durchdrungenen Gewebeart ab und ist von der verwendeten Schallfrequenz weitgehend unabhängig. In Weichteilgewebe beträgt sie rund 1540 m/sec. Die verstrichene Zeit zwischen Aussenden und Empfangen eines Schallimpulses definiert die Distanz zwischen Schallkopf und reflektierender Fläche und ordnet so die Echos einem Ort im Körperinnern zu. Werden nun viele eng nebeneinanderliegende Schallquellen kurz nacheinander aktiviert oder wird ein Schallstrahl wie ein Leuchtturmlicht bogenförmig durch ein Organ geführt, werden die vielen zurückgeworfenen Echos



Abb. 1: Ultraschallsonde (mechanische Sektorsonde). Im kuppelförmigen Teil links sind die Kristalle angeordnet, welche die Schallwellen aussenden und die zurückgeworfenen Echos wieder empfangen. Ein Elektromotor im hellen Gehäuse rechts versetzt die Kristalle in Rotation oder Oszillation.

Abb. 2: Schallschatten. Schrägschnitt durch einen Leberlappen eines Menschen mit einer Konvexsonde. Die Schallwellen breiten sich von der Kontaktfläche am Bauch (oberer Bildrand) radiär aus. Im linken unteren Bildausschnitt werden die Schallwellen von den Rippeninnenflächen zurückgeworfen (volle weisse Pfeile), im Zentrum des Bildes durch die Luft im Magen-Darm-Trakt (leerer weisser Pfeil). In beiden Fällen entstehen distal davon dunkle, echoarme Zonen, sogenannte Schallschatten. Strukturen distal dieser stark reflektierenden Flächen werden sonographisch nicht mehr erfasst. Hingegen sind die blutgefüllten Gefässe in der Leber selber als dunkle, lineare Streifen (schwarzer Pfeil) sehr gut vom helleren Lebergewebe zu unterscheiden.

auf einem Bildschirm zu einem Schnittbild des Organes aufgebaut. Entsprechend ihrer unterschiedlichen Intensität erscheinen sie auf dem Bildschirm in verschiedenen Graustufen. Die Schnittbilder muss man sich als dünne Scheiben des durchdrungenen Gewebes vorstellen, ähnlich einem histologischen Präparat. Im Gegensatz dazu projizieren Röntgenstrahlen die Schatten aller durchdrungenen dreidimensionalen Strukturen auf ein zweidimensionales Röntgenbild und ergeben ein Summationsbild. Durch Verändern der Auflagestellung des Schallkopfes auf der Haut können praktisch unbeschränkt viele Schnittebenen durch ein Organ gelegt werden. Für die Erfassung eines Organs mittels Ultraschall sind viele einzelne Schnittbilder nötig. Das Gesamtbild entwickelt sich nur im Kopf des Untersuchers *(Feeney* et al., 1985; *Herring* et al., 1985; *Kremer* et al., 1988; *Lohss,* 1988; 1989).

Die sonographische Dichte von Organen hängt weitgehend von ihrem Anteil an Bindegewebe, Fett und von der Mineralisation ab. Je höher deren Anteil, desto stärker das Echo. Da die Zusammensetzung der einzelnen gesunden Organe unterschiedlich, aber recht konstant ist, hat jedes Organ sein eigenes charakteristisches Echomuster. Veränderungen in der Zusammensetzung des Gewebes, z. B. wegen Ödem, Zellinfiltration, Nekrose oder Verkalkung führen zu Veränderungen des Echos und lassen sich diagnostisch ausnutzen. Gase oder Feststoffe haben gegenüber Weichteilen oder Wasser einen ganz anderen akustischen Widerstand. Schallwellen werden an ihrer Oberfläche vollständig reflektiert und können deshalb lufthaltige Organe wie Lunge oder gashaltige Anteile des Magen-Darm-Traktes und mineralisierte Strukturen wie Knochen nicht penetrieren. Ebensowenig lassen sich Strukturen hinter Luft oder Knochen präzise erfassen, sie liegen im sogenannten Schallschatten (Abb. 2). Flüssigkeitsgefüllte Strukturen oder Flüssigkeitsansammlungen wie Gefässe, Blase, Abszesshöhlen oder Aszites sind hingegen ideale Schallzonen, da die Schallwellen sie praktisch ohne Echobildung und damit ohne Energieverlust penetrieren. Flüssigkeit ist deshalb auch gut von soliden Massen unterscheidbar (Abb. 2).

Die Eindringtiefe ist wegen Refraktion (Ablenkung), Reflexion (Echobildung) und Absorption (Umwandlung) begrenzt. Zudem verhalten sich Auflösungsvermögen (Resolution) und Eindringtiefe (Penetration) umgekehrt proportional zueinander. Je höher die verwendete Schallfrequenz, desto besser ist die Auflösung, aber desto geringer die Penetration. Mit 3-MHz-Schallwellen sind theoretisch Tiefen bis zu 25 cm er-

reichbar, hintereinanderliegende Strukturen werden aber erst bei einem Abstand von 1 mm unterschieden, während 10-MHz-Schallwellen ihren optimalen Einsatz im Nahfeld bis 4 cm haben und Strukturen mit nur 0,2 mm Abstand voneinander separat darstellen. Am lebenden Tier werden solch hohe Auflösungen aber im Real-Time-Betrieb kaum je erreicht. In der Regel müssen sonographisch voneinander abgrenzbare Strukturen mindestens eine Ausdehnung von 1–2 mm haben,

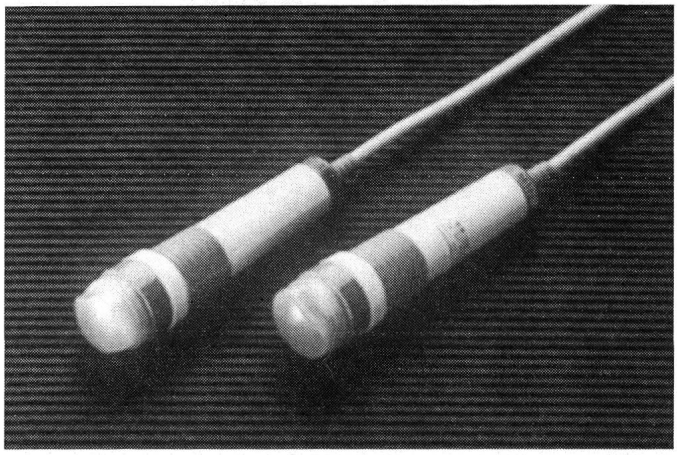

Abb. 3a: Mechanische oszillierende Sektorsonden mit verschiedenen Ultraschallfrequenzen für den Einsatz im Thorax und Abdomen. Die kleine gekrümmte Schallaustrittsstelle ermöglicht eine gute interkostale Ankoppelung für die sonographische Untersuchung des Herzens.

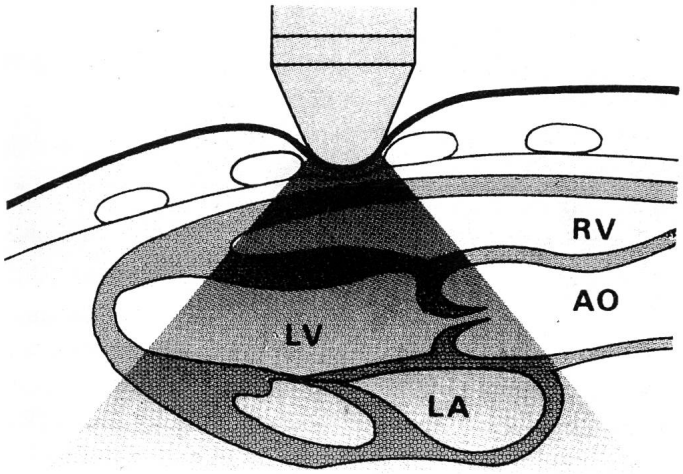

Abb. 3b: Interkostaler Zugang mit einer Sektorsonde für die sonographische Untersuchung des Herzens. Die kleine gekrümmte Auflagefläche ermöglicht eine gute Kontaktnahme zwischen den Rippen ohne störende Schallschatten. Das Blickfeld nahe dem Schallkopf ist aber sehr eng. Abkürzungen: RV = rechter Ventrikel; LV = linker Ventrikel; AO = Aorta; LA = linkes Atrium.

rechtwinklig zum einfallenden Schallstrahl liegen und sich akustisch stark vom umliegenden Gewebe unterscheiden, um erkannt zu werden. Relativ echodichte Organe führen zu schneller Abschwächung des Schallstrahles und beschränken so die Eindringtiefe beträchtlich. Bewegungsunschärfe durch Hecheln oder frequente Atmung erschwert ihre Erfassung zusätzlich.

SONDEN

Zweidimensionale Bilder entstehen entweder durch die rotierende oder oszillierende Bewegung eines Kristalles *(mechanische* Sektorsonden) oder durch die Aktivierung von mehreren, eng nebeneinander liegenden Kristallen *(elektronische* Sektorsonden und Linearsonden). Beide Techniken bergen Vor- und Nachteile. Ihre Verwendung hängt vom Einsatzgebiet – und auch vom finanziellen Spielraum – ab. Mechanische und zum Teil auch elektronische *Sektorsonden* benötigen nur eine kleine Auflagefläche auf dem Körper. Dadurch lassen sich fast unbeschränkt viele Eintrittspforten erschliessen, insbesondere auch die Interkostalräume für die Beurteilung des Herzens. Nachteilig hingegen wirkt sich das sehr enge Blickfeld im Nahbereich aus (Abb. 3). Herkömmliche mechanische *Einzelkristall*-Sektorsonden sind fix fokussiert, das heisst, sie bauen nur innerhalb einer physikalisch definierten Zone ein detailliertes Bild auf, während die Auflösung ausserhalb der Fokuszone schlecht ist. Viele *Multikristallsonden,* wie die *Linearsonden* und einige der elektronischen Sektorsonden dagegen liegen auf einer Länge von mehreren cm der

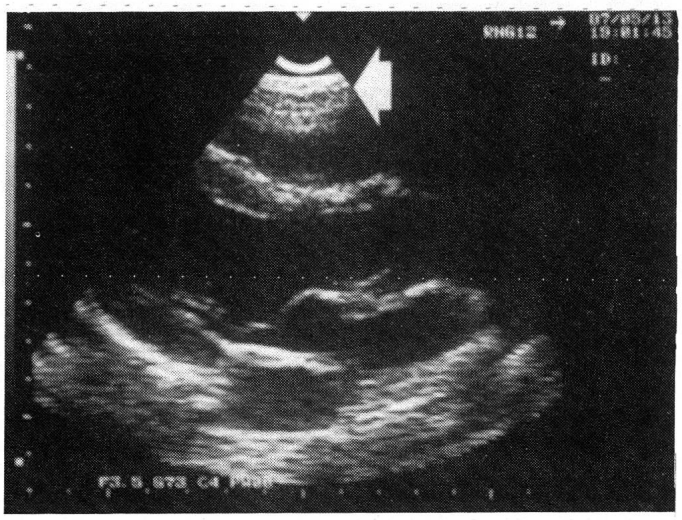

Abb. 3c: Sonographischer Längsschnitt von rechts parasternal durch das Herz des Menschen, entsprechend dem Schema 3b. Das Auflösungsvermögen im Nahfeld ist bei mechanischen Sektorsonden schlecht. Die rechte Ventrikelwand lässt sich deshalb nicht darstellen (Pfeil).



Abb. 4a: Linearsonde mit langer Auflagefläche. Solche Sonden sind für die wenig gekrümmte Bauchfläche des Menschen gut geeignet, für den Einsatz an der Bauchwand von Katzen und kleineren Hunden mit viel kürzerem Krümmungsradius eignen sie sich aber schlechter. An der relativ steifen, gekrümmten Brustwand mit den vielen Rippen kann mit solchen Sonden nur sehr beschränkt gearbeitet werden.

Abb. 5a: Konvex-Sonde (links) und elektronische Sektorsonde (rechts). Durch Krümmung der ebenen Auflagefläche der Linearsonde ist eine Konvex-Sonde entstanden. Die Auflagefläche der elektronischen Sektorsonde ist noch kleiner, aber eben.

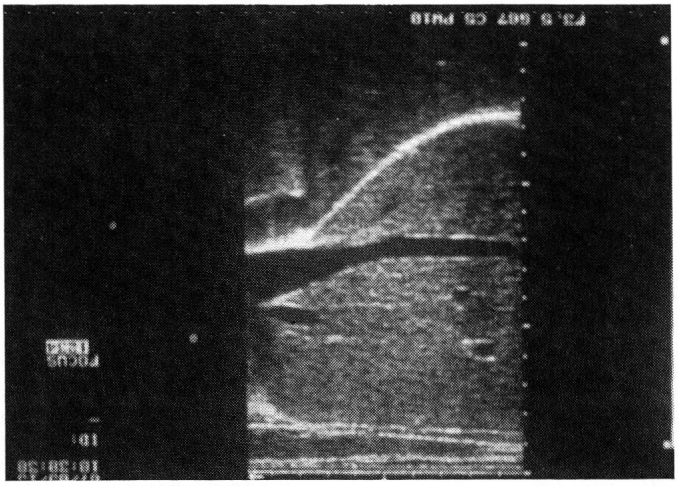

Abb. 4b: Sagittalschnitt durch die menschliche Leber mit einer Linearsonde. Das Bild ist bereits unmittelbar unter der Sonde breit (oberer Bildrand) und besticht durch eine gleichmässig gute Auflösung. Beim Kleintier liegt der grösste Teil der Leber innerhalb des Brustkorbes, langaufliegende Linearsonden eignen sich deshalb für ihre Untersuchung schlecht.

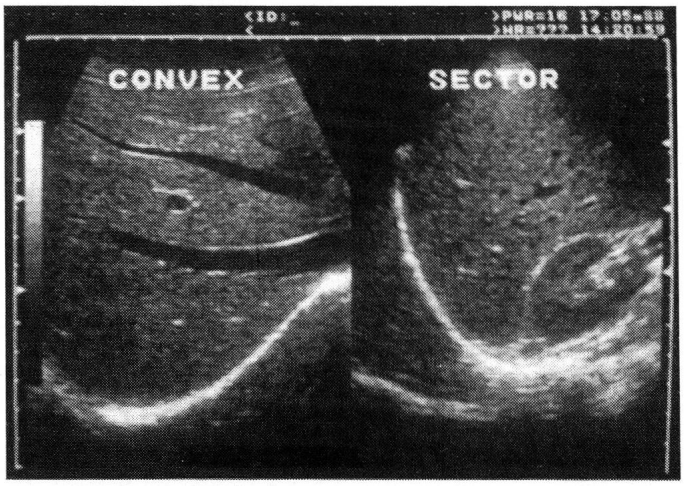

Abb. 5b: Sonographische Darstellung der menschlichen Leber mit zwei verschiedenen Sondenarten. Die Konvex-Sonde lässt sich an der Abdomenoberfläche von Mensch und Tier gut ankoppeln und ergibt bei relativ kleiner Auflagefläche (oberer Bildrand) in der Tiefe ein breites Bild (links). Für die interkostale Anwendung ist sie aber nicht gut geeignet. Mit der elektronischen Sektorsonde gelingt der interkostale Kontakt auch bei gekipptem Aufsetzen und engem Interkostalraum beim Kleintier vielfach. Der Bildausschnitt entspricht demjenigen einer mechanischen Sektorsonde (rechts).

Körperoberfläche auf. Sie können deshalb an stark gekrümmten Oberflächen nur schwer und im Brustkorbbereich wegen den Rippen nur parallel zu diesen eingesetzt werden. Dafür bieten sie bereits im Nahbereich ein breites Bild. Der Schallstrahl lässt sich je nach Indikation elektronisch auf verschiedene Tiefen fokussieren. Dies ergibt ein scharf gezeichnetes Bild über den gesamten Wiedergabebereich (Abb. 4). Neueste Technologien kombinieren die Vorteile der beiden Systeme, ohne deren Nachteile in Kauf nehmen zu müssen. Bei Konvex-Sonden werden die Kristalle auf einem Kreisbogen angeordnet. So entsteht eine kleine konvexe Auflagefläche, gleichzeitig verbreitert sich das Bild in der Tiefe (Abb. 5). Elektronische Sektorsonden sind eigentlich Linearsonden mit kleinen, nebeneinander angeordneten Kristallen, damit eine kleine Auflagefläche erreicht wird. Ein sektorähnliches Bild entsteht durch schnell wechselnde, asynchrone Aktivierung der Kristalle (phased array, Abb. 5). Bei den neuesten mechanischen Sektorsonden sind mehrere Kristalle ringförmig angeordnet (annular array). Nur während des Empfanges werden die Kristalle synchron zu den reflektierten Echos elektronisch fokussiert (dynamic focusing). Die Auflösung wird dadurch in einer wählbaren Zone oder über den gesamten einsehbaren Bereich optimiert (Abb. 6). Der schnelle Bildaufbau bleibt, im Gegensatz zum langsameren Bildaufbau der Linearsonden, erhalten. Bei gewissen hochfrequenten Sektorsonden ist eine Vorlaufstrecke eingebaut, um die schlechte Auflösung im Nahfeld zu überwinden. Komplexe elektronische und rechnerische Manipulationen verbessern die axiale (entlang dem Schallstrahl) und laterale (rechtwinklig zum Schallstrahl) Auflösung weiter. Bei modernsten Geräten wird auch die azimutale Auflösung (Schichtdicke) beeinflusst. Die benötigten Rechnerleistungen sind gewaltig und erst durch den Einsatz von mehreren hochleistungsfähigen Computern im selben Ultraschallgerät möglich geworden.

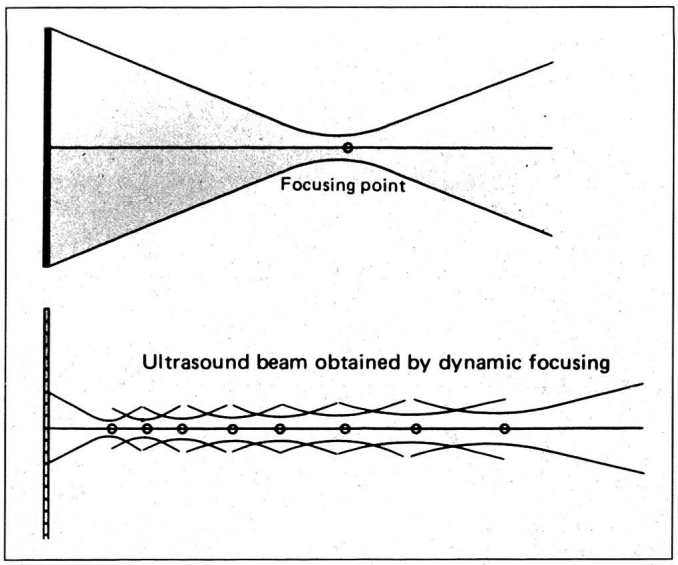

Abb. 6: Schematische Darstellung der Fokussierung des Schallstrahles.
Links vertikal angeordnet die Kristalle.
Oben: Schallkeule einer mechanischen Einzelkristall-Sektorsonde. Die Schallwellen sind nur in einem begrenzten Bereich fokussiert. Proximal und distal davon ist die Auflösung schlechter.
Unten: Echoform bei einer elektronischen Multikristallsonde. Durch zeitlich versetzte (asynchrone) Aktivierung mehrerer Kristallgruppen werden bis zu 4 Fokuszonen gebildet. Werden Kristallgruppen nur während der Empfangsphase asynchron aktiviert, lassen sich Echos aus verschiedenen Tiefen gesondert empfangen (dynamic focusing). Dies führt zu einem guten Auflösungsvermögen über eine längere Strecke.

In der Kleintiermedizin bewähren sich Sektorsonden. Vom Kauf eines gebrauchten Ultraschallgerätes aus der Humanmedizin mit linearen Sonden und Frequenzen unter 5 MHz ist abzuraten. Die Auflagefläche dieser Sonden ist zu gross und das Auflösungsvermögen ungenügend.

WIEDERGABE

Dank der Möglichkeit, mittels Ultraschall Weichteile von Flüssigkeiten wie dem Blut unterscheiden zu können, eignet sich die Ultrasonographie hervorragend zur Erfassung von Veränderungen der Herzmorphologie und der Herzdynamik (*Bonagura* et al., 1985; *De Madron* et al., 1985; *Kaemmerer,* 1980; *Le Bobinnec,* 1985; 1988; *Moise,* 1988; *O'Grady* et al., 1986; *Thomas,* 1984).

Bei der Herzuntersuchung mit Ultraschall, Echokardiographie genannt, werden heute 3 Methoden verwendet:

Die älteste Technik ist die (T)*M-Mode-* oder (Time)*Motion-Mode-Sonographie.* Dabei wird ein stehender, eindimensionaler Ultraschallstrahl durch verschiedene, klar definierte Achsen durch das Herz gelegt (Abb. 7a). Echos entstehen an jeder Grenzfläche zwischen Blut und Gewebe, also an Epikard, Endokard, Papillarmuskeln, Chordae tendineae, Klappen und evtl. bestehenden Auflagerungen. Da sich das Herz während der Untersuchung bewegt, bewegen sich die Echos synchron. Um eine interpretierbare Information zu erhalten, werden die Echos (y-Achse) gegenüber der Zeit (x-Achse) auf dem Bildschirm verfolgt oder über einen elektronischen Streifenschreiber auf Papier festgehalten, ganz ähnlich wie ein EKG, mit dem zusammen sie auch registriert werden, um Messgrössen genau den entsprechenden elektrischen Herzphasen zuzuordnen (Abb. 7b).

M-Mode ergibt keine leicht lesbaren Schnittbilder, dafür aber eine extrem sensitive Aufzeichnung der Bewegungsabläufe am Herzen, da die Daten entlang des Schallstrahles über 1000 Mal pro Sekunde registriert werden. Diese Technik erlaubt exakte Ausmessung der Herzkammerdurchmesser, der Herzwanddicke und der Bewegungsabläufe von Herzwand und Klappen. Mit Hilfe der erarbeiteten Werte lassen

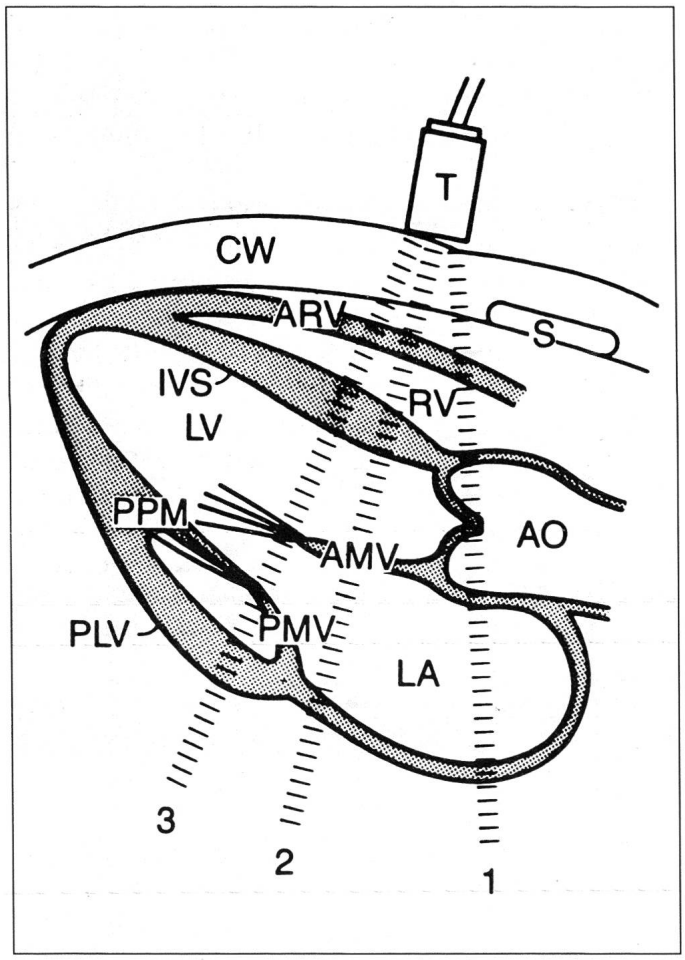

Abb. 7a: M-Mode-Sonographie. Von einem stehenden Kristall aus wird ein eindimensionaler Ultraschallstrahl durch verschiedene Stellen im Herz gesandt (Strahl 1, 2 und 3). Echos entstehen v. a. bei jedem Übergang der Schallwellen von Flüssigkeit zu Gewebe oder umgekehrt von Gewebe zu Flüssigkeit (Blut).
Abkürzungen: T = Sonde; CW = Brustwand; S = Sternum; ARV = Vordere rechte Ventrikelwand; RV = Rechter Ventrikel; IVS = Interventrikulärers Septum; LV = Linker Ventrikel; AO = Aorta; PPM = Hinterer Papillarmuskel; AMV = Vordere Mitralklappe; PMV = Hintere Mitralklappe; PLV = Hintere linke Ventrikelwand; LA = Linkes Atrium; 1, 2, 3 = Richtung des Ultraschallstrahles.

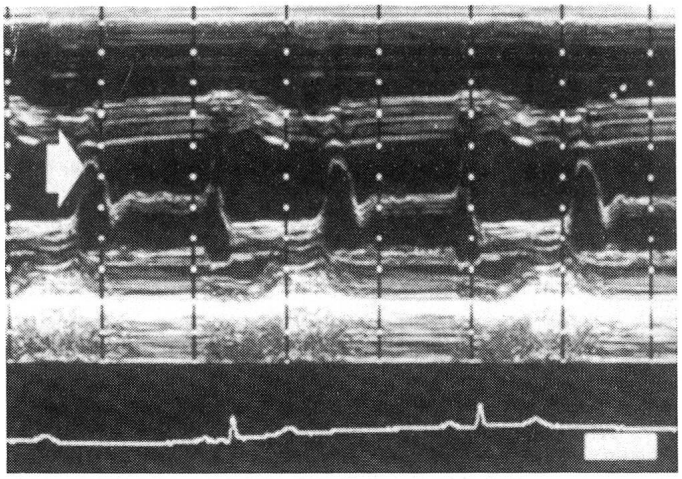

Abb. 7b: M-Mode-Darstellung. Aufzeichnung der Echos von Schallkopfposition 3 in Abb. 7a. Der obere Bildrand entspricht der Auflagestelle auf der Haut. Deutlich sind in der Mitte des Bildes die ausgeprägten Auf- und Ab-Bewegungen der Mitralklappen in Diastole bzw. Systole zu erkennen (Pfeil). Das EKG ist am unteren Bildrand aufgezeichnet. Damit lassen sich die sonographisch erfassten Bewegungen exakt einer bestimmten Herzzyklusphase zuordnen.

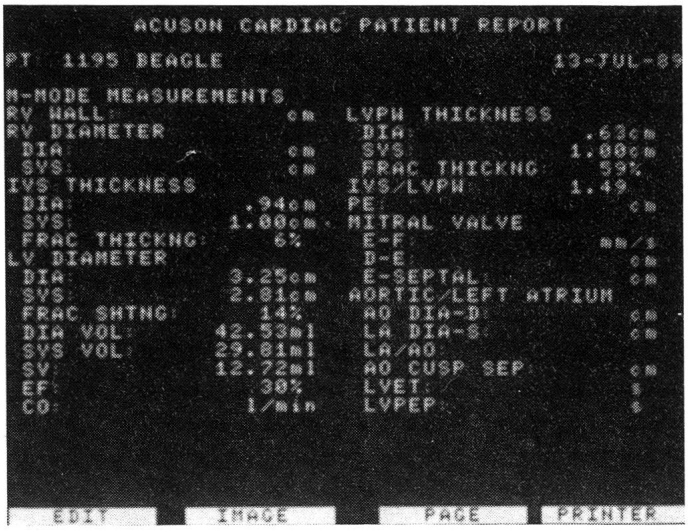

Abb. 7c: Auswertung der M-Mode-Daten. Auf Tastendruck lässt sich bei den modernsten Ultraschallgeräten ein komplexes Auswertungsschema für die Herzfunktion aufrufen. Auf der Basis einiger direkt auf dem Bildschirm vorgenommener Messungen am stehenden M-Mode-Bild berechnet das Computerprogramm verschiedene Herzfunktionsparameter. Aber schon geringe Abweichungen des Schallstrahles von der Ideallinie durch das Herz führen zu falschen Messungen und damit schnell zu grotesken Fehleinschätzungen der Herzfunktion, da einzelne Messdaten kubiert werden.

sich detaillierte Daten über verschiedene Herzfunktionen erheben (Abb. 7c). Eine räumliche Orientierung ist aber mit dem M-Mode-System nur sehr beschränkt möglich, was diese Technik für den ungeübten Untersucher schwierig macht. Gleichzeitig ist die Gefahr gross, durch suboptimale Ausrichtung des Schallstrahles nichtssagende oder falsche Daten zu registrieren.

Bedeutend attraktiver ist die *zweidimensionale Echokardiographie,* auch 2-D-Real-Time-Echokardiographie genannt. Dabei wird der Schallstrahl für den Bildaufbau mit einer Sektorsonde bogenförmig über einen Ausschnitt geführt. Das Ergebnis ist zuerst ein statisches Bild, eigentlich eine Serie nebeneinanderliegender M-Mode-Aufzeichnungen. Durch wiederholte Aufzeichnung innerhalb einer Sekunde entsteht ein kontinuierlicher Bildablauf wie bei einem Film. Die Herzstrukturen erscheinen so in ihren zweidimensionalen Dimensionen und in ihren normalen Bewegungsabläufen, die viel eher verstanden werden (Abb. 3b und 3c). Das 2-D-Bild entspricht einer Schnittebene durch das Herz und nicht bloss einer Serie von schwer verständlichen Wellenlinien wie beim M-Mode. Da die Bildaufbaugeschwindigkeit aber viel langsamer ist als beim M-Mode, sind subtile Bewegungsstörungen der Klappen oder von Herzwandanteilen schlechter analysierbar. Elektronische Sektorsonden (phased array) ermöglichen eine simultane Registrierung des 2-D- und des M-Mode-Bildes (Abb. 8). Dies ist besonders bei der Untersuchung von tachykarden Katzen sehr wichtig, denn nur so ist die exakte Ausrichtung des Schallstrahles durch das Herz während der Aufzeichnung möglich. Die Befunde werden entweder direkt während der Untersuchung interpretiert oder auf einem Videoband gespeichert und nach Abschluss der Untersuchung unter Zuhilfenahme von Zeitlupe und Standbildern analysiert. Einzelbilder lassen sich auf ein Hartkopiesystem (Polaroid, Papierfilm, Rollfilm, Röntgenfilm) übertragen. Bei den neuesten Geräten ist ein elektronischer Bildspeicher (cineloop) eingebaut, der die letzten Sekunden der Untersuchung ohne Informationsverlust endlos wiedergibt.

Die 2-D- oder Graustufen-Darstellung ist auch die Methode der Wahl für die Untersuchung von parenchymatösen Organen im Abdomen (Abb. 2, 4b, 5b) und von Strukturen des Bewegungsapparates.

Die neueste und gleichzeitig auch die älteste Methode der Ultrasonographie ist die Nutzung des *Doppler*-Effektes. Schallwellen, welche von einer sich bewegenden Struktur zurückgeworfen werden, haben eine andere Frequenz als der Ursprungston. Je schneller sich die reflektierende Struktur bewegt, desto stärker ändert sich die Frequenz des Echos. Die Schallwellen werden an kleinsten Teilen des Blutes wie

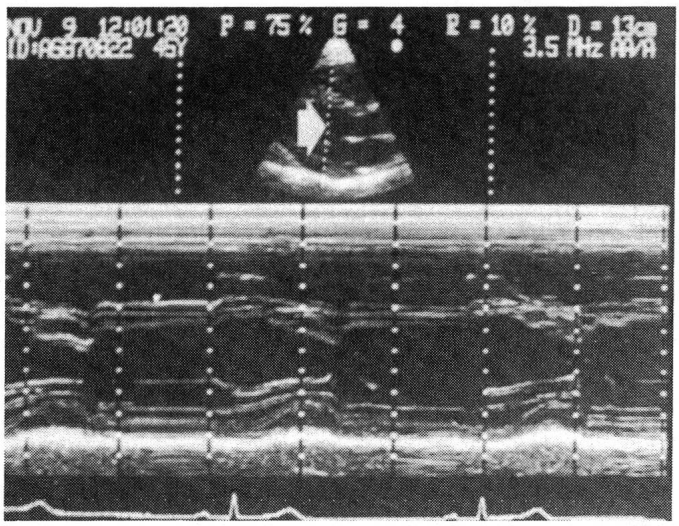

Abb. 8: Simultane 2-D- und M-Mode-Darstellung der Bewegungsabläufe am Herzen. Im oberen Teil des Bildschirmes ist ein 2-D-Bild eingeblendet. Der Kursor im 2-D-Bild (gepunktete Linie, Pfeil) zeigt den radiär verlaufenden M-Mode-Strahl durch das Herz. Die Echos entlang dieses Strahles sind im M-Mode-Format auf der unteren Bildschirmhälfte dargestellt. Diese simultane Darstellung erlaubt eine permanente Kontrolle der Schallrichtung durch genau definierte Abschnitte des Herzens während der M-Mode-Aufzeichnung.

Erythrozyten reflektiert. Die Frequenzänderung lässt Rückschlüsse auf Fliessgeschwindigkeit und Fliesseigenschaft des Blutes im Herz-Kreislauf-System und damit auf das Ausmass einer Durchblutungsstörung oder einer Stenose samt Quantifizierung des Druckgradienten zu.

Seit wenigen Jahren existieren Geräte, welche auf ein zweidimensionales Echtzeitbild durch flächendeckende Doppler-Messungen die farbcodierten Fliesseigenschaften des Blutes überlagern (Farb-Doppler, color flow). Dabei wird Blut, das vom Schallkopf wegfliesst, blau, zum Schallkopf hin fliessendes Blut rot wiedergegeben. Die Intensität der Färbung widerspiegelt die Fliessgeschwindigkeit. Turbulenzen im Blutfluss führen zu Mischfarben und Mosaikbildern. Die Geräte haben eine sehr gute Auflösung. Sie zeigen Fliessrichtungen in Blutgefässen an, die mit konventionellen Geräten nicht einmal als Gefässe identifiziert werden. Sie sind aber für den Tierarzt zur Zeit noch abstrakte Zukunftsmusik, ihr Preis beträgt mindestens Fr. 250 000.–. Transportable, gebrauchstüchtige Sektorgeräte mit einer 5-MHz-Sonde, die sich sowohl für die Sonographie des Herzens wie auch der Abdominalorgane eignen, sind heute aber bereits ab ca. Fr. 20 000.– erhältlich.

BIOLOGISCHER EFFEKT DES DIAGNOSTISCHEN ULTRASCHALLS

Ein wichtiger Grund für die überaus schnelle Verbreitung der Ultraschalldiagnostik, v. a. auch in der Graviditätsdiagnostik, ist ihre Gefahrlosigkeit sowohl für den Patienten wie auch für den Untersucher. Die Pulsfrequenz eines Schallstrahls ist sehr kurz, sie liegt im Bereich einer 1/1000 Sekunde. Dabei wird aber nur während 1/1000 dieser Zeit, das heisst während ca. 1 µsec eine Schallwelle ausgesandt, in den übrigen 999 µsec ist der Kristall auf Empfang der reflektierten Schallwellen ausgerichtet. Bei einer Ultraschalluntersuchung von 15 Minuten Dauer werden also nur während knapp 1 Sekunde Schallwellen in den Patienten geleitet. Die abgestrahlte Leistung bewegt sich im Milliwatt-Bereich und wird zum grössten Teil bereits in der Haut absorbiert. Die Gewebeerwärmung, welche beim therapeutischen Ultraschall genutzt wird, hat beim diagnostischen Ultraschall keine Bedeutung. Ein weiteres Phänomen, die Kavitationswirkung durch Schwingung von mikroskopisch kleinen Gasblasen im Gewebe, führt vor allem zu Schäden an den Mitochondrien, der DNS und den Zellwänden. Bei der diagnostischen Anwendung des Ultraschalls ist aber die eingestrahlte Leistung zu gering, um Kavitationen auszulösen. Bei den Farbdopplergeräten sind die verwendeten Sendeleistungen allerdings um ein vielfaches höher als bei der konventionellen Sonographie, so dass die völlige Unbedenklichkeit für den Patienten, v. a. für Foeten und Kinder, neu geprüft werden muss.

LITERATUR

Das Literaturverzeichnis erscheint am Schluss des Teils 2.

Le diagnostic à ultrasons chez chien et chat. 1. Mode d'action, appareils, effect biologique

Le diagnostic à ultrasons s'effectue au moyen d'ondes sonores à haute fréquence – entre 2 et 10 MHz – émises au travers du corps. Les échos qui se produisent contre les surfaces sont représentées en deux dimensions sur un écran. La sonographie se prête particulièrement à l'interprétation des structures internes d'organes parenchymateux, comme le fois, la rate, les reins, la prostate ou l'utérus, ou d'organes contenant du liquide, comme le cœur, la vessie, la vésicule biliaire et l'utérus gravide. L'examen clinique est sans danger pour le patient. Les sondes sectorielles d'une puissance de 5 à 10 MHz sont particulièrement indiquées pour l'examen des petits animaux.

Diagnosi mediante ultrasuoni nel cane e nel gatto. 1. Funzionamento, apparecchiature, azione biologica

La diagnostica sonografica utilizza delle onde ad alta frequenza tra 2 e 10 MHz. Gli echi prodotti da superfici riflettenti del corpo vengono trasformati in immagini bidimensionali su di uno schermo. La tecnica sonografica é particolarmente adatta per l'esame dell'architettura interna degli organi parenchimatosi come il fegato, la milza, i reni, la prostata e l'utero così come degli organi cavi contenenti liquido come il cuore, la vescica urinaria, la vescica biliare e l'utero gravido. L'esame è privo di pericoli. Per i piccoli animali sono risultate adeguate delle sonde settoriali da 5 a 10 MHz.

Adresse: Dr. Mark Flückiger
Veterinär-Medizinische Klinik und
Röntgenabteilung der
Universität Zürich
Winterthurerstrasse 260
CH-8057 Zürich

Manuskripteingang: 9. November 1989