Zeitschrift: Schweizer Archiv für Tierheilkunde SAT : die Fachzeitschrift für Tierärztinnen und Tierärzte = Archives Suisses de Médecine Vétérinaire ASMV : la revue professionnelle des vétérinaires

Herausgeber: Gesellschaft Schweizer Tierärztinnen und Tierärzte

Band: 132 (1990)

Heft: 5

Artikel: Die intravenöse Stauungsanästhesie/-Antibiose beim Rind-Indikationen, Technik, Komplikationen

Autor: Steiner, A. / Ossent, P. / Mathis, G.A.

DOI: https://doi.org/10.5169/seals-591368

Nutzungsbedingungen

Die ETH-Bibliothek ist die Anbieterin der digitalisierten Zeitschriften auf E-Periodica. Sie besitzt keine Urheberrechte an den Zeitschriften und ist nicht verantwortlich für deren Inhalte. Die Rechte liegen in der Regel bei den Herausgebern beziehungsweise den externen Rechteinhabern. Das Veröffentlichen von Bildern in Print- und Online-Publikationen sowie auf Social Media-Kanälen oder Webseiten ist nur mit vorheriger Genehmigung der Rechteinhaber erlaubt. Mehr erfahren

Conditions d'utilisation

L'ETH Library est le fournisseur des revues numérisées. Elle ne détient aucun droit d'auteur sur les revues et n'est pas responsable de leur contenu. En règle générale, les droits sont détenus par les éditeurs ou les détenteurs de droits externes. La reproduction d'images dans des publications imprimées ou en ligne ainsi que sur des canaux de médias sociaux ou des sites web n'est autorisée qu'avec l'accord préalable des détenteurs des droits. En savoir plus

Terms of use

The ETH Library is the provider of the digitised journals. It does not own any copyrights to the journals and is not responsible for their content. The rights usually lie with the publishers or the external rights holders. Publishing images in print and online publications, as well as on social media channels or websites, is only permitted with the prior consent of the rights holders. Find out more

Download PDF: 10.08.2025

ETH-Bibliothek Zürich, E-Periodica, https://www.e-periodica.ch

SCHWEIZ. ARCH. TIERHEILK. 132, 227—237, 1990

Aus der Veterinär-Chirurgischen Klinik[1] (Prof. J. A. Auer), dem Institut für Veterinär-Pathologie[2] (Prof. A. Pospischil) und dem Institut für Veterinär-Pharmakologie und Biochemie[3] (Prof. E. Jenny)

DIE INTRAVENÖSE STAUUNGSANÄSTHESIE/-ANTIBIOSE BEIM RIND – INDIKATIONEN, TECHNIK, KOMPLIKATIONEN*

A. STEINER[1], P. OSSENT[2], G. A. MATHIS[3]

ZUSAMMENFASSUNG

Die Technik der intravenösen Stauungsanästhesie (IVSTAN) und der intravenösen Stauungsantibiose (IVSTAB) an der distalen Gliedmasse des Rindes wird anhand einer Literaturübersicht vorgestellt. Erfahrungen, die bei der Anwendung der kombinierten IVSTAN/IVSTAB (10 Mio. I.E. Benzylpenicillin gelöst in 15 – 20 ml Lidocain 2%) an 15 eigenen Patienten im Verlaufe eines Jahres gemacht wurden, erlauben folgende Aussagen: Die vollständige Unempfindlichkeit der behandelten Gliedmasse trat bei 22 von 23 IVSTAN/IVSTAB (96%) ein und dauerte jeweils mindestens solange an, bis sämtliche chirurgischen Eingriffe beendet waren, ohne dass eine Schmerzreaktion seitens des Patienten beobachtet werden musste. Bei 2 von 15 Patienten (13%) trat eine schwerwiegende Komplikation in Form einer vollständigen Thrombosierung der distal der Esmarch-Ligatur gelegenen Digitalvenen auf. Die histologische Beurteilung des Thrombus bei einem der beiden Patienten ergab, dass ein direkter Zusammenhang zwischen der IVSTAN/IVSTAB und der aufgetretenen Komplikation durchaus möglich ist. Als wahrscheinlichste Ursache kommt eine direkt toxische Wirkung des Benzylpenicillins in Frage, welches im vorgestellten Verfahren in einer etwa 2000fachen Überdosis appliziert wurde. Es wird deshalb empfohlen, die Dosierung des Benzylpenicillins bei Vorliegen eines septischen Prozesses künftig auf 100 000 I.E. pro IVSTAN/IVSTAB zu reduzieren.

SCHLÜSSELWÖRTER: Rind — Klaue — Stauungsanästhesie — Stauungsantibiose — Komplikationen

INTRAVENOUS REGIONAL ANESTHESIA/ANTIBIOSIS IN CATTLE – INDICATIONS, TECHNIQUE, COMPLICATIONS

We present a literature review on current techniques of intravenous regional anesthesia and intravenous regional antibiosis of the distal limb in cattle. Our own experiences performing a combined procedure of intravenous anesthesia and antibiosis (10 million I.U. benzylpenicillin sodium dissolved in 15 – 20 ml 2%-lidocaine hydrochloride) are discussed in detail. Complete anesthesia of the treated limb was achieved in 22 out of 23 cases (96%). The successfully treated animals did not express any symptoms of pain for the entire surgical procedure. In 2 out of 15 patients (13%) we observed serious post-surgical complications. The reason of which was extensive thrombosis of all veins distal of the tourniquet. The age of the clots at the time of slaughtering of the cows was determined histologically. A direct cause effect relationship between intravenous anesthesia/antibiosis and complication is indicated. We conclude that direct toxicity of the 2000-fold overdose of benzylpenicillin (as compared to generally accepted therapeutic levels) most likely caused the problem. We recommend to reduce the dose of penicillin in regional intravenous antibiosis to maximally 100 000 I.U., even in the case of local sepsis.

KEY WORDS: cattle — claw — regional anesthesia — regional antibiosis — complications

EINLEITUNG

Der Einsatz der intravenösen Stauungsanästhesie (IVSTAN) sowie der intravenösen Stauungsantibiose (IVSTAB) beim Rind wurde in der Literatur schon verschiedentlich beschrieben (*Antalovsky,* 1965; *Manohar* et al., 1971; *Weaver,* 1972; *Avemann,* 1974; *Prentice* und *Jagger,* 1974; *Stipancevic* und *Fessl,* 1974; *Fessl* und *Awad,* 1975; *Hauck,* 1977; *Stanek* und *Fessl,* 1984). Der Sinn der intravenösen Applikation eines Medikamentes in eine gestaute Gliedmasse ist es, in einem

* Herrn Prof. Dr. P. F. Suter zum 60. Geburtstag gewidmet

Teilgebiet des Organismus eine im Vergleich zum Gesamtorganismus stark erhöhte Konzentration eines bestimmten Wirkstoffes zu erreichen.
Sowohl IVSTAN wie IVSTAB wurden an unserer Klinik relativ häufig mit Erfolg angewandt. Im Verlaufe des Jahres 1989 trat jedoch bei 2 unserer Patienten eine schwerwiegende Komplikation auf, welche uns zur vorliegenden Arbeit veranlasste.
Dem an orthopädischen Problemen interessierten Rinderpraktiker möchten wir anhand einer relativ ausführlichen Literaturübersicht und der eigenen Erfahrungen die IVSTAN und die IVSTAB vorstellen bzw. in Erinnerung rufen. Indikationsbereich und Technik, aber auch die schwerwiegende Komplikation, die bei der *kombinierten* Anwendung von IVSTAN und IVSTAB bei 2 eigenen Patienten auftrat, wird beschrieben.

LITERATURÜBERSICHT

Die ersten Versuche mit der intravenösen Stauungs*anästhesie* beschrieb *Bier* (1908). Er injizierte 100 ml einer 0,25%igen Novocainlösung in die blutleer gemachten Venen im Ellbogenbereich beim Menschen. Dies ermöglichte ihm die absolut schmerzfreie Resektion eines tuberkulös veränderten Ellbogens. In der Veterinärmedizin beschrieb *Antalovsky* (1965) als erster Autor diese Methode. Er prüfte die Anwendung einer modifizierten Form der Bier'schen Methode im Zehenbereich des Rindes. Er verzichtete auf die Blutleere der Extremität, legte lediglich proximal des zu betäubenden Gliedmassenabschnittes eine elastische Binde an und injizierte das Lokalanästhetikum (5%- bis 10%iges Procain) in eine der subkutanen Zehenvenen. Als einzige Komplikation trat bei einigen Tieren ein Hämatom im Bereich der Injektionsstelle auf. *Avemann* (1974) prüfte in seiner Dissertation das von *Antalovsky* (1963) beschriebene Verfahren an insgesamt 102 Rindern. Zur Stauung der Gliedmasse verwendete er einen 8 mm dicken Gummischlauch, und als Anästhetikum setzte er Butazetoluid (15 ml, 2%ig) und Butamin (15 ml, 2%ig) ein. Die Injektion erfolgte jeweils erst etwa 1 Min. nach erfolgreicher Punktion der Vena digitalis dorsalis communis III oder IV, womit eine teilweise Entblutung des Gefässbaumes erreicht werden konnte. Seine Resultate können wie folgt zusammengefasst werden: Die Zeitdauer von der Beendigung der Injektion bis zum Eintritt der Anästhesie betrug zwischen 2 und 8 Min. Die Wirkung der Anästhesie bei angelegtem Esmarchschlauch dauerte zwischen 83 und 115 Min., was die Durchführung sämtlicher gängiger Klauenoperationen ohne Schmerzäusserung seitens des Patienten erlaubte.
Die Rückkehr der Sensibilität und der motorischen Funktion erfolgte ca. 5 Min. nach Entfernen der Ligatur *(Weaver,* 1972). Toxische Effekte des in den systemischen Blutkreislauf gelangten Lidocains konnten nicht festgestellt werden *(Weaver,* 1972, *Avemann,* 1974, *Prentice* und *Jagger,* 1974). Als einzige Komplikation trat bei einem Tier ein Abszess an der Injektionsstelle auf *(Avemann,* 1974). In der Arbeit von *Stipancevic* und *Fessl* (1974) wird die Einfachheit der Injektionstechnik und die gute Verträglichkeit der IVSTAN mehrmals betont.
Erste Ergebnisse über die intravenöse Stauungs*antibiose* der distalen Gliedmassen beim Rind veröffentlichten *Fessl* und *Awad* (1975). Sie injizierten bei 28 Rindern 5, 10 oder 20 Mio. I.E. Benzylpenicillin-Natrium in eine für 30 Min. gestaute Digitalvene und entnahmen Kontrollproben aus Blut und Synovia der gemeinsamen Beugesehnenscheide zur Bestimmung der Wirkstoffkonzentration. Der Antibiotikaspiegel in der Synovia der gestauten Gliedmasse war wesentlich höher als in der Nichtgestauten. Zudem war in der Synovia der behandelten Gliedmasse auch nach 24 Std. noch Wirkstoff vorhanden, während er im Blutserum nicht mehr nachweisbar war. Die Penicillinkonzentration lag bei den Versuchen mit 10 bzw. 20 Mio. I.E. pro Tier so hoch, dass sie gemäss *Fessl* und *Awad* (1975) gegen Streptokokken und A. pyogenes wirksam wäre.
Der *kombinierte* Einsatz von IVSTAN und IVSTAB wurde von mehreren Autoren beschrieben. *Hauck-Bauer* (1977) prüfte an 104 Klinikpatienten der Tierärztlichen Hochschule Hannover, welche an verschiedenen Klauenleiden erkrankt waren, den therapeutischen Nutzen der IVSTAB mit *Oxytetrazyklin.* Nach Anlegen des Esmarchschlauches und Setzen der Kanüle in eine der Digitalvenen injizierte er jeweils zuerst 15 ml eines 2%igen Lokalanästhetikums und anschliessend, nach Einsetzen der Anästhesie, wenn möglich durch die gleiche, in situ gebliebene Kanüle, 1g Oxytetrazyklin (Terramycin 100®, Pfizer, Karlsruhe). Er erreichte damit eine Verkürzung der Behandlungsdauer, bzw. eine Verminderung der Anzahl erforderlicher Verbandswechsel im Vergleich zur Kontrollgruppe. Zudem konnte er in einigen Fällen den Indikationsbereich für eine konservative bzw. weniger radikale Behandlungsmethode zu Gunsten des nächstradikaleren Eingriffes erweitern. Als Nebenwirkungen mussten bei einigen gesunden Probanden (Gruppe der Vorversuche) leicht- bis mittelgradige Lahmheiten und im Zehenbereich Umfangsvermehrungen, vermehrte Wärme und Schmerzhaftigkeit festgestellt werden. Auf Grund seiner Ergebnisse konnte *Hauck-Bauer* (1977) diese Methode für den Einsatz in der Praxis empfehlen. *Manohar* et al. (1971), *Stanek* und *Fessl*

(1984) sowie *Kofler* und *Fessl* (1989) beschrieben den kombinierten Einsatz von *Benzylpenicillin* mit einem Lokalanästhetikum.

TIERE, MATERIAL UND METHODE

Patientengut: Die Krankheitsverläufe von 15 Kühen wurden ausgewertet, welche im Zeitraum eines Jahres zur Behandlung eines Klauenleidens in die Veterinär-Chirurgische Klinik der Universität Zürich eingewiesen wurden und bei denen eine IVSTAN/IVSTAB der erkrankten Gliedmasse durchgeführt wurde. Es handelte sich dabei um 10 Tiere der Rasse Braunvieh, 3 Holstein-Friesian und 2 Vertreter der Fleckviehrasse. Die jüngste Kuh war 2,5-, die älteste 12jährig. Das Durchschnittsalter betrug 5,7 Jahre (Tab. 1).

Methodik: Folgende, anlässlich der Eintrittsuntersuchung erhobene Befunde wurden ausgewertet: Die innere Körpertemperatur, der Lahmheitsgrad, der Plasmaprotein- und der Fibrinogengehalt im Serum sowie bei 8 Kühen der Glutaraldehydtest (Glutal-Test®, Graeub SA, Bern; Tab. 1). Die Primärkrankheit, die je Patient durchgeführte Anzahl Stauungsinjektionen und deren zeitlicher Abstand voneinander, die Wirkung der Anästhesie und die Behandlungsresultate wurden protokolliert. Die beiden Patienten, bei denen durch die IVSTAN/IVSTAB bedingte Komplikationen bzw. Nebenwirkungen auftraten, mussten geschlachtet werden. In einem Fall konnten wir nach der Schlachtung über die erkrankte Gliedmasse verfügen, was eine makroskopische und histologische Beurteilung derselben ermöglichte.

Technik der IVSTAN/IVSTAB: Die zu operierenden Kühe wurden sediert, in Seitenlage auf den Operationstisch gelegt und ihre Beine mit Stricken fixiert. Die erkrankte Gliedmasse wurde geschoren, gereinigt, desinfiziert und ein Stauschlauch mit einem Durchmesser von 10 mm im Bereich des proximalen Röhrbeins angebracht. In der Zwischenzeit wurde die Injektionslösung (10 Mio. I.E. Natrium-Benzylpenicillin (Penicillin-G®, Höchst AG, Frankfurt a. M.), gelöst in 15–20 ml Lidocain (Lidocain 2%, Kantonsapotheke Zürich), vorbereitet. Die Punktion einer der subkutanen Zehenvenen erfolgte jeweils ohne Verzögerung, da sich nach Anlegen der Esmarch-Ligatur rasch ein Stauungsödem einstellt, welches das Auffinden der Vene erschwert *(Antalovsky,* 1965; *Avemann,* 1974). Mit der Injektion des Medikamentes wurde so lange gewartet, bis eine teilweise Entblutung (50–60 ml) des Gefässbaumes erreicht war. Anschliessend wurde bei gut fixierter Kanüle die gesamte Antibiotikum/Anästhetikum-Lösung zügig injiziert. Die Einstichstelle wurde mit einem Tupfer komprimiert und die Kanüle entfernt. Der Stauschlauch blieb für die ganze Dauer des Eingriffes (ca. 30–60 Min.) liegen.

Tab. 1: Signalement sowie klinische und hämatologische Befunde bei 15 Kühen mit fortgeschrittenen Klauenerkrankungen

Nr.	Rasse	Alter (Jahre)	T (°C)	Lahmheitsgrad	PP (g/l)	Fibr (g/l)	Glutaraldehydtest (Min.)
1	HF	4½	39,3	+++	95	9	n. u.
2	BV	4	38,7	+++	103	9	1½
3	FV	5	39,1	+++	92	11	n. u.
4	FV	2½	38,8	++	78	6	n. u.
5	BV	5½	38,8	+++	85	8	4½
6	BV	3	38,9	+++	88	1	n. u.
7	BV	4½	38,6	++	93	5	3
8	BV	6	38,7	++	72	5	n. u.
9	HF	8	39,1	++	86	6	3½
10	BV	8	38,6	+++	96	8	2
11	BV	12	37,9	+++	101	8	n. u.
12	BV	8	38,8	+++	95	10	2
13	BV	4½	38,7	+++	90	8	n. u.
14	BV	5	38,7	+	90	6	3
15	HF	5½	38,7	+++	92	7	4½

HF = Holstein-Friesian, BV = Braunvieh, FV = Fleckvieh
T = Temperatur, PP = Plasmaproteingehalt, Fibr = Fibrinogengehalt
+ = leichtgradig, ++ = mittelgradig, +++ = hochgradig, n. u. = nicht untersucht

Es wurde bei allen hier beschriebenen Patienten ausnahmslos die gleiche Technik angewandt.

Sektion: Von der Kuh Nr. 15 wurde die rechte Hintergliedmasse, distal des Tarsalgelenks, pathologisch-anatomisch und histologisch untersucht. Die Haut und das Klauenhorn wurden zuerst entfernt. Möglichst alle Blutgefässe, Sehnen und Bänder wurden präpariert, sowie die Gelenke geöffnet und beurteilt. Die Gliedmasse wurde in 10%igem Formalin fixiert und anschliessend wurden verschiedene Gewebsproben für die routinemässige Schnittherstellung entnommen. Die Schnitte wurden mit Hämatoxylin-Eosin und Van Gieson gefärbt und u. a. im polarisierten Licht untersucht.

Tab. 2: Diagnose, Therapie, Behandlungsresultate und Komplikationen bei 15 Kühen mit fortgeschrittenen Klauenerkrankungen

Nr.	Diagnose	Therapie	Anzahl IVSTAN/ IVSTAB	Behandlungs-resultat	Komplika-tionen
1	Kompl. RSG	Sesambeinresektion	2	gut	–
2	Kompl. P. septica diffusa	Sesambein- und Klauengelenks-resektion	1	mässig	–
3	Exungulation	Amputation	1	gut	–
4	Exungulation	Amputation	1	gut	–
5	Klauenspitzenabszess	partielle Klauen-beinresektion	1	gut	–
6	Kompl. Kronsaum-verletzung	Amputation	1	gut	–
7	Kompl. RSG	Sesambeinresektion	1	gut	–
8	Offene Klauenbein-fraktur	Amputation	1	gut	–
9	Kompl. Ballenabszess	Amputation	2	gut	–
10	Kompl. P. septica diffusa	Sesambein- und Klauengelenks-resektion	3	gut	–
11	Kompl. P. septica diffusa	Amputation	1	gut	–
12	Kompl. RSG	Partielle Klauen-beinresektion	1	gut	–
13	Klauenspitzen-abszess	Amputation	1	gut	–
14	Kompl. RSG	Sesambeinresektion	3	Schlachtung	Thrombosierung der Digital-venen, Unterhaut-fibrosierung bis Mitte Röhrbein
15	Kompl. Ballenabszess	Sesambein- und Gelenkresektion	3	Schlachtung	Massive, hochdo-lente Schwellung von Kronsaum bis Mitte Röhrbein

Kompl. = Kompliziert, RSG = Rusterholz'sches Sohlengeschwür, P. = Pododermatitis, IVSTAN/IVSTAB = intravenöse Stauungsanästhesie/-antibiose

RESULTATE

Klinische und hämatologische Befunde (Tab. 1): Die innere Körpertemperatur betrug je nach Kuh zwischen 37,9 °C und 39,3 °C.

Bei 10 Patienten lag eine hochgradige, bei 4 eine mittelgradige und bei einem Patienten (Nr. 14) eine leichtgradige Stützbeinlahmheit vor. Kuh Nr. 14 war mit einem Kothurn vorbehandelt, welcher die kranke Klaue entlastete.

Die Plasmaproteingehalte betrugen zwischen 72 g/l und 103 g/l, im Durchschnitt 90,5 g/l. Bei 13 Patienten lagen sie über der Norm (Normalwerte: 60–80 g/l). Die Fibrinogenwerte lagen zwischen 1 g/l und 11 g/l, im Durchschnitt bei 7 g/l. Sie waren bei 8 Patienten verändert (Normalwerte: 3–7 g/l). Der Glutaraldehydtest wurde bei 8 Patienten durchgeführt. Er betrug zwischen 1,5 Min. und 4,5 Min., im Durchschnitt 3 Min. und war damit bei sämtlichen 8 Kühen stark verkürzt (Normalwert: > 15 Min.).

Diagnose, Therapie und Nachbehandlung (Tab. 2): Die bei den insgesamt 15 Kühen als Primärleiden diagnostizierten Klauenerkrankungen werden im Folgenden der Häufigkeit ihres Auftretens nach aufgelistet: Am häufigsten lag ein kompliziertes Rusterholz'sches Sohlengeschwür vor (Nr. 1, 7, 12, 14). An einer komplizierten Pododermatitis septica diffusa (eitrig-hohle-Wand) litten 3 Kühe (Nr. 2, 10, 11). Bei je 2 Patienten lag eine beginnende Exungulation als Folge einer fehlerhaften Klauenpflege (Nr. 3, 4), ein Klauenspitzenabszess (Nr. 5, 13) und ein komplizierter Ballenabszess (Nr. 9, 15) vor. Bei den restlichen 2 Patienten wurde einerseits eine offene Klauenbeinfraktur nach Einklemmen im Gitterrost (Nr. 8), andererseits eine komplizierte perforierende Kronsaumverletzung (Nr. 6) diagnostiziert.

Die angewandten Behandlungsverfahren waren die hohe Klauenamputation im Fesselbein bei Nr. 3, 4, 6, 8, 9, 11, 13, die partielle Klauenbeinresektion bei Nr. 5, 12, die Sesambeinresektion bei Nr. 1, 7, 14 und die Sesambeinresektion mit gleichzeitiger Klauengelenksresektion bei Nr. 2, 10, 15.

Die vor jeder chirurgischen Intervention durchgeführte IVSTAN/IVSTAB ergab in 22 von 23 Fällen (96%) die erwartete vollständige Unempfindlichkeit der betroffenen Gliedmasse. Sie war nur bei einem Patienten (Nr. 3) ungenügend. Anlässlich der nachfolgend durchgeführten Verbandswechsel und Wundtoiletten wurde die IVSTAN/IVSTAB bei 2 Patienten (Nr. 1, 9) im Abstand von 2 Tagen einmal wiederholt. Bei 3 Patienten (Nr. 10, 14, 15) wurde sie innerhalb von insgesamt 6 Tagen zweimal wiederholt.

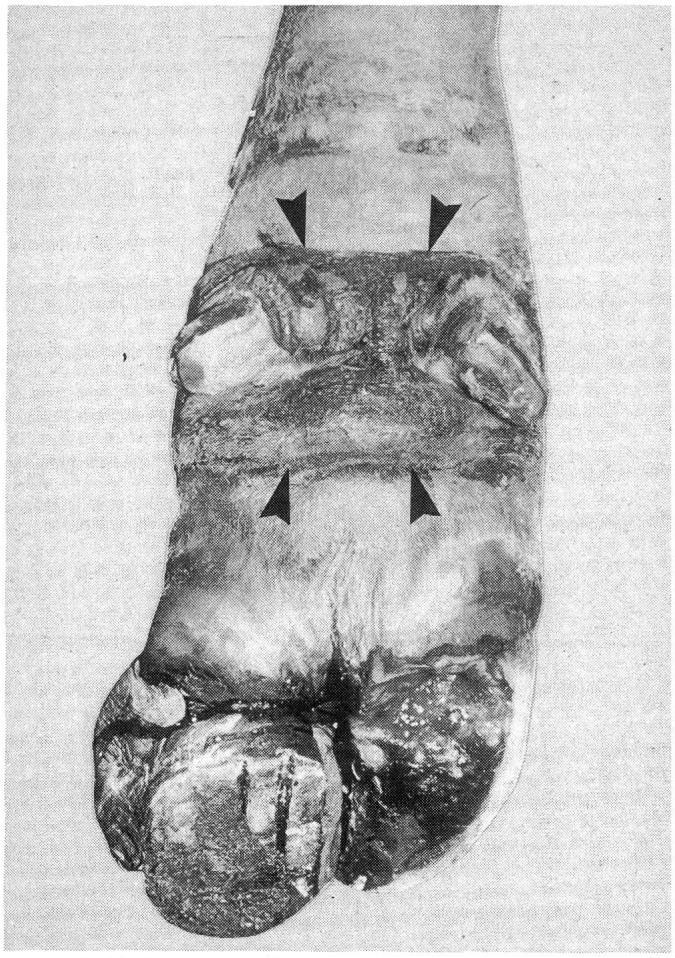

Abb. 1: Rechter Hinterfuss von Kuh Nr. 14, plantare Ansicht. Der ganze Fuss ist stark geschwollen, das Sesambein der lateralen Klaue wurde entfernt und die mediale Klaue mit einem Kothurn versehen. Im Bereich der Afterklauen ist ein schorfiger, nekrotischer Hautbezirk sichtbar (innerhalb der Pfeile).

Das Behandlungsresultat konnte bei 12 Patienten (80%) als gut beurteilt werden. Eine Kuh (Nr. 2) zeigte auch bei der Entlassung noch eine deutliche Lahmheit an der operierten Gliedmasse. Zwei Kühe (Nr. 14, 15) mussten geschlachtet werden.

Komplikationen (Tab. 2): Bei diesen 2 Patienten (Nr. 14, 15) traten jeweils innerhalb von 12 bis 24 Std. nach der 2. IVSTAN/IVSTAB (bei Kuh Nr. 15 noch verstärkt nach der 3. Injektion) schwerwiegende Komplikationen auf. Diese waren gekennzeichnet durch eine hochgradige, sehr dolente Schwellung, welche vom Kronsaum bis Mitte des Röhrbeines reichte. Obwohl auf die gesunde Klaue jeweils ein Kothurn aufge-

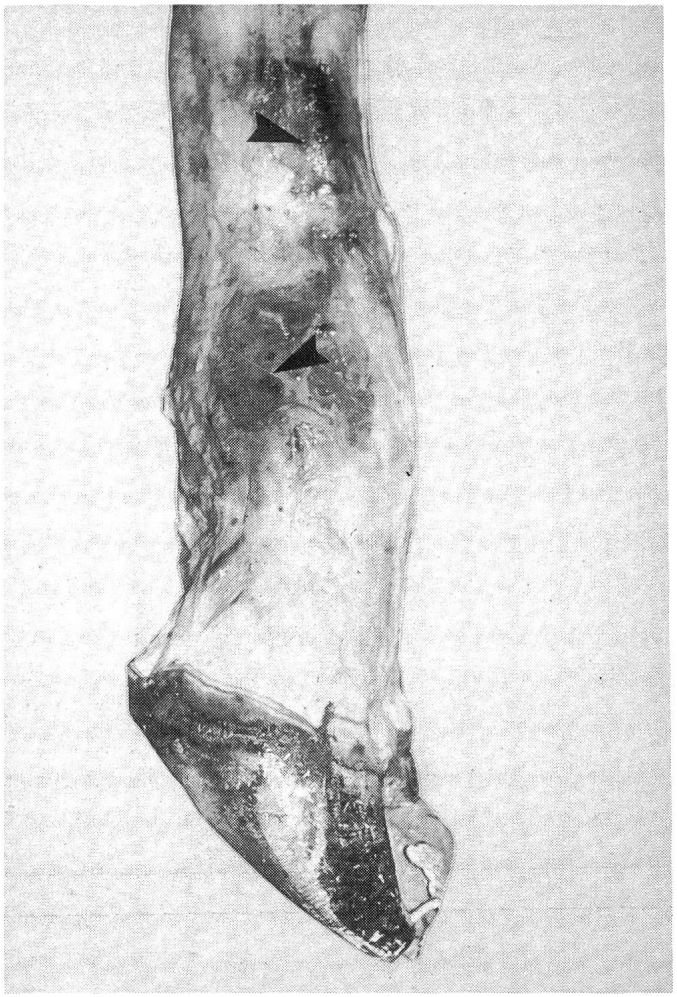

Abb. 2: Laterale Ansicht des rechten Hinterfusses von Kuh Nr. 14. Die Haut wurde entfernt. Im Bereich der Injektionsstellen sind nekrotische Bezirke sichtbar (Pfeile). Die beidseitig bis zu den Klauen thrombosierten Venen sind in die sklerosierte Unterhaut eingehüllt.

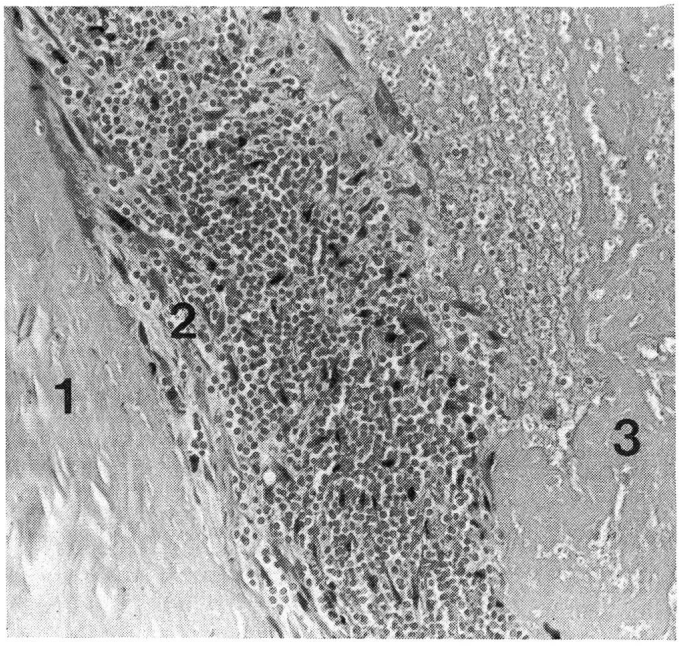

Abb. 3: Histologische Darstellung des Ramus cranialis der V. saphena lateralis im Injektionsgebiet (s. Abb. 2) bei Kuh Nr. 14. Nekrotische kernlose Gefässwand (1); aus dem vitalen Gewebe, der Gefässwand entlang einsprossende Fibroblasten (2); im Gefässlumen liegender reaktionsloser Thrombus (3). Hämatoxylin-Eosin-Färbung, mittlere Vergrösserung.

bracht wurde, entlasteten die 2 betroffenen Kühe die Gliedmasse in Ruhe vollständig und wichen bei jeder Berührung derselben sofort zurück. Die Operationswunden heilten indes normal ab.

Das Allgemeinbefinden verschlechterte sich zusehends, Fresslust und Milchleistung gingen rapid zurück. Bei beiden Patienten war nach der 2. IVSTAN/IVSTAB ein vorübergehender Anstieg der inneren Körpertemperatur (von 38,8 °C auf 39,2 °C bei Nr. 14; von 38,9 °C auf 39,6 °C bei Nr. 15) feststellbar.

Alle Therapieversuche mit Antibiotika (Penicillin; Procain-Penicillin G®, Pfizer AG, Zürich) und Antiphlogistika (Na-Phenylbutazon; Butadion®, G. Streuli AG, Uznach; Kamille-Bäder; Kamillosan, Kantonsapotheke Zürich, und kühlende Angussverbände mit verdünnter Polyvinyl-Jod-Lösung; Betadine®, Mundipharma AG, Basel) brachten keine Besserung. Aufgrund des stetig sich verschlechternden Allgemeinbefindens musste Patient Nr. 14 am 20. Tag nach der 1. IVSTAN/IVSTAB und Patient Nr. 15 am 23. Tag nach der 1. Injektion geschlachtet werden.

Sektionsbefunde: Sektionsbefunde liegen nur von Patient Nr. 14 vor (Abb. 1 und 2). Kuh Nr. 15 wurde auf Verlangen des Besitzers zu Hause geschlachtet, wodurch eine Sektion verunmöglicht wurde. Kuh Nr. 14 fehlte an der distalen rechten Hintergliedmasse ein Grossteil des Sohlenhorns der lateralen Klaue. An dieser Stelle befand sich eine Operationsöffnung, die bis zum Ansatz der tiefen Beugesehne und zum Klauengelenk reichte. Das Sesambein war entfernt worden. Das ganze Operationsfeld, die Gelenkflächen und der resezierte Stumpf der tiefen Beugesehne waren frei von Eiter und ohne besondere Entzündungserscheinungen. Die mediale Klaue war mit einem Kothurn versehen. Die äussere Betrachtung zeigte eine starke, sehr derbe Umfangsvermehrung, die vom Kronsaum bis zur Mitte des Röhrbeines reichte. Die Haut war nicht verschieblich und wies im Bereich der Afterklauen

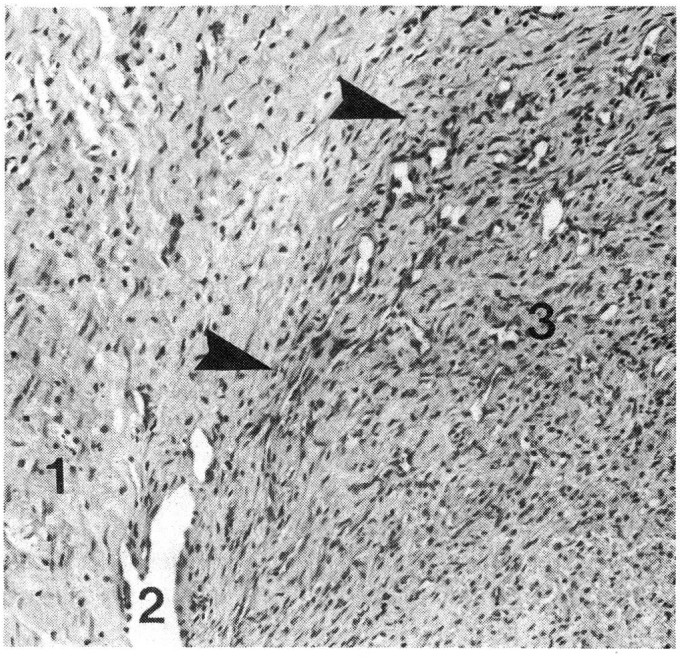

Abb. 4: Histologische Darstellung einer V. interdigitalis von Kuh Nr. 14. Gefässwand (1); Übergang zum Thrombus (Pfeile); kapillärer Randsinus (2); randständige, bindegewebige Durchwachsung und Bildung von Kapillaren im Thrombus (3). Das Alter des Thrombus beträgt, nach histologischen Kriterien geschätzt, 18–25 Tage.
Hämatoxylin-Eosin-Färbung; mittlere Vergrösserung.

einen 10 cm breiten und 7 cm hohen, schwarz-rot verkrusteten nekrotisch wirkenden Bezirk auf. Eine stark bindegewebig verdickte, ödematöse und hyperämische Unterhaut verband die Haut sehr innig mit den darunterliegenden Strukturen.

Als Injektionsfolge war lateral am unteren Drittel des Metatarsus, in der Umgebung der V. digitalis dorsalis communis IV und lateral am Fesselgelenk, in der Umgebung des Ramus cranialis der V. saphena lateralis, je eine rundliche ca. 10 cm grosse, stark gerötete, nekrotisch wirkende Stelle erkennbar. Sämtliche Venen distal vom Fesselgelenk waren bis in die Klauen hinein auf einen Durchmesser von 8 mm dilatiert und mit festen, schwarz-roten, der Gefässwand anhaftenden Blutmassen angefüllt. Die Arterien waren leer. Die übrigen Strukturen, Sehnen, Bänder, Gelenke und Knochen waren unversehrt.

Die histologische Untersuchung (Abb. 3 und 4) ergab, dass sämtliche Venen thrombosiert waren. An den ursprünglichen Injektionsstellen waren das perivaskuläre Gewebe und die Venenwände mit Erythrozyten und Ödemflüssigkeit durchtränkt und nekrotisch verändert. Sehr aktives Granulationsgewebe strahlte grossflächig vom Rand des nekrotischen Gebietes auf die Venen zu. Im Bereich des lateralen Kronbeines waren die Vv. digitalis plantaris communis III und interdigitalis von lockeren Rundzellmanschetten umgeben, welche in geringerem Grade die Gefässwände selbst infiltrierten. Kleine Gefässe in der Nähe besassen ähnliche Zellmanschetten, jedoch mit einem hohen Anteil von eosinophilen Granulozyten. Im Injektionsgebiet lagen die Thromben beinahe reaktionslos. In den vitalen Teilen der distalen Gliedmasse wiesen sie ein Alter von 18 bis 25 Tage auf *(Leu,* 1973).

DISKUSSION

Unter *komplizierten* Klauenleiden verstehen wir Klauenerkrankungen, welche nicht nur das Klauenhorn und die Lederhaut betreffen, sondern auch auf tiefer gelegene Strukturen wie Knochen, Sehnen und Synovialräume übergegriffen haben *(Becker,* 1983). Im beschriebenen Patientengut lagen bei 13 Kühen (87%) komplizierte Erkrankungen und bei 2 (13%) fortgeschrittene unkomplizierte Erkrankungen in Form von Exungulationserscheinungen vor. Die mittel- bis hochgradigen Lahmheitserscheinungen bei 14 Patienten (93%), aber auch die teilweise massiv erhöhten Plasmaproteingehalte bei 13 Patienten (87%) und der bei allen 8 untersuchten Patienten (100%) stark beschleunigte Glutaraldehydtest können mit dem Schweregrad der Klauenleiden gut erklärt werden *(Doll* et al., 1985). Da es sich grösstenteils um chronische Leiden handelte, waren die Fibrinogenwerte weniger deutlich verändert. Bei den Patienten Nr. 14 und 15, welche später geschlachtet werden mussten, wichen die klinischen und hämatologischen Befunde nicht signifikant von denen des Gesamtpatientengutes ab (Tab. 1). Der unbefriedigende Therapieausgang bei diesen 2 Kühen kann deshalb nicht mit dem Schweregrad der Primärerkrankung erklärt werden.

Das therapeutische Vorgehen wurde einerseits von der Art der vorliegenden Klauenveränderung, andererseits von wirtschaftlichen Gesichtspunkten abhängig gemacht. Immer dann, wenn dies erwünscht und chirurgisch auch möglich war, wurde eine *klauenerhaltende* Operation durchgeführt. Nur so kann in solchen Fällen die Weidegängigkeit auch in gebirgigen Gegenden und die Möglichkeit der Laufstallhaltung auf Spaltenböden gewahrt werden *(Güller* und *Martig,* 1977). Als klauenerhaltende Operationen wurden die partielle Klauenbeinresektion, die Klauensesambeinresektion *(Assmus,* 1964) und die Klauensesambein- mit gleichzeitiger Klauengelenkresektion *(Köstlin* und *Nuss,* 1988) durchgeführt. Die *Klauenamputation* wurde als ultimo ratio zur Verlängerung der Nutzung von guten Leistungstieren angewandt. Die Technik der Zehenamputation nach *Berge* und *Westhues* (1956) hat sich

dabei, wie durch *Güller* und *Martig* (1977) bestätigt, bestens bewährt.

Es bestätigte sich, dass die IVSTAN/IVSTAB eine sehr einfach durchführbare Methode zur Anästhesie und antibiotischen Versorgung der distalen Gliedmasse beim Rind darstellt. Die vollständige Unempfindlichkeit der zu operierenden Klaue trat mit hoher Sicherheit (in 96% der Fälle) ein. Diese Erfahrung steht in Einklang mit den Beschreibungen anderer Autoren *(Manohar* et al., 1971; *Weaver,* 1972; *Avemann,* 1974; *Stipancevic* und *Fessl,* 1974). Die ungenügende Wirkung der Anästhesie bei Patient Nr. 3 war dadurch begründet, dass das Anästhetikum teilweise paravenös injiziert wurde. Lediglich *Prentice* und *Jagger* (1974) beschrieben einen relativ hohen Anteil unvollständig wirksamer Anästhesien von 17,5% (7 von 40 Patienten), wobei sich dies nur bei 4 Patienten mit einem Fehler in der Injektionstechnik erklären liess.

Als Folge der IVSTAN/IVSTAB stellte sich bei einem Patienten (Nr. 14) mit Sicherheit, bei einem zweiten Patienten (Nr. 15), aufgrund der sehr ähnlichen Symptomatik wie bei Nr. 14 mit grosser Wahrscheinlichkeit, eine vollständige Thrombosierung der distal der Esmarch-Ligatur gelegenen Digitalvenen ein. Dies führte infolge einer chronischen Blutabflussstörung zu einer Ödematisierung und reaktiven Sklerosierung der Unterhaut. Damit kann die starke Schwellung der distalen Gliedmasse und die beschriebene innige Verbindung der Haut mit dem Unterhautgewebe erklärt werden.

Diese Komplikation wurde unseres Wissens bis anhin in der Veterinär-Literatur nicht beschrieben. Sie steht im Gegensatz zu den Angaben anderer Autoren *(Stanek* und *Fessl,* 1984; *Kofler* und *Fessl,* 1989; *Stanek,* 1990), welche bei der Anwendung der IVSTAN/IVSTAB mit Benzylpenicillin keine schwerwiegenden Komplikationen beobachteten.

Lediglich *Manohar* et al. (1971) stellten bei der Prüfung der IVSTAN/IVSTAB an 20 Wasserbüffelkälbern (Körpergewicht: 85–100 kg) Komplikationen fest, welche in milderer Form den bei unseren Patienten aufgetretenen sehr ähnlich waren. Sie injizierten 400 000 I.E. Benzylpenicillin, gelöst in 12–15 ml 8% bzw. 12%igem Procainhydrochlorid, in die Vena radialis einer proximal des Ellbogens gestauten Vordergliedmasse. Bei den meisten Kälbern wurde der Versuch im Abstand von einigen Tagen mehrmals wiederholt, so dass die Ergebnisse von insgesamt 55 Einzelversuchen vorliegen. In 10 Fällen (18%) traten Komplikationen in Form von Gliedmassenschwellungen und Lahmheiten auf, welche maximal 25 Tage andauerten und sich bei einigen Patienten schon nach der 1. Injektion, bei anderen erst nach wiederholter IVSTAN/IVSTAB manifestierten. Die Ursache dieser Komplikationen konnte von den Autoren nicht festgestellt werden.

Es erscheint unwahrscheinlich, dass die beim eigenen Patienten Nr. 14 aufgetretene Thrombosierung alleine durch das krankhafte Geschehen in der lateralen Klaue bedingt war, denn die entzündlichen histologischen Veränderungen an der ursprünglichen Läsion waren dafür zu geringgradig.

Aufgrund der Ergebnisse der Altersbestimmung der Thromben *(Leu,* 1973) bei Patient Nr. 14 kann jedoch davon ausgegangen werden, dass ein direkter Zusammenhang zwischen der IVSTAN/IVSTAB und der aufgetretenen Komplikation möglich ist. Als Ursache für die Thrombosierung der Digitalvenen könnten toxische Nebenwirkungen von Lidocain, Benzylpenicillin oder der Lidocain Benzylpenicillin-Kombination in Frage kommen.

Lidocain ist in der verwendeten Dosierung nicht toxisch und zudem sind keinerlei Nebenwirkungen der beschriebenen Art bekannt *(Knape,* 1980; *Ritchie* und *Greene,* 1985). Es gibt auch keine toxischen Wechselwirkungen zwischen Lidocain und Benzylpenicillin *(Hoigné* et al., 1980; *Mandell* und *Sande,* 1985; *Wright* und *Wilkowske,* 1987), wie sie für Procain und Benzylpenicillin beschrieben wurden. Mit Procain bildet Benzylpenicillin ein schwerlösliches Salz, welches nach akzidenteller intravasaler Injektion Mikrothromben-Bildung auslöst *(Galpin* et al., 1974; *Menke* und *Pepplinkhuizen,* 1974; *Kraus* und *Green,* 1974). Lidocain und Benzylpenicillin hingegen blieben auch bei tagelanger Aufbewahrung in der Mischspritze in Lösung.

Die häufigsten und gefährlichsten Nebenwirkungen von Penicillinen sind allergischer Natur *(Hoigné* et al., 1980; *Mandell* und *Sande,* 1985; *Wright* und *Wilkowske,* 1987). Für eine solche Genese der Komplikationen spricht die Tatsache, dass diese sich erst nach der 2. Injektion klinisch manifestierten. Andererseits kann in den vorliegenden Fällen eine allergische Genese mit grosser Sicherheit ausgeschlossen werden, da die Patienten Nr. 14 und 15 nach Lösen der Stauung keinerlei systemische Reaktionen zeigten. Die ausgeprägten Gewebsveränderungen mit disseminierter intravasaler Gerinnung erinnern hingegen an eine Jarisch-Herxheimer-ähnliche Reaktion *(Jarisch,* 1895; *Perine* et al., 1971; *Gelfand* et al. 1976). Dabei handelt es sich um eine akute Endotoxämie, welche durch den therapiebedingten massiven Zerfall von Bakterien hervorgerufen wird. Nachgewiesen wurden solche Reaktionen bei der Therapie von Treponema spp. und Borrelia spp. mit Benzylpenicillin oder Tetrazyklinen *(Gelfand* et al., 1976). Es ist durchaus denkbar, dass bei besonders schweren Infektionen im Klauenbereich eine ähnliche bakterielle Endotoxämie durch die massive Antibiose bei der IVSTAB

hervorgerufen werden könnte. Dagegen spricht allerdings, dass sich der klinische Eintrittsbefund der beiden betroffenen Tiere nicht wesentlich von dem der erfolgreich behandelten unterschied, das heisst dass keine Anzeichen einer besonders schweren Infektion vorhanden waren.

Schliesslich kommt eine direkt toxische Wirkung von Benzylpenicillin in Betracht. Benzylpenicillin und seine Abbauprodukte sind in hohen Dosen toxisch für eine Vielzahl von eukaryotischen Zellen *(Hoigné* et al., 1980; *Toremalm* et al., 1982; *Vonen* und *Morland,* 1982; *Neftel* und *Hübscher,* 1987). So hemmen bereits Konzentrationen von 600 I.E./ml die Proteinsynthese in kultivierten Hepatozyten *(Vonen* und *Morland,* 1982), und schon 1500 I.E./ml beeinträchtigen die Funktion von Tracheaepithelzellen ganz beträchtlich *(Toremalm* et al., 1982). Es wurde auch beschrieben, dass Dosen von mehr als 1 Mio. I.E. nach lokaler Applikation Entzündungsreaktionen *(Kiesewetter* und *Ernst,* 1968) und Endothelschäden *(Gottlob,* 1972) verursachen können. Im vorliegenden Verfahren werden 10 Mio. I.E. Benzylpenicillin in das Gefässsystem einer isolierten Gliedmasse von rund 3 kg Gewicht (1 kg Weichteile und 2 kg Knochengewebe) injiziert, was nach vorsichtiger Rechnung einen Gewebespiegel von rund 10 000 I.E./ml ergibt. In Anbetracht der angestrebten therapeutischen Benzylpenicillin-Konzentration von 0,5–5 I.E./ml *(Hübner,* 1971; *Prescott* und *Baggot,* 1988) entspricht dies einer etwa 2000fachen Überdosis. Bezeichnenderweise waren die Komplikationen in der Studie an Wasserbüffelkälbern *(Manohar* et al., 1971), wo nur 400 000 I.E. Benzylpenicillin intravenös appliziert wurden, wesentlich geringer, obwohl auch diese Dosierung noch in der rund 80fachen maximalen therapeutischen Konzentration resultiert.

Zusammengefasst ist es nicht unwahrscheinlich, dass die von uns beobachteten Komplikationen nach IVSTAN/IVSTAB eine Folge der direkt toxischen Nebenwirkungen des massiv überdosierten Benzylpenicillins sind. Wir empfehlen deshalb, in Zukunft die kombinierte IVSTAN/IVSTAB bei Vorliegen eines septischen Prozesses mit nur 100 000 I.E. Benzylpenicillin, gelöst in 15 ml Lidocain, durchzuführen.

LITERATUR

Antalovsky A. (1965): Technik der intravenösen lokalen Schmerzausschaltung im distalen Gliedmassenbereich beim Rind. Vet. Med. (Prag) *7,* 413–420. — *Assmus G.* (1964): Erfahrungen mit der Resektion des Klauen-Sesambeines beim Rind. Nord. Vet.-Med. *16,* Suppl. 1, 326–334. — *Avemann M.* (1974): Prüfung des von Antalovsky angegebenen Verfahrens zur intravenösen regionalen Betäubung im Zehenbereich des Rindes auf seine praktische Brauchbarkeit. Vet. Med. Diss., Hannover. — *Becker M.* (1983): Die hohe Klauenamputation. In: Klauenerkrankungen beim Rind, Hersg. M. Becker, Enke-Verlag, Stuttgart, 85–90. — *Berge E., Westhues M.* (1956): Die Amputation der Klaue beim Rind und Schwein. In: Tierärztliche Operationslehre, Hersg. Berge E. und Westhues M., Paul Parey Verlag, Berlin und Hamburg, 349–351. — *Bier A.* (1908): Über einen neuen Weg, Lokalanästhesie an den Gliedmassen zu erzeugen. Arch. klin. Chir. *86,* 1007–1016. — *Doll K., Schillinger D., Klee W.* (1985): Der Glutaraldehydtest beim Rind – seine Brauchbarkeit für Diagnose und Prognose innerer Entzündungen. Zbl. Vet. Med. A, *32,* 581–593. — *Fessl L., Awad-Masalmeh M.* (1975): Antibiotische Versorgung der distalen Extremitäten beim Rind mittels Applikation in eine gestaute Digitalvene. Wien. Tierärztl. Mschr. *62,* 51–54. — *Galpin J. E., Chow A. W., Yoshikawa T. T., Guze L. B.* (1974): «Pseudoanaphylactic» reactions from inadvertent infusion of procain penicillin G. Ann. Intern. Med. *81,* 358–359. — *Gelfand J. A., Elin R. J., Berry F. W., Frank M. M.* (1976): Endotoxemia associated with the Jarisch-Herxheimer reaction. New Engl. J. Med. *295,* 211–213. — *Gottlob R.* (1972): Endothelschäden nach intravasalen Injektionen und Infusionen. Verh. Dtsch. Ges. Pathol. *56,* 563–565. — *Güller K., Martig J.* (1977): Verlaufsuntersuchungen nach Zehenamputation beim Rind. Schweiz. Arch. Tierheilk. *119,* 501–509. — *Hauck-Bauer R.* (1977): Untersuchungen über den therapeutischen Nutzen der regionalen intravenösen Verabreichung von Oxytetrazyklin in die Vv. digitalis dorsalis III und IV bei Klauenerkrankungen des Rindes. Vet. Med. Diss., Hannover. — *Hoigné R., Hopf B., Sonntag R.* (1980): Penicillins, cephalosporins and tetracyclines. In: Meyler's side effects of drugs 9th ed., Dukes, M.N.G., ed., Excerpta Medica, Amsterdam, 408–451. — *Hübner R. A.* (1971): Therapeutic serum concentrations of penicillin. J. Amer. Vet. Med. Assoc. *159,* 757–759. — *Jarisch A.* (1895): Therapeutische Versuche bei der Syphilis. Wien. Med. Wochenschrift *45,* 721–724. — *Kiesewetter R., Ernst G.* (1968): Toxische Reaktionen nach Depotpenicillin. Dtsch. Gesundheitswes. *23,* 631–634. — *Knape H.* (1980): Local anaesthetics. In: Meyler's side effects of drugs 9th ed., Dukes, M.N.G., ed., Excerpta Medica, Amsterdam, 182–190. — *Kofler J., Fessl L.* (1989): Amputation im Kronbein und Exartikulation im Krongelenk beim Rind – Vergleich zweier Operationstechniken. Wien. Tierärztl. Mschr. *76,* 224–230. — *Köstlin R. G., Nuss K.* (1988): Behandlung der eitrigen Klauengelenkentzündung beim Rind durch Gelenkresektion – Ergebnisse. Tierärztl. Prax. *16,* 123–131. — *Kraus S. J., Green R. L.* (1976): Pseudoanaphylactic reactions with procaine penicillin. Cutis *17,* 765–767. — *Leu H. J.* (1973): Histologische

Altersbestimmung von arteriellen und venösen Thromben und Emboli. Vasa *2,* 265–274. — *Mandell G. L., Sande M. A.* (1985): Antimicrobial agents: penicillins, cephalosporins and other beta-lactam antibiotics. In: The pharmacological basis of therapeutics 7th ed., Goodman Gilman, A. et al., eds., Macmillan Publishing Co., New York, 1115–1149. — *Manohar M., Kumar R., Tyagi R. P. S.* (1971): Studies on intravenous retrograde regional anaesthesia of the forelimb in buffalo calves. Brit. Vet. J. *127,* 401–407. — *Menke H. E., Repplinkhuizen L.* (1974): Acute non-allergic reaction to aqueous procaine penicillin. Lancet *2,* 723–724. — *Neftel K. A., Hübscher U.* (1987): Effects of beta-lactam antibiotics on proliferating eucaryotic cells. Antimicrob. Agents and Chemother. *31,* 1657–1661. — *Perine P. L., Gabre Kidan T., Warrell D. A., Bryceson A. D. M., Parry E. H. O.* (1971): Bleeding in louse-born relapsing fever: II. Fibrinolysis following treatment. Trans. Royal Soc. Trop. Med. Hyg. *65,* 782–787. — *Prentice D. E., Jagger D. W.* (1974): Intravenous regional anesthesia of the bovine foot. Vet. Rec. *94,* 293–295. — *Prescott J. F., Baggot J. D.* (1988): Beta-lactam antibiotics: penicillins, cephalosporins and newer antibiotics. In: Antimicrobial therapy in veterinary medicine, Blackwell Scientific Publications, Boston, 71–109. — *Raker, C. W.* (1956): Regional anesthesia of the bovine foot. J. Amer. Vet. Med. Assoc. *128,* 238–239. — *Ritchie J. M., Greene N. M.* (1985): Local anesthetics. In: The pharmacological basis of therapeutics 7th ed., Goodman Gilman, A. et al., eds., Macmillan Publishing Co., New York, 302–321. — *Stanek Ch., Fessl L.* (1984): Pharmakokinetische Untersuchungen nach intravenöser Stauungsantibiose beim Rind. In: Orthopädie bei Huf- und Klauentieren, Hersg. P. F. Knezevic, Schlütersche Verlagsanstalt, Hannover, 445–446. — *Stanek Ch.* (1990): Persönliche Mitteilung. — *Stipancevic Lj., Fessl L.* (1974): Beitrag zur intravenösen Regionalanästhesie an der distalen Extremität des Rindes. Wien. Tierärztl. Mschr. *61,* 13–15. — *Toremalm N. G., Josefson K., Klementson K., Lagergren I.* (1982): Effects of penicillin in vitro on mucociliary activity of rabbit trachea. Acta Pharmacol. et Toxicol. *51,* 103–107. — *Vonen B., Morland J.* (1982): Penicillin toxicity in isolated rat hepatocytes revealed by decreased incorporation of valine into proteins. Acta Pharmacol. et Toxicol. *51,* 81–86. — *Weaver A. D.* (1972): Intravenous local anesthesia of the lower limb in cattle. J. Amer. Vet. Med. Assoc. *160,* 55–57. — *Wright A. J., Wilkowske C. J.* (1987): The penicillins. Mayo Clin. Proc. *62,* 806–820.

L'anesthésie et l'antibiose régionale intraveineuse chez le bovin-indications, technique, complications

La technique de l'anesthésie régionale intraveineuse (ANRIV) et celle de l'antibiose régionale intraveineuse (ABRIV) du membre distal chez le bovin sont présentées à l'aide d'un aperçu de la littérature. On décrit les résultats obtenus dans un intervalle d'une année par l'utilisation combinée chez 15 de nos patients de l'ANRIV et de l'ABRIV (10 mio UI pénicilline crist. dissouts dans 15–20 ml Lidocaïne 2%).
Il en ressort: lors de 22 ANRIV/ABRIV sur 23 (96%) le membre soigné a présenté une insensibilité totale qui a duré tout le temps de l'intervention chirurgicale, sans jamais que soit observée chez le patient une réaction de sensibilité à la douleur. Deux patients sur 15 (13%) ont manifesté une grave complication sous la forme d'une thrombose totale de la veine digitale distalement de la ligature d'Esmarch. Chez l'un des patients, il a été possible de déterminer l'âge du thrombus à l'aide d'un examen histologique.
Comme conclusion, on pense qu'il est tout à fait possible qu'il y ait une relation directe entre ANRIV/ABRIV et les complications observées. Une action toxique directe de la pénicilline crist., appliquée ici dans une posologie équivalent à près de 2000 fois la dose normale, pourrait en être la cause probable. Il est donc conseillé de réduire raisonablement la dose de pénicilline crist. à 100 000 UI par ANRIV/ABRIV lors d'interventions septiques.

L'anestesia e l'infusione antibiotica intravenosa di blocco nella mucca-indicazione, tecnica, complicazioni

Attraverso una ricerca bibliografica viene presentata la tecnica dell'anestesia intravenosa di blocco (AIB) e dell'infusione antibiotica intravenosa di blocco (IAIB) agli arti distali della mucca. Vengono descritte esperienze fatte con l'applicazione della combinazione dell'AIB/IAIB (10 Mio UI penicillina cristallina sciolta in 15–20 ml di lidocaina al 2%) nel corso di un anno. Queste permettono di trarre le seguenti conclusioni: É stata ottenuta la completa insensibilità dell'arto trattato in 22 casi su 23 (96%) e l'effetto anestetico si è protratto almeno fino al termine dell'intervento chirurgico, senza osservare una reazione algica da parte del paziente. In 2 pazienti su 15 (13%) è sopravvenuta una grave complicazione sotto forma di una completa trombosi delle vene digitali al di sotto del laccio di Esmarch.
Con l'aiuto del reperto istologico è stato determinato in uno dei due pazienti il momento dell'insorgenza del trombo.

Dal risultato di queste ricerca si è giunti alla conclusione che è possibile una correlazione diretta tra la AIB/IAIB e la successiva complicazione. Come causa più probabile viene preso in considerazione un effetto direttamente tossico della benzylpenicillina, la quale è stata applicata nel sopracitato esperimento con una dose 2000 volte superiore alla norma. Viene quindi consigliato di ridurre la dose della penicillina cristallina a 100 000 U.I. per ogni AIB/IAIB in presenza di un processo settico.

Adresse: Dr. A. Steiner
Veterinär-Chirurgische Klinik
Winterthurerstrasse 260
CH-8057 Zürich

Manuskripteingang: 14. März 1990