Zeitschrift: Schweizer Archiv für Tierheilkunde SAT : die Fachzeitschrift für Tierärztinnen und Tierärzte = Archives Suisses de Médecine Vétérinaire ASMV : la revue professionnelle des vétérinaires

Herausgeber: Gesellschaft Schweizer Tierärztinnen und Tierärzte

Band: 131 (1989)

Heft: 8

Artikel: Rekonstruktion der Gallenwege nach komplexer Verletzung der Gallenblase und der Gallenwege nach stumpfem Abdominaltrauma beim Hund

Autor: Berther, M. / Carrel, T.

DOI: https://doi.org/10.5169/seals-592479

Nutzungsbedingungen

Die ETH-Bibliothek ist die Anbieterin der digitalisierten Zeitschriften auf E-Periodica. Sie besitzt keine Urheberrechte an den Zeitschriften und ist nicht verantwortlich für deren Inhalte. Die Rechte liegen in der Regel bei den Herausgebern beziehungsweise den externen Rechteinhabern. Das Veröffentlichen von Bildern in Print- und Online-Publikationen sowie auf Social Media-Kanälen oder Webseiten ist nur mit vorheriger Genehmigung der Rechteinhaber erlaubt. Mehr erfahren

Conditions d'utilisation

L'ETH Library est le fournisseur des revues numérisées. Elle ne détient aucun droit d'auteur sur les revues et n'est pas responsable de leur contenu. En règle générale, les droits sont détenus par les éditeurs ou les détenteurs de droits externes. La reproduction d'images dans des publications imprimées ou en ligne ainsi que sur des canaux de médias sociaux ou des sites web n'est autorisée qu'avec l'accord préalable des détenteurs des droits. En savoir plus

Terms of use

The ETH Library is the provider of the digitised journals. It does not own any copyrights to the journals and is not responsible for their content. The rights usually lie with the publishers or the external rights holders. Publishing images in print and online publications, as well as on social media channels or websites, is only permitted with the prior consent of the rights holders. Find out more

Download PDF: 30.11.2025

ETH-Bibliothek Zürich, E-Periodica, https://www.e-periodica.ch

SCHWEIZ. ARCH. TIERHEILK. 131, 479–484, 1989

Aus der Tierarztpraxis AG, Freiburg[1] (Dres F. Perler, J. Immer, dipl. med. vet. M. Berther, S. Moser), und der Klinik für viszerale und Transplantationschirurgie[2] (Direktor: Prof. L. H. Blumgart) der Universität, Inselspital, Bern

REKONSTRUKTION DER GALLENWEGE NACH KOMPLEXER VERLETZUNG DER GALLENBLASE UND DER GALLENWEGE NACH STUMPFEM ABDOMINALTRAUMA BEIM HUND

M. BERTHER[1] UND T. CARREL[2]

ZUSAMMENFASSUNG

Isolierte Gallenwegsverletzungen sind sehr selten diagnostiziert und gefährlich. Die Prognose hängt in erster Linie von der rechtzeitigen Diagnose und der Wiederherstellung der Gallenwegskontinuität ab. Wir beschreiben die Rekonstruktion der Gallenwege nach Cholecystektomie mit einer bilio-digestiven Anastomose nach der Methode von Blumgart-Kelley, welche folgende Vorteile bietet: spannungsfreie Anastomose, Möglichkeit mehrerer Anastomosen auf der gleichen Jejunalschlinge, technisch sehr übersichtliche Rekonstruktion, exakte Schleimhautadaptation durch Legen der Knoten intraluminal und schlussendlich Ausschaltung des intestino-biliären Refluxes durch eine lange, iso-peristaltisch gelegene Roux-Schlinge.

SCHLÜSSELWÖRTER: Abdominaltrauma – Gallenwegsruptur – Cholecystektomie – Biliodigestive Anastomose – Hepatiko-Jejunostomie

RECONSTRUCTION OF THE BILIARY TRACT AFTER COMPLEX RUPTURE OF THE GALL BLADDER AND THE BILE DUCTS AFTER BLUNT ABDOMINAL TRAUMA IN A DOG

Solitary injuries of the gall bladder and the bile ducts are very seldom and dangerous. The prognosis of such injuries depends of the delay until the diagnosis is made and of the method of the bile ducts reconstruction. Several methods have been described; we present a method of reconstruction of the bile ducts after cholecystectomy with a bilio-digestive anastomosis with following advantages: no tension on the anastomosis, possibility of several anastomoses on the same jejunal loop, exact adaptation of the mucosa and elimination of the reflux of intestinal contain in the bile ducts with a long and isoperistaltic Roux-loop.

KEY WORDS: abdominaltrauma – rupture of the bile ducts – cholecystectomy – bilio-digestive anastomosis – hepaticojejunostomie

EINLEITUNG

Gallenwegsverletzungen nach stumpfem Abdominaltrauma sind im Vergleich zu anderen Organverletzungen sehr selten. Die initiale Symptomarmut nach solchen Verletzungen erschwert die Diagnose und kann die Therapie verzögern. Unbehandelte Gallenwegsverletzungen haben eine hohe Morbiditäts- und Mortalitätsrate. Auf Grund der Seltenheit dieser Verletzungen kann keine allgemeingültige Rekonstruktionsmethode empfohlen werden, und viele Operationstechniken sind in der Literatur bisher beschrieben worden. Die Indikation zu jeder Technik wird im wesentlichen von der Lokalisation und der Art der Gallenwegsverletzung gegeben.

Wir möchten an Hand eines kürzlich behandelten Falles eine technisch übersichtliche Methode der Gallenwegsrekonstruktion präsentieren und Pathologie, Diagnostik und Therapie der Gallenwegsverletzungen diskutieren.

FALLVORSTELLUNG UND BESCHREIBUNG DER OPERATIONSMETHODE

Wir beschreiben den Fall eines von einem Auto angefahrenen Labradors, bei welchem eine isolierte Gallenwegsverletzung vorlag.

Kurz nach dem Unfall wurde uns dieser Hund gezeigt; er wies ausser einem erhöhten Puls und einer fraglichen Dolenz unterhalb des rechten Rippenbogens keinen pathologischen Befund auf. Die Indikation zur Laparotomie wurde 11

Tab. 1: Zusammenfassung der wichtigsten Laborwerte vor, bzw. nach der 1. (1. 1. 89) und der 2. (6. 1. 89) Laparotomie. Unfall am 19. 12. 88

	23. 12.	3. 1.	5. 1.	12. 1.	21. 1.	Normwerte
Hb (g/100 ml)	11,8					(15–19)
Lc (/ml)	28500					(6–12 000)
GOT (U/l)	1030			67		(bis 42)
GPT (U/l)	1755			406		(bis 42)
AP (U/l)	2515	4360	9940	4715	1730	(bis 312)
Bilirubin (m/l)	101	93	102	52	9	(bis 6)
Amylase (U/l)		2080				(bis 2500)
Aszitesflüssigkeit						
Amylase (U/l)	930					
Bilirubin (m/l)	435					

Tage später wegen Auftretens eines Ikterus, acholischem Stuhl sowie Druckdolenz in der Lebergegend, Verschlechterung des Allgemeinzustandes und Zunahme des Bauchumfanges gestellt. Sämtliche Laborwerte sind in Tabelle 1 zusammengefasst. Eine Abdomenröntgenleeraufnahme zeigte freie Flüssigkeit in der Abdominalhöhle, und die Punktion ergab galligen Aszites.

Bei der Zöliotomie fand man ca. 2 Liter galliger Flüssigkeit in abdomine. Die Exploration zeigte eine Verletzung der Gallenblase im Sinne einer Ruptur und einen schwer zu lokalisierenden Galleaustritt am Übergang der Ducti hepatici zum Ductus choledochus. Nach Punktion der Gallenblase und Injektion von Methylenblau liess sich der Defekt lokalisieren. Über einem feinen Silikon-Katheter wurde versucht, den Choledochus End-zu-End zu reanastomosieren. Dann wurde die Cholecystektomie durchgeführt.

Wegen persistierendem Ikterus mit zunehmender Cholestase (weitere Erhöhung der alkalischen Phosphatase) wurde an eine Obstruktion im Bereich der Anastomose und/oder an eine weitere Verletzung der abführenden Gallenwege gedacht. 5 Tage nach der ersten Operation wurde die Indikation zur Revisionslaparotomie gestellt.

Zugang durch die alte Laparotomienarbe, welche seitlich beidseits kaudal des Rippenbogens erweitert wurde. Die Inspektion ergab unauffällige Verhältnisse im Bereich der Leber und des Gallenblasenbettes. Anschliessend wurden der Ductus choledochus und die Ducti hepatici vollständig dargestellt. Die Anastomose des Choledochus wirkte deutlich obstruktiv. Die weitere Revision ergab eine Ruptur des Gallengangs zum links-lateralen Leberlappen. Die genaue Topographie der Verletzung ist auf Abbildung 1 dargestellt.

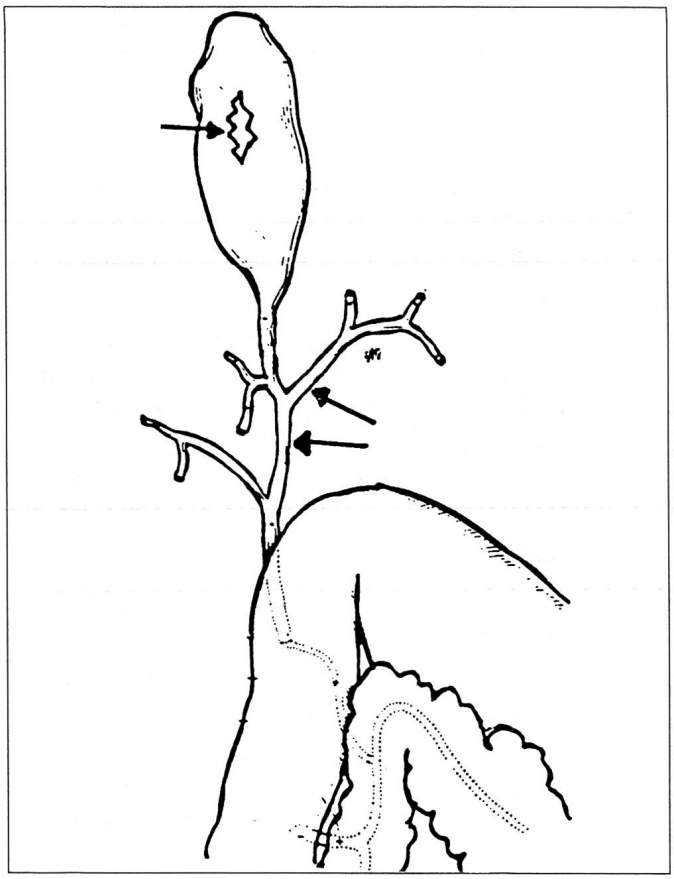

Abb. 1: Genaue Topographie der diagnostizierten Verletzungen. Ruptur der Gallenblase, vollständige Durchtrennung des proximalen Choledochus, knapp proximal der Einmündung des Ganges aus dem Lobus caudatus und vollständige Durchtrennung des Ganges aus dem links-lateralen Leberlappen.

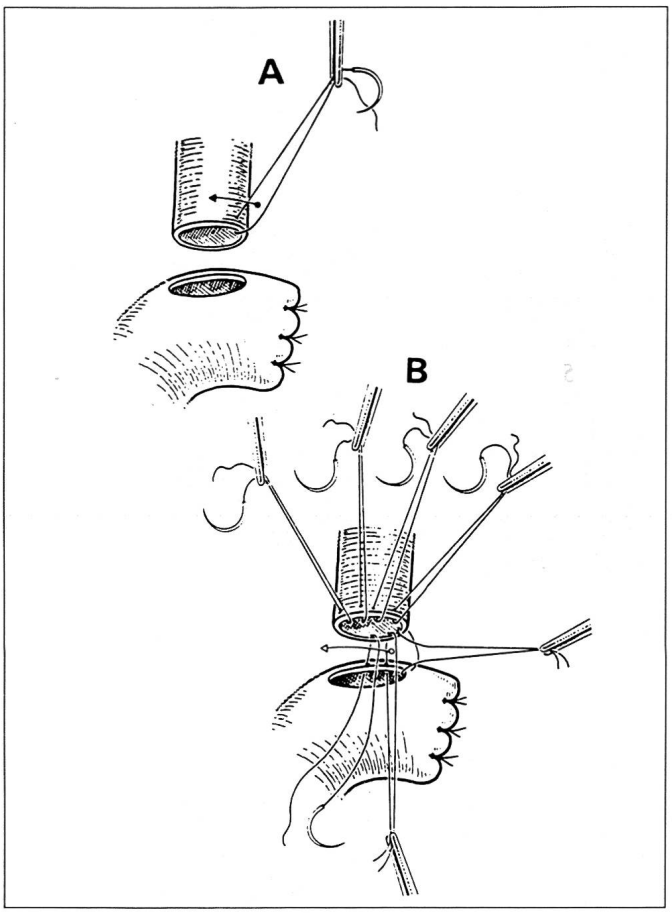

Abb. 2: A. Die vordere Reihe der Nähte wird am Gallengang von innen nach aussen gestochen. Die Nadeln werden nicht abgeschnitten und die Fäden separat gelegt.
B. Die Vorderwandnähte werden dann nach oben gezogen und damit die Hinterwand des Gallenganges optimal dargestellt. Die Hinterwandnähte werden vom Jejunum (innen-aussen) zum Gallengang (aussen-innen) gesetzt.

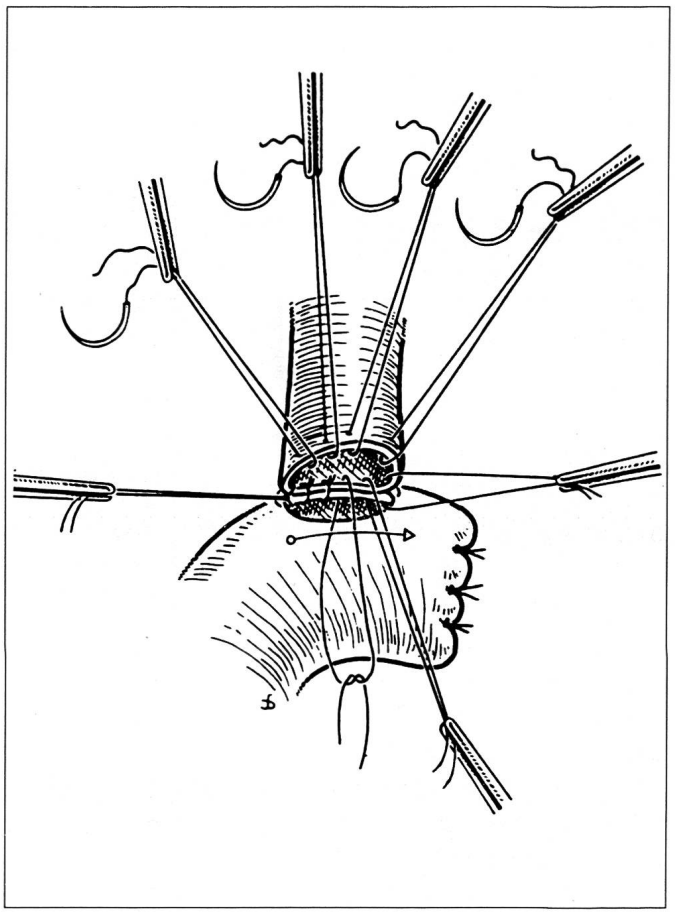

Abb. 3: Die Hinterwandnähte werden nun angespannt und die Jejunalschlinge entlang dieser Fäden gleitend dem Gallengang angenähert (Lift-Verfahren). Diese Nähte werden geknüpft, der Knoten liegt somit intraluminal, und die Schleimhaut ist optimal adaptiert.

Der distale Anteil des Ductus choledochus wurde dann sorgfältig umstochen und dabei der distal davon einmündende Gang des Lobus caudatus geschont. Dann wurde eine 50 cm lange Roux-Y-Jejunalschlinge vorbereitet und 20 cm distal des duodenojejunalen Überganges End-zu-Seit einschichtig mit Vicryl 4.0 fortlaufend anastomosiert. Dann wurden zwei End-zu-Seit Hepatiko-, bzw. Choledocho-Jejunostomie nach der Technik von *Blumgart* und *Kelley* (1988) mit Vicryl 4.0 Einzelknopfnähten durchgeführt. Diese Methode erlaubt eine sehr übersichtliche Darstellung der Gallengänge und wird folgendermassen durchgeführt: Zuerst wird die Vorderwand des Gallenganges von innen nach aussen angestochen und die Nadeln in situ (am Faden) belassen. Die Stiche werden der Reihe nach separat aufbewahrt und anschliessend zur besseren Darstellung der Hinterwand des Gallenganges nach oben gezogen. Dann erfolgt eine ca. ½ cm lange Enterotomie in der Jejunalschlinge, 2–3 cm distal des Blindverschlusses. Als zweite Etappe wird die Hinterwand der Anastomose durchgeführt, von der Innenseite des Jejunums (innen-aussen) zum Gallengang (aussen-innen). Nach Legen dieser Hinterwandnähte kann nun die Jejunalschlinge entlang dieser Fäden gleitend dem Gallengang angenähert werden (sog. Lift-Verfahren), und die Fäden werden geknüpft. Die Knoten liegen somit intraluminal und erlauben eine bessere Schleimhautadaptation. Als dritter und letzter Schritt werden die Vorderwandfäden, deren Nadeln am Faden aufbewahrt worden sind, von aussen nach innen

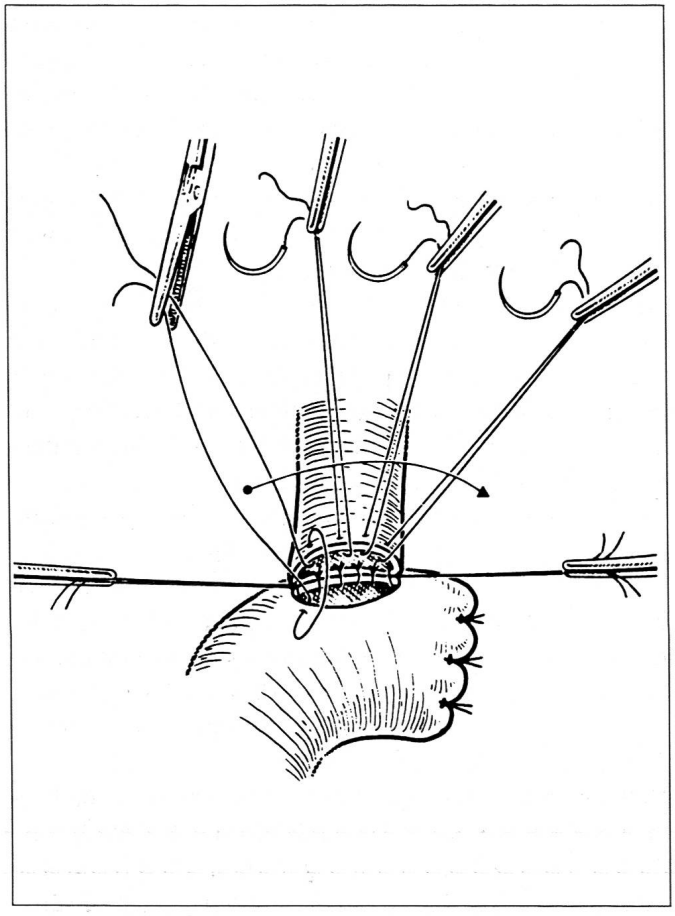

Abb. 4: Die Nadeln der Gallengangsvorderwand werden nun durch die Jejunalvorderwand von aussen nach innen gestochen. Alle Fäden werden vorerst gelegt und erst am Schluss geknüpft.

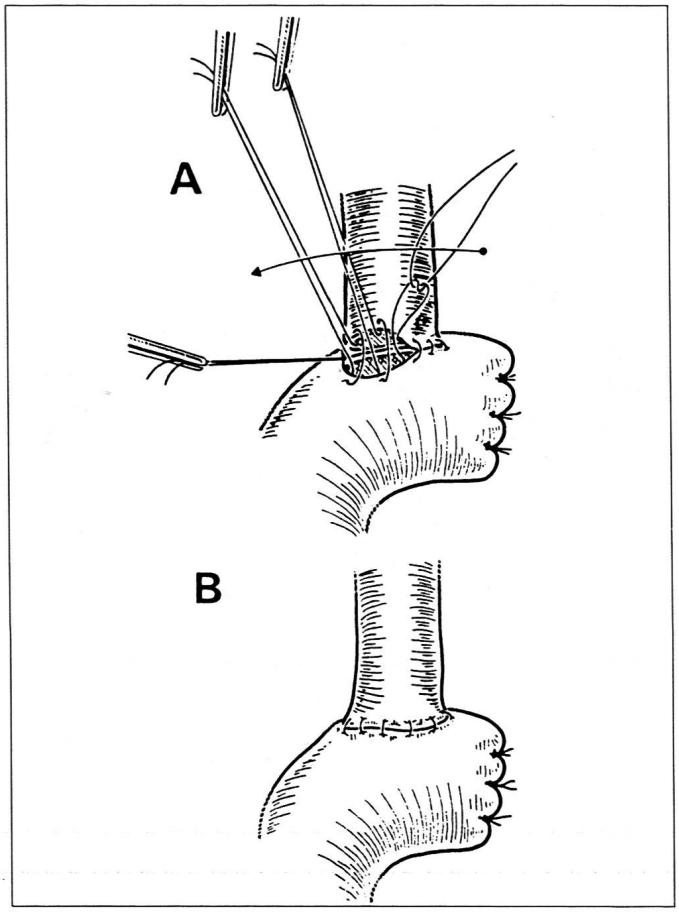

Abb. 5: A. Am Schluss werden die Vorderwandfäden kurz abgeschnitten.
B. Fertiggestellte Anastomose: alle Knoten liegen intraluminal.

durch die Vorderwand des Jejunums gestochen und somit auch intraluminal geknüpft. Die Roux-Schlinge wird dann mit einem feinen Adaptationsstich im Bereich des Lig. hepato-duodenale locker fixiert. Das Abdomen wird routinemässig verschlossen. Abbildungen 2 bis 5 fassen die wesentlichen Schritte der Anastomosentechnik zusammen, und Abbildung 6 zeigt die Topographie nach Rekonstruktion. Der weitere Verlauf nach der zweiten Laparotomie war ausgezeichnet; rasches Abklingen und dann Verschwinden des Ikterus, Normalisierung der Leberwerte im Labor, Appetitsteigerung und Gewichtszunahme, Stuhl normal gefärbt.

DISKUSSION

Gallenblasenrupturen können durch Sturz oder Schlag auf das Abdomen und durch Einklemmung des Oberbauches entstehen. Dabei wird die Gallenblase zwischen Bauchwand, Leber und Wirbelsäule komprimiert. Begünstigende Faktoren für die Ruptur sind Verwachsungen, Entzündung der Gallenblase und Cholecystolithiasis. Der Füllungszustand soll ebenfalls eine wichtige Rolle spielen. Für die Gallenwegsverletzungen werden drei Mechanismen diskutiert: die direkte Kompression zwischen Rippenbogen und Wirbelsäule, ein plötzlicher Druckanstieg durch Kompression bei verschlossenem Sphinkter Oddi und ein plötzlicher Lagewechsel der Leber gegenüber angrenzenden Organen mit Zug an den Gallenwegen und Abriss des Ductus choledochus am retroperitoneal fixierten Duodenum.

Gallenblasenverletzungen nach stumpfem Bauchtrauma lassen sich in Kontusion, Ausriss aus dem Leberbett und Zerreissung der Gallenblasenwand unterteilen. Die Ver-

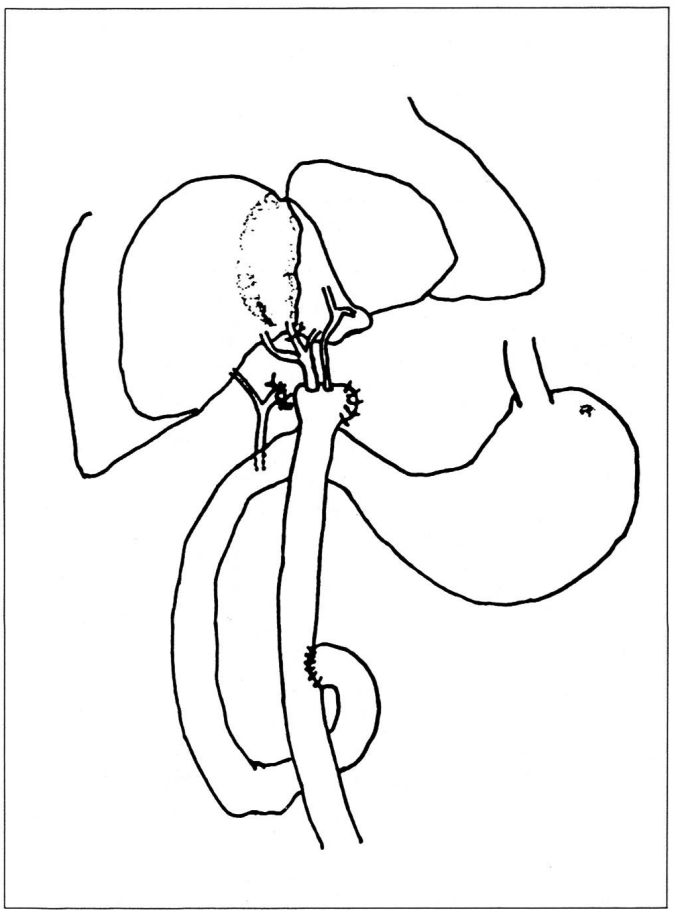

Abb. 6: Topographie am Schluss der Rekonstruktion durch zwei End-zu-Seit Hepatiko-Jejunostomien in der gleichen Roux-Schlinge und Cholecystektomie.

laufsformen variieren von sich schleichend entwickelnder, steriler chemischer Peritonitis, welche sekundär bakteriell infiziert werden kann, bis zur schweren Sepsis. Gallenwegsverletzungen können bei kleinen Einrissen selbst abheilen oder durch Entzündung und Vernarbung zu Gallenwegsstrikturen führen.

Gallenwegsverletzungen, welche mit anderen intraabdominalen Verletzungen einhergehen, die ihrerseits eine Laparotomie erfordern, werden meistens erst intraoperativ diagnostiziert. Die Diagnose der isolierten Gallenwegsverletzung ist schwieriger. Ursache ist die initial uncharakteristische und wenig ausgeprägte Symptomatik. Unmittelbar nach dem Trauma kann es durch Gallenaustritt in die Bauchhöhle zu einem schockähnlichen Bild kommen (*Archibald* und *Gotton*, 1984). Daran schliesst sich ein weitgehend beschwerdefreies Intervall von wenigen Tagen an. Die zweite Phase ist dann geprägt von einem Ikterus, acholischem Stuhl, Schmerzen bei der Palpation und Zunahme des Bauchumfanges; letzteres Zeichen kann entweder von der sich in der Bauchhöhle ansammelnden Flüssigkeit oder von einem zunehmenden Ileus bedingt sein. Die Punktion der Bauchhöhle mit dem Nachweis von galligem Aszites sichert die Diagnose. Gallenwegsverletzungen, welche nicht diagnostiziert und damit nicht behandelt werden, haben eine Letalität von 90 bis 100%.

Bei der Revision müssen die Gallenblase und die Gallenwege ausreichend dargestellt werden. Bei Nachweis von Galle in der Bauchhöhle oder galliger Verfärbung des Omentums ohne sichtbaren Defekt der Gallenwege sichert die Methylenblaufüllung durch Punktion der Gallenblase die Lokalisation der Verletzung.

Ziel der Operation ist die Wiederherstellung des Galleabflusses ins Duodenum oder in den Dünndarm.

Verschiedenste Methoden zur Behandlung von Gallenwegsverletzungen sind bereits beschrieben worden (*Archibald* und *Gotton*, 1984). Die Methodenwahl scheint uns abhängig einerseits von Art und Lokalisation der Verletzung und andererseits vom Zeitintervall zwischen Trauma und Operation zu sein.

Gallenblasenverletzungen werden am sichersten durch eine Cholecystektomie behandelt. Grundsätzlich ist die Cholecystektomie auch bei ausgedehnter Kontusion ohne Ruptur der Gallenblase wegen der Gefahr der gangränösen Cholecystitis zu empfehlen. Verletzungen hepatischer Gänge, welche für eine Rekonstruktion zu klein sind, können durch Ligatur der entsprechenden Gänge behandelt werden. Die Ligatur bewirkt eine Atrophie des betreffenden Lappens mit kompensatorischer Hypertrophie des restlichen Parenchyms.

Die primäre Naht als End-zu-End Anastomose der aufgefrischten Stümpfe über einem feinen Silikon-Katheter ist bei kurzem Intervall zwischen Trauma und Operation und kleinem Substanzdefekt möglich (*Carmichael*, 1980). Nach Tagen ist dieses Verfahren wegen Verwachsungen und Nekrose kaum noch durchführbar. Zusätzlich ist die Gefahr der Stenosierung bei ungenügender Technik oder bei Spannung im Bereich der Anastomose erheblich.

Bei ausgedehntem Substanzverlust und langem Zeitintervall zwischen Trauma und Operation ist die Ableitung der Galle durch eine bilio-digestive Anastomose die funktionell günstigste Methode. Erfolgreiche Rekonstruktionen beim Hund sind beschrieben worden (*Kelch* und *Rabaud*, 1978; *Watson* und *Porges*, 1971; *Jeffery*, 1969; *Archibald*, 1960). Die Cholecysto-duodenostomie oder Cholecysto-jejunostomie (*Hoffer*, 1971) erlaubt eine breite Anastomose,

welche wenig Strikturgefahr präsentiert. Diese Methode ist aber dynamisch ungünstig, weil der Spüleffekt häufig ungenügend ist und die Gallenblase sich wie ein Sumpf verhält. Die Gefahr der Cholangitis durch allfälligen Reflux von Dünndarmsaft oder kontaminierte Nahrung in die Gallenwege ist nicht zu unterschätzen. Schlussendlich ist diese Methode bei Mitverletzung der Gallenblase nicht anwendbar.

Die Choledocho-duodenostomie mit sog. submuköser Tunnelierung des Ductus choledochus kann praktisch immer versucht werden. Dies gilt aber vor allem bei nicht zu grossem Substanzverlust des Gallenganges und bei spannungsloser Rekonstruktion (*Long*, 1973). Bei mehrfacher Verletzung der Gallenwege ist die Methode schlecht anwendbar. Die Gefahr einer postoperativen Cholangitis durch Reflux von kontaminiertem Duodenalsaft und der biliären Obstruktion durch Einklemmung fester Nahrungsmittelreste im Bereich der Anastomose bleibt wie bei der vorhergehenden Methode bestehen.

Die Rekonstruktion mit einer nach Roux ausgeschalteten Jejunalschlinge im Sinne einer End-zu-Seit Hepatiko-/Choledocho-jejunostomie ist die funktionell beste Methode (*Blumgart* und *Kelley*, 1988). Durch Konstruktion einer 50 cm langen Roux-Schlinge ist eine völlig spannungsfreie Anastomose möglich. Die Methode erlaubt bei intraluminal gelegenen Knoten eine exakte Schleimhautadaptation und dürfte die Rate der postoperativ auftretenden Strikturen erheblich senken. Mit dieser übersichtlichen Methode sind mehrere Anastomosen mit der gleichen Schlinge durchführbar. Der intestino-biliäre Reflux wird durch die Länge und durch die isoperistaltische Lagerung der ausgeschalteten Schlinge vermieden.

LITERATUR

Archibald J. (1960): Rupture of the bile duct in a dog. Med. Vet. Pract. *41*, 26. – *Archibald J., Gofton N.* (1984): Liver and biliary system. Canine and feline surgery *I*, 485–498. – *Blumgart L. H., Kelley J.* (1988): Biliary bypass and intubation technic. Liver and biliary surgery. Churchill-Livingstone *Bd 2*, 902–905. – *Carmichael D. H.* (1980): Avulsion of the bile duct by blunt trauma. Southern Med. J. *73 (2)*, 166–168. – *Hoffer R. E., Patton M.* (1971): Common bile duct repair utilizing gall bladder and T-tubes. Vet. Med. Small Anim. Clin. *64*, 889–894. – *Jeffery K.* (1969): A technic for repair of ruptured common bile duct in a dog. Vet. Med. Small Anim. Clin. *64*, 1061–1064. – *Kelch W. J., Rabaud S. M.* (1978): Traumatic rupture of the bile duct in a dog. Vet. Med. Small Anim. Clin. *73 (6)*, 732–734. – *Long R. D.* (1973): Rupture of the common bile duct in the dog; a case report. Vet. Rec. *92*, 370–372. – *Watson A., Porges W.* (1971): Ruptured bile duct in a dog. Aust. Vet. J. *47*, 340–342.

Lésion traumatique complexe des voies biliaires et reconstruction par une hépatico-jéjunostomie d'après Blumgart-Kelley

Les blessures isolées des voies biliaires sont très rares et dangereuses. Le prognostic dépend en premier lieu d'un diagnostic précoce et d'une reconstruction adéquate de la continuité des voies biliaires. Plusieurs techniques ont été décrites à ce jour; nous présentons une nouvelle méthode de reconstruction bilio-digestive présentant les avantages suivants: aucune tension sur l'anastomose, possibilité d'effectuer plusieurs anastomoses sur la même anse, exposition optimale des structures lors de l'anastomose, adaptation exacte de la muqueuse en plaçant les noeuds de manière intra-luminale et finalement exclusion du reflux intestino-biliaire par une anse de Roux suffisament longue et placée en position iso-péristaltique.

Ferita complessa delle vie biliari e reconstruzione con una hepatico-jejunostomia seguendo il metodo Blumgart-Kelley

Ferite isolate delle vie biliare sono rare et pericolosi. La prognosi dipende in primo luogo di una diagnosi precoce e della reconstruzione della continuità delle vie biliare. Presentiamo un metodo nuovo dell'anastomosi bilio-digestiva che presente gli vantaggi seguenti: anastomosi senza tensione, possibilità di fare più di un'anastomosi con la stessa ansa, un'ottima presentazione technica delle struturi, un'adattazione esatta della mucosa collocando il nodo in modo intraluminale, e finalemente, evitare il riflusso biliare con una longa ansa di Roux isoperistaltica.

Adresse: Dr. T. Carrel
Klinik für viszerale und Transplantationschirurgie der Universität
Inselspital
3010 Bern

Manuskripteingang: 22. Februar 1989